Suff. 60,176/e

Die

PLASTISCHE CHIRURGIE,

in

ihrem weitesten Umfange dargestellt und durch Abbildungen erläutert

von

Dr. H. E. Fritze und **Dr. O. F. G. Reich.**

Mit 48 grösstentheils colorirten Kupfertafeln.

Berlin.

Verlag von Aug. Hirschwald.

1845.

351041

Die

PLASTISCHE CHIRURGIE,

in

ihren weitesten Umfange dargestellt und durch Abbildungen erläutert

von

WELLCOME LIBRARY INSTITUTE

Dr. H. E. Fricke und Dr. O. F. C. Reich.

Mit 18 grösstentheils colorirten Kupfertafeln.

Berlin.

Verlag von Aug. Hirschwald.

1845.

Herrn

Johann Friedrich Dieffenbach,

Ritter des Königl. Preussischen Ordens pour le mérite (Friedensclasse), des rothen Adler-Ordens III. Cl. mit der Schleife; des Kaiserl. Russischen St. Annen-Ordens II. Cl., des Stanislaus-Ordens II. Cl. und des Wladimir-Ordens IV. Cl.; der Königl. Französischen Ehrenlegion; des Königl. Schwedischen Nord-Stern-Ordens II. Cl. und des Wasa-Ordens III. Cl.; des Königl. Dänischen Danebrog-Ordens; des Königl. Sächsischen Civil-Verdienst-Ordens III. Cl.; des Königl. Niederländischen Löwen-Ordens; des Königl. Belgischen Leopold-Ordens; des Grossherz. Badischen Zähringer-Löwen-Ordens III. Cl.; und des Grossherz. Hessischen Ludwig-Ordens-Ritterkreuzes I. Cl.; Doctor der Medicin und Chirurgie; Königl. Preussischer Geh. Medicinal-Rath; o. ö. Professor an der Friedrich-Wilhelms-Universität; Director des chirurgisch ophthalmiatrischen Universitäts-Clinicums; der Königl. Academie der Medicin von Frankreich und der von Belgien; sowie der Academien zu Aci Reale und Catania; der medizinischen und naturhistorischen Societäten zu Athen, Baden, Bamberg, Berlin, Bonn, Brügge, Brüssel, Copenhagen, Cracau, Dresden, Erlangen, Florenz, Gent, Halle, Hamburg, Hanau, Heidelberg, Jassy, Leipzig, Lissabon, London, Lyon, Metz, Moscau, München, Paris, Pesth, Petersburg, Rostock, Salzuffeln, Stockholm, Strasburg, Turin, Wien, Wilna, Würzburg, Zürich Mitgliede, Ehrenmitgliede und Correspondenten,

ehrfurchtsvoll gewidmet.

Herrn

Johann Friedrich Dieffenbach,

Ritter des Königl. Preussischen Ordens pour le mérite (Friedensclasse), des rothen Adler-Ordens III. Cl. mit der Schleife; des Kaiserl. Russischen St. Annen-Ordens II. Cl., des Stanislaus-Ordens II. Cl. und des Wladimir-Ordens IV. Cl.; des Königl. Französischen Ehrenlegion; des Königl. Schwedischen Nord-Stern-Ordens II. Cl. und des Wasa-Ordens III. Cl.; des Königl. Dänischen Dannebrog-Ordens; des Königl. Sächsischen Civil-Verdienst-Ordens III. Cl.; des Königl. Niederländischen Löwen-Ordens; des Königl. Belgischen Leopold-Ordens; des Grossherz. Badischen Zähringer-Löwen-Ordens III. Cl. und des Grossherz. Hessischen Ludwig-Ordens-Ritterkreuzes 1. Cl.; Doctor der Medicin und Chirurgie; Königl. Preussischer Geh. Medicinal-Rath; o. ö. Professor an der Friedrich-Wilhelms-Universität; Director der chirurgisch-ophthalmiatrischen Universitäts-Clinikum; der Königl. Academie der Medicin von Frankreich und der von Belgien; sowie der Academien zu Aci Reale und Cherin; der medicinischen und naturhistorischen Societäten zu Athen, Bremen, Hamburg, Berlin, Bonn, Breslau, Erfurt, Copenhagen, Cassel, Dresden, Edinburgh, Florenz, Gent, Halle, Hannover, Heidelberg, Jassy, Leipzig, Lissabon, London, Lyon, Mainz, Moscau, München, Paris, Pesth, Petersburg, Rostock, Salzuflen, Stockholm, Strassburg, Turin, Wien, Wilna, Würzburg, Zürich höflichst, Ehrenmitglieder und Correspondenten,

eburtrechtsvoll gewidmet.

Vorrede.

Bereits im Jahre 1837 hat Dr. Fritze, der sich schon damals durch die Herausgabe seines Miniatur-Armamentarium's rühmlichst bekannt gemacht, den Plan zu vorliegendem Werk entworfen und einige Jahre später die Vorarbeiten dazu begonnen. Ein täglicher Zeuge von Dieffenbach's genialem Schaffen und Wirken, war er ganz besonders befähigt, ein Werk über plastische Chirurgie zu schreiben, zumal ihm Dieffenbach mit der grössten Liberalität das reiche Material seiner eigenen Praxis zur freien Benutzung überliess, und ihn mit seinem Rathe unterstützte.

Das Werk sollte hauptsächlich eine praktische Tendenz erhalten. Wenn sonach das Mechanische der Operationen vor Allem zu berücksichtigen war, musste dabei doch immer darauf gesehen werden, die Idee, welche den Methoden zum Grunde liegt, und die physiologischen Verhältnisse, welche bei dem Heilungsprozesse eintreten, klar zu entwickeln. Durch diese stete Hinweisung auf das Höhere, gleichsam Geistige der Operationen, auf das innere Wesen derselben, war es allein möglich, Einheit in die Mannigfaltigkeit der Operationen zu bringen, und das Werk zu einem wirklich praktischen zu machen. Es gehört zum Charakter der plastischen Operationen, dass jeder einzelne Fall sich auch als ein besonderer darstellt. Nur die Kenntniss der physiologischen Verhältnisse kann in jedem einzelnen Falle den Vorzug der einen Methode vor der anderen erkennen lassen, und die nothwendigen Modificationen an die Hand geben. Eine ängstliche, mit monographischer Genauigkeit bewirkte Zusammenstellung aller bereits gemachten oder vorgeschlagenen Methoden, wär bei Befolgung obiger Grundsätze durchaus überflüssig, lag auch keinesweges in der Absicht des Verfassers; obgleich allerdings auch nichts Wesentliches übergangen werden sollte. Ebenso sollte von der Geschichte auch nur das Wichtigste angeführt, und Methoden, welche keinen praktischen Werth besitzen, entweder gänzlich übergangen, oder bei der Geschichte abgehandelt, ausserdem die Operationen durch zahlreiche, nach dem Leben gezeichnete Abbildungen erläutert, von den Instrumenten aber, um die Zahl der Platten nicht übermässig zu vermehren, nur eine Auswahl dargestellt werden.

Vier und vierzig Kupfertafeln wurden in rascher Folge nach den Zeichnungen des Dr. Fritze gestochen, und die ersten sieben Bogen Text, so weit als das Manuscript reichte, gedruckt. Hierauf gerieth aber das Werk durch unerwartete Umstände in Stocken. Die Veränderung des Wohnsitzes, wodurch die Benutzung von literarischen Hülfsmitteln erschwert wurde, und mannigfache anderweitige Berufsgeschäfte waren Ursach, dass der Verfasser endlich selbst die Fortsetzung des Werkes aufgab, und mich aufforderte, dasselbe zu vollenden. Wir haben gemeinschaftlich die Wunder der plastischen Chirurgie in Dieffenbach's Nähe beobachtet, und mir ist dies beneidenswerthe Glück bis auf den heutigen Tag erhalten worden. So sind mir denn auch die neueren Schöpfungen dieses grossen Meisters aus eigener Anschauung bekannt. Da mir nun auch von seiner Seite dieselbe freundliche Unterstützung zu Theil geworden, so bin ich der Aufforderung meines Freundes gefolgt, und habe versucht, das Werk in seinem Geiste zu vollenden. Die Bearbeitung der Hasenscharte gehört zum Theil noch dem Dr. Fritze an. Was an den Kupfern fehlte, habe ich ergänzt, und die neueren Operationen theils auf den schon vorhandenen Platten eingeschaltet, theils auf besonderen Tafeln zusammengestellt. Das Neuere von der Rhinoplastik und Blepharoplastik ist in einem Nachtrage dem Texte angehängt.

Seit dem Beginn dieses Werkes ist Vieles über plastische Chirurgie erschienen. Namentlich verdient das geschätzte Werk von v. Ammon und Baumgarten: „Die plastische Chirurgie nach ihren bisherigen Leistungen kritisch dargestellt. Berlin 1841." genannt zu werden. Hier sind der plastischen Chirurgie engere Grenzen gezogen, als in dem vorliegenden Werke. Das wichtigste von Allen aber ist Dieffenbach's „operative Chirurgie", Bd. 1., der so eben die Presse verlassen hat. Die speciellere Richtung unseres Werkes erlaubte aber, Manches darin aufzunehmen, was in jenem füglich übergangen werden konnte; und so hoffen wir denn, dass selbst den Besitzern von Dieffenbach's „operativer Chirurgie", das vorliegende Werk, auch schon seiner zahlreichen Abbildungen wegen, nicht unwillkommen sein wird.

Berlin, im Juli 1845.

Dr. Reich.

Inhalt.

Abschnitt I.

Seite

Einleitung. §. 1. 1
Synonyme und Definition des Begriffes: plastische Chirurgie. §. 2—4. 1
Von der Reproductions- und Regenerations-Kraft im Allgemeinen. §. 5—6. 3
Regeneration bei den niederen Thieren. §. 7. 3
— bei den Vögeln und Säugethieren. §. 8. . . . 4
— beim Menschen. §. 9—10. 4
Von den verschiedenen Theilen des Körpers, welche sich zur Transplantation eignen. §. 11—12. 5
Von den verschiedenen Methoden, Hautlappen zu transplantiren. §. 13. 6
Physiologische Erscheinungen an völlig vom Körper getrennten Hautstücken und Gliedern. §. 14. 6
Physiologische Erscheinungen an verpflanzten, noch mit ihrem Mutterboden in Verbindung stehenden Lappen. §. 15. 7
Veränderung im Lappen nach der Anheilung. §. 16. 8
Von der prima intentio. §. 17. 8
Von der blutigen Naht. §. 18. 9
Von der Knopfnaht. §. 19. 9
Von der umschlungenen Naht. §§. 20. 21. 10
Verhältniss der Knopf- und der umschlungenen Naht zu einander. §. 22. 11
Regeln beim Anlegen und Entfernen der Naht. §. 23. . . . 11
Von der Nachbehandlung bei plastischen Operationen im Allgemeinen. §. 24—26. 12
Uebele Ereignisse während und nach der Operation. §. 27. 13
Indicationen und Contraindicationen der plastischen Operationen. §. 28. 14
Prognose. §. 29. 15
Instrumente und Bandagen. §. 30. 15

Abschnitt II.

Geschichte der plastischen Chirurgie im Allgemeinen. §. 31—36. 15

Abschnitt III.

Seite

Von der Nasenbildung im Allgemeinen. §. 37—39. 19
I. Von der Nasenbildung im engeren Sinne des Wortes.
A. Von der Italienischen Nasenbildung nach Tagliacozzi. §. 40—44. 21
B. Von der Italienischen Nasenbildung nach v. Gräfe. §. 45—47. 22
C. Von der Nasenbildung nach der sogenannten Deutschen Methode, von v. Gräfe. §. 48—54. 25
D. Von der Nasenbildung aus der Stirnhaut nach der Indischen Methode, nach v. Gräfe. §. 55—59. . . 28
Von der Indischen Nasenbildung aus der Stirn, nach Dieffenbach. §. 60—68. 29
Bildung des Lappens aus den Seitentheilen der Stirn. §. 69—70. 33
Bildung des Lappens aus dem behaarten Theile des Kopfes. §. 71. 34
Von den verschiedenen Gestalten der Stirnhautlappen. §. 72. 34
Von der Nachbehandlung bei der Nasenbildung nach Dieffenbach. §. 73—75. 34
Von der Fortbildung transplantirter Nasen nach Dieffenbach. §. 76—79. 36
Vergleichung der verschiedenen Methoden der Nasenbildung. §. 80—81. 37
II. Von der Nasenbildung im weiteren Sinne des Wortes.
A. Von der Ergänzung einzelner Nasendefecte. §. 82. 38
1. Von der Ergänzung des fehlenden Nasenrückens. §. 83—85. 38
2. Von der Ergänzung der fehlenden Nasenflügel und Nasenhälften. §. 86. 39
3. Von der Ergänzung fehlender Nasenspitzen. §. 87. 39
a. aus der Stirnhaut. 40
b. aus dem Nasenrücken. 40
4. Vom Ersatze des fehlenden Septum's. §. 88. . . . 40
a. Ergänzung des Septum's aus der Stirnhaut. §. 89. 40

Seite

b. Aus dem Nasenrücken. §. 90. 40
c. Bildung des Septum's aus der Oberlippe. (Drehung des Lappens.) §. 91. 41
d. Bildung des Septum's aus der Oberlippe nach einer anderen Methode (einfaches Aufwärtsschlagen). §. 92. 41
e. Bildung des Septum's aus der Oberlippe nach einer dritten Methode (Unterpflanzung). §. 93. . . 42
f. Bildung des Septum's aus der Haut der Oberlippe und der benachbarten Wangenhaut. §. 94—95. 42
g. Bildung des Septum's aus der Daumenhaut nach Labat. §. 96. 42
B. Von dem Aufbau eingesunkener Nasen. §. 97—98. . 43
C. Von den Ausbesserungen theilweise eingefallener oder eingedrückter Nasen. §. 99. 43
D. Von den Verbesserungen fehlerhaft gebildeter Nasen u. dgl. §. 100—101. 44

Abschnitt IV.

Von der Blepharoplastik (*Blepharoplastice*). §. 102—131. 45
A. Von der Blepharoplastik im weiteren Sinne des Worts. §. 104—122. 45
1. Operatio Colobomatis palpebrae, Operation der Augenlidspalte. §. 104. 45
2. Operatio Blepharoptoseos, Operation des Vorfalls des oberen Augenlides. §. 105—106. 46
3. Operatio Lagophthalmi, Operation des Hasenauges. §. 107. 47
4. Operatio Ectropii, Operation der Auswärtskehrung der Augenlider. §. 108. 47
Geschichte der Operation des Ectropium's. §. 109. 48
a. Operation des Ectropium senile. §. 110. . . . 49
b. Operation des Ectropium sarcomatosum. §. 111. 50
c. Operation des Ectropium organicum. — *Tarsoraphie.* §. 112. 50
5. Operatio Entropii, Operation der Einwärtskehrung der Augenlider. §. 113. 51
Geschichte der Operation des Entropium's. §. 114. 52
Methoden. §. 114—115. 52
6. Operatio Trichiasis und 7. Distichiasis, Operation der einwärtsgekehrten Augenwimpern. § 116. . 53
Geschichte der Operation. §. 117. 54
Methoden. §. 118. 54
8. Operatio symblephari und 9. Ankyloblephari, Operation der mit dem Augapfel zusammengewachsenen Augenlider und der unter sich verwachsenen Augenlider. §. 119. 54
Geschichte der Operation. §. 120. 55
Methoden. §. 121. 55
10. Operation des Epicanthus, Rhinorrhaphe. §. 122. 56
B. Von der Blepharoplastik im engeren Sinne des Worts. §. 123—129. 56
Geschichte der Blepharoplastik. §. 124. 57
Methoden von Fricke, v. Ammon, Blasius. §. 125. . 57
Blepharoplastik nach Dieffenbach. §. 126—129. . . 58
Blepharidoplastik. §. 129. 60
Canthoplastik. §. 130. 60
Defecte der Haut über dem Thränensacke. §. 131. 61

Abschnitt V.

Seite

Von der Keratoplastik. *Transplantatio corneae.* §. 132—142. 62
1. Einpflanzung der Hornhaut. §. 139. 65
a. Verpflanzung eines kreisrunden Stückes nach Thomé. 65
— — — — nach Steinberg. 66
Verpflanzung eines kreisrunden Stückes nach Marcus. 67
— — — — nach Strauch. 67
— — — — nach Königshöfer. 68
b. Verpflanzung eines viereckigen Stückes nach Munck. 69
2. Ueberpflanzung der Hornhaut nach Dieffenbach und Munck. §. 140. 69
3. Aufpflanzung der Hornhaut nach v. Walther, Munck und Mühlbauer. §. 141. 70
Einpflanzung der Cornea in die Sclerotica. §. 142. . 71

Abschnitt VI.

Von der Cheiloplastik (*Cheiloplastice*). §. 143—174. . 71
Lippenbildung im weiteren Sinne des Worts. §. 144—160. . 72
1. Operation der Hasenscharte (Operatio labii leporini). §. 144—152. 72
2. Operation des Lippenkrebses und der Telangiectasie an den Lippen. §. 153. 78
a. Operation des Lippenkrebses. §. 153—155. . . . 78
Operation des Zungenkrebses. §. 154 Anmerk. . 78
b. Operation der Telangiectasie. §. 156. 80
3. Von der Entfernung entstellender Narben an den Lippen. §. 157. 80
4. Von dem Ectropium der Lippen. §. 158. 81
5. Von einigen besonderen Formfehlern der Oberlippe. §. 159. 83
a. Verdickung der Lippe. b. Doppelte Lippe.
c. Brachycheilia. 84
6. Von dem Ersatz eines Defectes an den Mundwinkeln. §. 160. 84
Lippenbildung im engeren Sinne des Worts. §. 161—169. . 84
Geschichte der Cheiloplastik. §. 162. 85
Bildung der Unterlippe.
Methoden nach Chopart, Roux, Lisfranc, Zeis. §. 163. . 85
— nach Dieffenbach. §. 164. 86
— nach Malgaine, Zeis, Berg. §. 164. 87
— nach Blasius. §. 165. 88
— nach Bruns. §. 166. 88
Bildung der Oberlippe. §. 167. 89
Cheiloplastice angularis nach v. Ammon. §. 168. 89
Bildung der Oberlippe durch Umlagerung nach Dieffenbach. §. 169. 89
Stomatoplastik. Mundbildung. §. 170. 90
a. Erweiterung der Mundöffnung. §. 171—173. 90
b. Verwachsung der Lippen und Wangen mit dem Zahnfleische. §. 174. 92
Glossoplastik. 93

Abschnitt VII.

Von der Meloplastik (*Meloplastice*). §. 175—180. . . . 93

Abschnitt VIII.

Von der Staphylorrhaphie (Gaumenspaltennaht). §. 181—196. 96
Uraniskoplastik oder Staphyloplastik. §. 196. 109

Abschnitt IX.

Seite
Von der Otoplastik (Ohrbildung). §. 197—199. . . . 110

Abschnitt X.

Plastische Operationen an den männlichen Geschlechtstheilen. §. 200—216. 112
1. Von der Urethroplastik. Verschliessung von Oeffnungen in der männlichen Harnröhre. §. 201—211. 112
Von der Schliessung der Oeffnungen im hinteren Theile der männlichen Harnröhre. §. 205. 113
Von der Schliessung der Oeffnungen im mittleren Theile der Harnröhre. §. 206. 114
Durch Verschiebung der Haut
a. von den Seiten her, §. 207. 115
b. der Länge nach. 116
c. Ringförmige Verschiebung der Haut von der obern Fläche zur unteren. §. 207. 116
Von der Schliessung der Oeffnungen dicht am Frenulum. §. 208. 117
Verband. §. 209. 118
Heilung widernatürlicher Oeffnungen durch die Schnürnaht. §. 210. 118
Nachbehandlung. §. 211. 119
2. Operation der Hypo- und Epispadie. §. 212—213. . . . 121
Verlängerung des Penis nach Engel. (Anm. 1.) 121
3. Von der Balanoplastik. §. 214. 122
4. Von der Posthioplastik. §. 215. 123
5. Von der Oscheoplastik. §. 216. 124

Abschnitt XI.

Plastische Operationen an den weiblichen Geschlechtstheilen. §. 217—234. 125
1. Von der Heilung des Dammrisses. (*Operatio ad sanandam rupturam perinaei.*) §. 218—229. 125
Von der Operation des frischen Dammrisses. §. 221 bis 224. 127
Von der Operation des veralteten Dammrisses. §. 225 bis 229. 128
2. Von der Operation des Gebärmutter- und Scheidenvorfalls. (*Operatio prolapsus uteri et vaginae.*) §. 230. 130
Episiorrhaphie. §. 231. 131
Hymenorrhaphie. §. 232—233. 132
Elytrorrhaphie. Kolpodesmorrhaphie. 133
Vorfall der Scheide. §. 234. 133

Abschnitt XII.

Plastische Operationen an den Extremitäten. §. 235—245. 134
1. Von der Trennung verwachsener Finger und Zehen. §. 236—239. 134
2. Von der Hautverpflanzung bei Verkrümmungen der Glieder. §. 240—243. 136
3. Von der Heilung prominirender Geschwüre durch Hautverpflanzung. §. 244—245. 137

Abschnitt XIII.

Verschliessung von Fistelöffnungen. §. 246—278. 138
1. Von der Heilung der Luftröhrenfistel. (*Bronchoplastik.*) §. 247—248. 139
2. Von der Heilung der Blasenscheidenfistel. §. 249—263. 140
Von der Anlegung der Naht. §. 256—260. 144
Von der Cauterisation. §. 261. 147
Von der Transplantation. (*Cystoplastice, Elytroplastice.*) §. 262. 148
Verschliessung des Scheideneingangs nach Vidal de Cassis. §. 263. 149
3. Von der Blasenmastdarm- und der Harnröhrenmastdarmfistel. §. 264. 150
4. Von der Scheidenmastdarm- und der Darmscheidenfistel. §. 265—269. 150
Von der Scheidenmastdarmfistel. §. 265—268. 150
Von der Darmscheidenfistel. §. 269. 151
5. Von dem widernatürlichen After und der Kothfistel. §. 270. 152
Naturheilung. §. 271. 153
Heilung durch die Naht. §. 272. 154
Heilung durch die Cauterisation. §. 273. 154
Heilung durch die Transplantation (*Proctoplastie*). §. 274—277. 154
Heilung des widernatürlichen Afters innerhalb einer Bruchgeschwulst. §. 278. 156

Abschnitt XIV.

Von der Herstellung verschlossener oder verengter Oeffnungen und Kanäle. §. 279—296. 157
1. Von der Verschliessung des Gehörganges. §. 280. . 157
2. Von der Verschliessung und Verengerung der Nasenlöcher. §. 281—282. 157
Von der Verschliessung der Nasenlöcher. §. 281. . 157
Von der Verengerung der Nasenlöcher. §. 282. . . . 158
3. Von der Verschliessung und Verengerung des Mastdarms. §. 283—291. 158
Verschliessung. §. 283. 158
Bildung eines künstlichen Afters. §. 284. 159
Einmündung des Mastdarms in die Scheide. §. 285. 160
Einmündung des Mastdarms in die Urinwege. §. 286. 161
Nachbehandlung. §. 287. 162
Verengerung. §. 288—291. 162
4. Von der Verschliessung der Harnröhre. §. 292. . . . 163
5. Von der Verschliessung und Verengerung der Scheide. (*Gynoplastice*) §. 293—296. 164

Abschnitt XV.

Verschiedene nachträglich abzuhandelnde Gegenstände. §. 297—303. 165
Von der Ausfüllung der Orbita durch Hautverpflanzung. §. 298. 165
Von der Hautverpflanzung zur Heilung des Krebses. §. 299 bis 300. 165
Von der Hautverpflanzung zur Verschliessung der Bruchpforte. §. 301—303. 167

Ergänzungen.

Von der Nasenbildung. §. 304—315. 168
1. Von der Nasenbildung im engeren Sinne des Worts. §. 304—305. 168
Totale Rhinoplastik aus der Armhaut auf dem Arm. §. 304. 168

Seite

2. Von der Nasenbildung im weiteren Sinne des Worts.
§. 306. 169
Ersatz des Nasenrückens. §. 306. 169
Ersatz des vorderen Theils der Nase aus der Stirnhaut. §. 307. 170
Ersatz des vorderen Theils der Nase aus der Oberlippe. §. 308. 170
Ersatz des vorderen Theils der Nase aus der Nase selbst. §. 309. 170
Ersatz der Nasenflügel. §. 310. 170

Seite

Kleinere Defecte am freien Rande der Nasenflügel. §. 311. 171
Grössere Defecte am freien Rande der Nasenflügel. Ersatz durch Umlagerung der Flügel. §. 312. 171
Subcutane Operationen an der difformen Nase. §. 313. . . 171
Von der Blepharoplastik im weiteren Sinne des Worts. §. 314. 172
Operatio Ectropii. §. 314. 172
Operatio Ankyloblephari. §. 315. 172
Erklärung der Kupfertafeln. 173

Abschnitt I.

Einleitung.

§. 1. Vor ungefähr 300 Jahren lebte in Bologna ein Arzt Namens Gaspare Tagliacozzi, welcher durch seine Kuren und Operationen weit und breit Aufsehen und Verwunderung erregte. Einige hielten ihn für einen Hexenmeister und Schwarzkünstler, Andere für einen Lügner und Prahlhans, Niemand aber konnte begreifen, wie er seine wundervollen Kuren vollendete. Eben so wenig vermochte aber auch Jemand in seinem Thun und Wandel ihm etwas Böses nachzuweisen; denn er war in Bologna ein geachteter, angesehener Mann, Professor der Anatomie und Medizin, von allen Studenten geliebt und von seinen Mitbürgern so geehrt, dass diese ihm nach seinem Tode im anatomischen Theater zu Bologna eine Marmorstatue setzen liessen, mit den Insignien seiner Kunst — einer Nase — in der Hand. Es hatte nämlich folgende Bewandtniss mit seinen sogenannten Hexenkünsten. Vor ihm hatten die Chirurgen, wie auch bisweilen heute noch, ihre Grösse darin gesucht, Arme und Beine abzuschneiden, den Hirnschädel anzubohren und Löcher in das Fleisch zu brennen und zu ätzen; er aber griff die Sache ganz anders an, denn weit entfernt, den Kranken etwas wegzunehmen, suchte und fand er eine Ehre darin, ihnen verloren gegangene Theile wieder anzusetzen, nämlich: Nasen, Lippen und Ohren, und zwar nicht von Holz, Pappe, Silber oder Gold, sondern (wie man wenigstens damals allgemein glaubte) von wirklichem, wahrhaftigem Fleische.

Es bedarf gewiss keiner ausschweifenden Phantasie, um sich vorzustellen, welches Aufsehen und welchen Neid er dadurch erregte und wie viel Satyren in Versen und Prosa er auf sich zog, um so mehr da das Ganze seiner Kunst, vielleicht auch durch die geheilten Kranken selbst, noch in einen dunkeln Schleier gehüllt war und Niemand eigentlich begreifen konnte, wo er die neuen Nasen hernähme; soviel schien indess Allen gewiss zu sein, dass er entweder wirkliche Menschennasen, von andern Leuten entnommen ansetzte, oder dass er dieselben aus irgend einer Art zarten Fleisches, etwa aus Hühner- oder Kalbfleisch ausschnitt und sie den Verstümmelten anflickte. Tagliacozzi aber, es verschmähend um sich und seine Kunst ein mysteriöses Dunkel zu verbreiten, schrieb 1597 ein grosses Buch in Folio: *De chirurgia curtorum per insitionem,* worin er den Leuten die Augen öffnete, wie und woraus er seine Kunststücke mache, nämlich aus — Haut.

Synonyme und Definition des Begriffes: plastische Chirurgie.

§. 2. Diese Kunst, verlorene Theile des Körpers durch Haut zu ersetzen, welche man von andern Theilen entlehnt und verpflanzt, hat nun in neuerer und neuester Zeit so ausserordentliche Fortschritte gemacht, dass sie sich fast ganz von den übrigen akiurgischen Operationen abgesondert hat und einen eig'nen Zweig der Chirurgie zu bilden anfängt. Man hat ihr in dieser Rücksicht verschiedene Namen gegeben, Einige nennen sie organische Plastik, weil sie sich mit der Nachbildung von Organen beschäftigt, Andere Morioplastik [1]), (von *μόριον*, Theil des menschlichen Körpers), Andere Transplantatio [2]), Anaplastie [3]), Ente animale [4]), Greffe animale, Autoplastie [5]), Ars decoratoria [6]), Physioplastik [7]), or-

1) v. Ammon, Beiträge zur Morioplastik, Rust's Magazin. Bd. 32. p. 162.

2) Dieffenbach, Diss. inaug. Nonnulla de regeneratione et transplantatione.

3) J. Waldeck, Art. Operationes anaplasticae, in Blasius Handwörterbuch der Chirurgie. 3. Bd. p. 593.

4) Percy, Dictionnaire des sciences médicales. T. XII.

5) Blandin, Autoplastie ou restauration des parties etc.

6) Baumgarten, Diss. de arte decoratoria.

7) Wattmann, über verkrüppelte Nasen und deren Formverbesserung. Ein Beitrag zur Physioplastik.

ganische Anbildung [1]) u. s. w. Im Ganzen wird sich dies Alles ziemlich gleich bleiben, denn der Name thut zur Sache nichts; ich habe, ohne mich auf Untersuchungen über die Rechtmässigkeit oder Vorzüglichkeit dieser oder jener Benennung einzulassen, für diese Abhandlungen den Namen: plastische Chirurgie gewählt, darunter die Lehre von allen denjenigen blutigen Operationen verstehend, mittelst welcher entweder fehlende Theile des Körpers durch Ueberpflanzung von Haut ersetzt, abnorme Oeffnungen geschlossen, fehlerhafte Verwachsungen wieder getrennt und getrennt erhalten und Dislocationen (Ectopiae) in so fern sie die Haut betreffen, reponirt werden. Da das Gebiet der Plastik sehr gross, die Gränzen derselben aber schwer zu bestimmen sind, könnte es leicht scheinen, als ob bei der Wahl der später einzeln abzuhandelnden Gegenstände etwas willkührlich zu Werke gegangen sei; jedoch wird man gewiss in den einzelnen Operationen eine der eben angeführten Definitionen wiederfinden und so die Aufnahme derselben rechtfertigen.

§. 3. In dem Gesammtgebiete der Chirurgie erscheinen die plastischen Operationen als die Glanzpunkte — denn sie heilen und schaffen, während fast alle andere blutige Operationen nur trennen, zerstören und hinwegnehmen.

Was hilft es uns aber, wenn wir schnell und mit geschickter Hand ein Glied amputirt haben, um ein Leben zu retten, was nicht einmal immer zu verbürgen ist; der Operirte bleibt doch nur, wenn er die Erhaltung seines Lebens theuer genug mit dem Verluste seines Beines erkauft hat, ein elender Krüppel, halb nur Mensch, unfähig vielleicht zu seinem Broderwerbe, stets ein stummer Ankläger der unzulänglichen Kunst der Aerzte; was nützt es, wenn wir gewandt und galant eine scirrhöse Brust mit zwei scharfen Schnitten und einigen flachen Messerzügen entfernt haben, während wir selbst uns nicht verhehlen können, dass der drohende Tod durch diese Operation sich nicht abweisen lasse, das scheussliche Aftergewächs entweder schnell in der noch nicht geheilten Wunde wieder emporschiessen, oder das Gift, sich im Innern verbergend, dort seine schmerzhaften und furchtbaren Zerstörungen fortsetzen und so vielleicht nach wenig Monden dem Leben ein Ende machen kann, einem Leben, welches ohne die Operation, wenn auch kränkelnd, doch vielleicht noch Jahre lang hätte bestehen können. Und so ist es mit dem grössten Theile unserer gewaltigen, heroischen und renomirten Operationen. Der Bruchschnitt rettet im glücklichsten Falle zwar vom Tode oder einer jammervollen Existenz, der Steinschnitt lässt den Kranken einige Zeit freier athmen; allein nach Erweichung der Narbe kann der Bruch auf derselben Stelle wieder erscheinen und sich von Neuem einklemmen, und die gelungene Entfernung eines Blasensteins verhindert nicht die Wiedererzeugung eines noch grösseren und die alten Schmerzen und Gefahren sind wieder da.

Betrachten wir nunmehr die plastische Chirurgie und das Heil, das ihren Schritten folgt. Eine durchlöcherte und zerfressene Kugel, welche dem Besitzer, der sie auf den Schultern trägt, zum Jammer und allen andern zum Abscheu ist, verwandelt sie wieder in eine menschliche Physiognomie und giebt den Verbannten und Geflohenen dem Leben und der Gesellschaft zurück; ein Auge, welches seiner natürlichen Decke beraubt, trocken und entzündet, mit krampfhaftem Zucken sich den unabweisbaren und zerstörenden Einflüssen des Lichts und der Luft vergebens entziehen will und den Schlaf sucht, der es flieht, bedeckt sie wieder mit den schützenden Augenlidern und bringt ihm Erquickung und Schlaf; einen wie ein Schnürloch zusammengeschrumpften und verwachsenen Mund, für den ausser Suppe und dünnem Brei keine Speise gewachsen ist und dessen ausgestossene Rede dem Geschrei wilder Thiere ähnlicher, als menschlichen Lauten klingt, eröffnet sie wieder und lässt ihn essen und reden. Habe ich noch nöthig zu erwähnen, dass sie eine Harn- und Kothfistel zu heilen und den Menschen des grössten physischen Elends, das es auf dieser Welt giebt, zu entheben vermag? Endlich ist sie es, welche oft das wieder gut machen muss, was Operationen anderer Art verdorben haben und verderben mussten.

§. 4. Wenn solcher ausgezeichneten Vortheile und Erfolge ungeachtet die plastische Chirurgie dennoch ihre Gegner findet, so darf dies um so weniger befremden, als sie dies Geschick fast mit allen neuen und besonders solchen Erfindungen theilt, die einiges Aufsehen erregen und denen dann gewöhnlich aus Unkunde oder aus unbeugsamen Festhalten an einmal hergebrachte Formen und Principien auch eine heftige Opposition entgegenzutreten pflegt, und so sind es besonders einige der plastischen Operationen, welche nicht selten zur Zielscheibe des Spottes und Tadels dienen müssen. Wenn es aber schon leichter ist, etwas zu tadeln, als besser zu machen, so erfordert es wahrlich keinen grossen Aufwand von Geist, Dinge in's Lächerliche zu ziehen, von denen man nichts versteht; es ist dies die bequemste Art zu recensiren, aber leider auch die gewöhnlichste.

Kaum sollte man es glauben, und doch ist dem so, dass noch jetzt überall Aerzte, ja sogar recht beschäftigte Chirurgen existiren, welche über die Bedeutung der plastischen Operationen noch gar nicht im Klaren sind, von den meisten ganz falsche Begriffe haben und sogar die alten Fabeln von Hühner- und Putenfleisch noch gläubig nacherzählen. Daher hören wir denn auch noch heute so viele schiefe Urtheile über unsern Gegenstand und sehen, wie selbst Kunstgenossen denselben als chirurgische Spielerei mit verächtlichem Achselzucken belächeln.

Wer aber die zauberähnlichen Erfolge dieser Kunst gesehen, wer die Freude erblickt hat, mit der die früher Verstümmelten ihre neue Nase, ihr Augenlid u. s. w. be-

1) Wolfart, über ersetzende lebendige Anbildung, v. Gräfe und v. Walther Journal 1828. Bd. 12.

trachteten und befühlten, wer Zeuge war, wie sie sich neugeboren wähnten, wie sie an keinem Spiegel vorübergehen konnten, ohne einen lüsternen, freudigen und zufriedenen Blick hinein zu werfen, und wer ihren frühern Kummer, ihr tiefgebeugtes Herz kannte; der wird bewundernd eingestehen müssen, dass gerade diese Kunst am wenigsten eine Spielerei, sondern eine wahre ars medicatrix sei und den Menschen Heil und Segen bringe. Die Vorwürfe welche, um den Schein des Gerechten zu bewahren, der plastischen Chirurgie und ihren Resultaten von manchen Seiten her gemacht werden: dass sie einer Seits sehr schmerzhaft, gefährlich, unsicher in ihren Erfolgen und dabei schwer auszuführen seien, andrer Seits die hervorgebrachten Kunstprodukte doch nie die Natur zu erreichen vermöchten, können unpartheiisch erwogen *in specie* gar nicht als Vorwürfe gelten. Welche Operation ist nicht schmerzhaft, bei welcher darf man unter allen Umständen auf einen sichern Erfolg rechnen! Sind die plastischen Operationen aber schwer auszuführen, desto besser, desto mehr Ehre für den, der dies leicht und glücklich vermag. Ausserdem weiss ja Jeder, dass eine künstliche Nase, selbst die gelungenste, nie eine natürliche völlig erreicht, der Kranke darf dies nicht verlangen, er hofft es auch nicht einmal, eben so wenig der Operateur; die Natur triumphirt immer über die Kunst; hier ist die Gränze zwischen Göttlichem und Menschlichem.

Von der Reproductions- und Regenerations-Kraft im Allgemeinen.

§. 5. Die Kraft, welche wir vom Organismus bei allen plastischen Operationen ganz besonders in Anspruch nehmen, ist die Reproductions- und Regenerations-Kraft, die Kraft nämlich, verloren gegangene Theile des Körpers durch gleiche oder ähnliche, entweder ganz, oder doch theilweise zu ersetzen, in so fern sich eine solche nämlich beim Menschen vorfindet; denn sie zeigt sich in der grossen Reihe der organisirten Wesen bei der Ergänzung eines ganzen Gliedes, und selbst dem Zuheilen einer kleinen Hautwunde in *modo et genere* sehr modificirt.

Wenn wir aus den Lehrbüchern der Physiologie erfahren, und es später durch eigene Versuche selbst beobachten, dass Wassersalamander ihre Beine, Krebse ihre Scheeren, Planarien den grössten Theil ihres Körpers wieder ersetzen, so beschleicht uns unwillkührlich eine Art von Unwillen und wir könnten versucht werden, diese Thiere des Vorzugs wegen zu beneiden, den sie vor dem König der Schöpfung voraus zu haben scheinen. Unsere Phantasie gefällt sich in dem Gedanken, alte schadhafte Gliedmassen und Organe durch neue brauchbare nach Willkühr ersetzen zu können, und die vielversprechende Vorstellung, einen Körper zu haben, aus welchem nach Bedürfniss die Glieder wieder an- und aufschiessen, einen Körper der sich stets aus sich selbst neu rekrutirt und verjüngt, ist freilich lockend genug, um uns für den Augenblick zu blenden; betrachten wir aber den Gegenstand ruhiger und von einem wissenschaftlichen Standpunkte aus, so verliert sich bald der magische Schein, welcher die grosse Reproductions-Fähigkeit mancher Thiere umflimmert und vergoldet, und es ergiebt sich, dass gerade der Mangel an diesem Vermögen es ist, was uns eigentlich stolz machen könnte und uns in der Reihe der organisirten Schöpfung die oberste Stelle einnehmen lässt.

Wenn jene Thiere durch den Verlust eines ihrer Glieder nur vorübergehend gekränkt werden und das Verlorene bald wieder ersetzen, so beweiset eben dieser Umstand, dass ihr Körper nur aus gleichartigen Aggregaten, von denen jeder Theil die übrigen fehlenden zu ergänzen vermag, besteht; die höher organisirten Systeme, deren Gesammtheit unsern Körper bilden, gestatten es dagegen nicht, dass ein Theil ohne Mitleidenschaft des Ganzen hinweggenommen werde, und dass nach solchen Verlusten ein gleicher Trieb vom Mittelpunkt der einzelnen Systeme zur vollkommenen Wiedererzeugung ausgehe.

§. 6. Wir beschneiden ohne Bedenken uns Nägel und Haare und rasiren täglich unsern Bart ab, wohl wissend, dass jene in Wochen- und Monatsfrist wieder der Scheere verfallen sind, und dieser uns schon morgen wieder eben so incommodiren werde als heute; Niemand aber wird es sich einfallen lassen diese Experimente mit einem Auge oder einer Hand vorzunehmen, denn diese wachsen nicht wieder. Hier haben wir in den Theilen unseres Körpers das Paradigma für unsern Gegenstand: Je niedriger die Stufe der Organisation ist, auf welcher ein Geschöpf steht, desto vollständiger reproducirt es verloren gegangene Theile; eben so: Je weniger ein System des menschlichen Körpers organisirt ist, je vollkommener wird es sich nach gehabten Verlusten wieder herstellen. Dieser Satz ist so wahr, dass sich sogar das Phänomen einer vermehrten Reproduction in einzelnen Theilen des Körpers zeigt, wenn sie auf eine oder die andere Weise von ihrer Organisations-Stufe herabsteigen, oder durch pathische Zustände darin beeinträchtigt werden. Wir sehen bei Gliedern, an denen die ernährenden Hauptstämme der Arterien unterbunden, oder an denen die Nerven gelähmt sind, sich die Haut fortwährend erneuern und abschuppen, und während die Muskel-Substanz verschwindet, oder in niedriger organisirte Fettmassen sich verwandelt, während der ganze Theil dünner wird, verdicken sich Haut und Nägel, und das Glied besetzt sich mit reichlichen, starken Haaren. So finden wir bei Cyanotischen, wo das Blut mit Kohlenstoff überladen ist, und die Ernährung schlecht besorgt, dicke, kolbige Nägel, dichte, harte und üppige Haare, so beim unausgebildeten Fötus die *Lanugo* und bei scrophulösen Kindern, welche in ihrer Organisation Amphibien ähnlicher, als Menschen sind: lange, starke Haare, unförmlich grosse Nägel, dicke Gelenke und Nasenknorpel.

Regeneration bei den niederen Thieren.

§. 7. Nach dem eben ausgesprochenen Grundsatze regenerirt sich nun aus abgeschnittenen Stücken von Po-

lypen [1]), Najaden, Regenwürmern [2]), jedes einzelne Stück wieder zu einem ganz vollständigen Thiere, vorausgesetzt dass die Trennung in die Quer vollzogen wurde; Schnekken [3]) ersetzen den obern Theil des Kopfes und die Fühler, Spinnen die Beine, Krebse die Scheeren, Eidechsen die Schwanzspitzen, Schlangen werfen von selbst jährlich ihre Haut ab und überziehen sich mit einer neuen, Fische sollen ihre Flossen regeneriren [4]), bei den Insekten nimmt die Reproduktions-Kraft ab, je vollkommener die Metamorphose ist in der sie sich befinden, Insektenlarven regeneriren am vollständigsten [5]).

Regeneration bei den Vögeln und Säugethieren.

§. 8. Bei den höheren Wirbel-Thieren beschränkt sich die vollkommene Regeneration nur auf das Horn- und Haargewebe. Alljährlich wechseln zur Mauser-Zeit die Vögel ihre Federn, die Hirsche und ähnliche Vierfüsser werfen ihre Geweihe zur Frühlingszeit ab und erzeugen dieselben von neuem grösser und stärker; hierher gehört auch das Hären der Thiere, das Wechseln der Stacheln, Schuppen, die Wiedererzeugung von Zähnen; sonst erstreckt sich die Reproductions-Kraft dieser Thiere nur noch auf die Heilung von Wunden der Weich- und Hartgebilde. Diese ist oft bei ihnen sehr lebhaft, was seinen Grund vermuthlich in der naturgemässen Lebensweise und der absoluten Gesundheit dieser Thiere hat. Dahingegen findet man, dass einfache Wunden bei den niedern Thieren fast gar nicht heilen; dieselben stossen lieber das verwundete Glied ganz ab und reproduziren ein neues als dass sie eine kleine Wunde verharrschen lassen. Entzündung folgt bei ihnen auf die Verwundung nicht, die Reproduction geht ohne alle Erscheinungen derselben vor sich; es bildet sich nach einiger Zeit ein Keim für den zu ersetzenden Theil, von den Physiologen Blastema genannt, welcher sich allmählig organisirt und zur Grösse des verlorenen Theils heranwächst [6]).

Regeneration beim Menschen.

§. 9. Bei Menschen regeneriren sich ausser den Haaren und Zähnen nur noch die Nägel, wenn auch langsam; die Epidermis und das Epithelium der Schleimhäute, selbst auf grosse Strecken zerstört, ergänzen sich vollkommen. Knochen, besonders Röhrenknochen, ersetzen oft grosse Stücke; betrifft aber der Defekt die ganze Dicke des Knochens, so hört die Regeneration auf [7]). Knorpel, Sehnen, Bänder regeneriren sehr selten durch homogene Theile, indessen vertritt hierbei oft ein Gewebe das andere; so wachsen schwammige Knochen (die Kniescheibe, der Schenkelhals) durch ligamentöse Massen zusammen, die Enden eines gebrochenen Knochens bedecken sich mit Knorpel, Knorpel vereinigen sich durch häutige, Sehnen durch knorpeliche Gebilde [1]). Nerven sollen nach den neuesten Untersuchungen durch wahre Nervenmassen zusammen heilen [2]). Hier aber zeigt sich auch die Grenze der Regenerations-Kraft im menschlichen Organismus; die Erzählungen von freiwilligem Wiederersatze ganzer Glieder u. s. w. gehören theils zu den höchst seltenen Ausnahmen, theils zu den nicht seltenen medizinischen Fabeln.

Werden aus den Drüsen Stücke ausgeschnitten, so bleibt der Defekt zeitlebens, die theilweise oder gänzlich exstirpirten Brustdrüsen, Tonsillen und die vereiterten Leistendrüsen, wachsen nie wieder: Dasselbe findet beim Gehirne statt. Wunden des Muskelfleisches mit Substanz-Verlust ersetzen sich zwar wieder durch eine Narben Masse, doch hat eine solche nichts Unterscheidendes von andern Narben, sie ist dick, hart, glänzend, röthlich, bläulich oder silberweiss, Muskelfasern werden in derselben nirgends bemerkt [3]). Ist das Corium verletzt, so findet dasselbe statt, die Beschaffenheit der Narbe ist hier verschieden, je nachdem die Wunde durch die erste Vereinigung oder durch Eiterung geheilt wurde; im erstern Falle ist sie feiner, weisser, glänzender und weicher, im letztern dicker, härter, röther oder violett und mit einer feingefalteten, dünnen Epidermis bedeckt. Ueberhaupt sehen die Narben sämmtlicher Weichgebilde des Körpers einander sehr ähnlich.

§. 10. Was dem menschlichen Körper an Regenerations-Kraft abgeht, ersetzt zu Gunsten aller plastischen Operationen eine andere Erscheinung, nämlich folgende: Alle verwundeten, dadurch in einen gewissen Grad von Entzündung versetzten, mit einander in Berührung gebrachten und darin erhaltenen Theile wachsen trotz ihrer Verschiedenartigkeit zusammen, Nerven, Sehnen, Muskeln, Zellgewebe, Häute, alles verbindet sich seiner Natur nach mit einander, wenn sonst die äussern Umstände es erlauben. Einige Theile nur machen hiervon eine Ausnahme: Wunden seröser Häute wachsen trotz ihrer grossen Neigung zur exsudativen Entzündung nie zusammen, in diesem Falle vereinigen sich die Wundlefzen mit den benachbarten Theilen [4]). Ebenso verhält es sich mit Schleimhäuten und serösen Häuten untereinander. Zwischen Corium und Corium, so wie zwischen Schleimhaut und Schleimhaut kommt, selbst bei

---

1) Trembley, Abhandlung zur Geschichte der Armpolypen, aus dem Engl. von Goeze. 1791. — Schaeffer, Abhandl. v. d. Armpolypen. — Roesel, Insectenbelustig. 3. — Bonnet, contempl. de la nature. — J. Müller, Physiologie. I. Bd. p. 380.

2) O. Fr. Müller, Von den Würmern des süssen und salzigen Wassers.

3) Schweigger, Naturgeschichte der skelettlosen ungegliederten Thiere.

4) Eggers, Von der Wiedererzeugung. Würzburg 1821. p. 51.

5) Froriep's Notizen. 606. 607.

6) J. Müller, Physiologie. p. 383.

7) J. Müller a. a. O. p. 405.

1) Galenus, Haller, Soemmering, Authenrieth, Bichat, Treviranus, Laennec conf. Pauli, De vulneribus sanandis. p. 84. 85.

2) C. O. Steinrück, De nervorum regeneratione, dissert. 1838.

3) Pauli, de vul. sanand. p. 88 — 90.

4) Cruveilhier, essay sur l'anat. pathologique. Paris 1816. 8. T. I. p. 51. et T. II. p. 9. — Dict. des sc. méd. T. 48. Art. Réunion. (Montfalcon) p. 244.

Wegnahme der Epidermis und des Epithelium auf grosse Strecken keine Vereinigung zu Stande; soll dieselbe unter diesen Häuten gelingen, so müssen beide entweder sehr in ihrer Structur verändert und degenerirt sein, oder bis aufs Zellgewebe tiefe Zerstörungen erlitten haben. So wachsen die Finger nach bedeutenden und schlecht behandelten Verbrennungen zusammen, die Augenlid- und Augapfel-Conjunctiva nach denselben Ursachen oder nach heftigen Blennorrhöen, die innere Platte der Vorhaut und die Eichel nach starker Balanitis bei angeborner Phimose, die innern Theile der Wangen, das Zahnfleisch und die Lippen nach Merkurial- und andern Geschwüren. Verwachsungen dieser Art sind dann entweder häutig fibröser Natur, oder sie sind ganz hart, schwielig und knorplig, und setzen nicht allein dem Messer bei ihrer Trennung, sondern noch mehr dem Bestreben, die Trennung zu erhalten, die grössten Schwierigkeiten entgegen. Epidermis und Epithelium wachsen natürlich auch nicht zusammen und selbst freie Wundränder der Schleimhäute vereinigen sich nur ungern und mit grosser Mühe.

Am glücklichsten ist die Chirurgie im Zusammenheilen und Aufheilen von Theilen des Coriums, entweder Wundrand an Wundrand oder die Zellgewebe-Seite dieser Haut auf andere entblösste und verwundete Theile.

Von den verschiedenen Theilen des Körpers, welche sich zur Transplantation eignen.

§. 11. Dies ist es nun auch, das Corium mit seinem ihm anhängenden Zellgewebe und Fettpolster, welches der plastischen Chirurgie zum Material dient und womit sie ihre Wunder verrichtet; in einigen Fällen bedient sie sich auch der Schleimhaut. Muskelfleisch ohne Hautbedeckungen transplantirt man nicht, dasselbe würde bei Versuchen dazu durch Eiterung aufgelöst werden. Die Transplantation und Einheilung von Knochenstücken, so wie von Zähnen und Haaren ist theils immer noch sehr problematisch, theils gewähren diese Versuche, auch wenn sie gelungen sind, immer keinen so bedeutenden Vortheil, dass man nicht den viel einfacheren und mechanischen Ersatz dieser Theile vorziehen sollte. Es gehören hieher die Einheilung austrepanirter Knochenstücke von v. Walther [1]), die Einheilung der Zähne von Capron, Wiesemann [2]), Fauchard [3]) und Bourdet [4]), die Ueberpflanzung der Haare von Dieffenbach [5]), die ähnlichen bekannten Experimente von Hunter [1]), welcher die Drüse eines Hahns in den Unterleib eines Hundes, den Sporn dieses Vogels auf den Kamm desselben einheilte, und die von Baronio und Duhamel [2]), welche alle mehr chirurgisches und physiologisches Interesse, als praktischen Nutzen gewähren.

Was also oben bemerkt ist, wird hier ein für allemal bevorwortet: Wir haben es bei den plastischen Operationen nur mit der Lederhaut zu thun und können eben so wenig aus einer Hühnerbrust eine Nase machen, als aus dem dicken Muskelfleische des Arms eine solche ausschneiden und anheilen.

§. 12. Ein zu verpflanzender Hautlappen muss aber, wenn wir gegründete Hoffnung zum Anheilen hegen sollen, derb, saftig und voll Leben sein, er muss gehörig durch Gefässe ernährt werden, auch gross und beweglich genug sein, um sowohl Umdrehungen an seinem verbindenden Stiele, als auch die Anlegung der gehörigen Anzahl befestigender Nähte zu gestatten; je zarter, schlaffer, welker, dünner und kleiner zu transplantirende Hautstücke sind, desto schwieriger wachsen sie auf ihren neuen Boden fest.

Es ist eine falsche Idee, welche, nach einigen Aeusserungen zu urtheilen, selbst Tagliacozzi theilweise gehabt zu haben scheint, dass man aus der Haut ein Stück ausschneiden, dasselbe von seinem Mutterboden trennen und indem man es an einer Stelle mit demselben in Verbindung lässt, an seiner untern Zellgewebe-Seite und an seinen Rändern überhäuten lassen könne, um sich desselben wie eines Stücks lebendigen Leders zu bedienen, das sich nach Bedürfniss zuschneiden lässt. Ein solcher Lappen, wenn er auch mit allen möglichen austrocknenden Heilsalben, mit Blei- und Zink-Präparaten bestrichen und mittelst Compressen, Metall-Platten u. s. w. von seinem Boden getrennt wird, hat dennoch stets das Bestreben, sich wieder mit demselben zu verbinden und da ihn Gewalt daran hindert, so thut er wenigstens, was ihm zu thun übrig bleibt, wenn er sich nicht zu stark entzündet und vereitert: er krämpt sich zuerst an seinen Rändern um, dieselben wachsen allmählig von allen Seiten nach innen zusammen und während sich der Lappen immer mehr contrahirt und zusammenschrumpft, wächst zugleich vom Boden auf die Narbe in die Höhe und zieht ihn zu sich herab, so dass man zuletzt statt eines breiten und flachen Hautriemens weiter nichts, als eine dicke, derbe, narbige, von Furchen und Fältchen durchzogene, grosse Hautwarze behält, welche mit einem schmalen Stiele auf ihrem Boden sitzt, nach demselben zu eine Rinne, die Spur der frühern Zellgewebe-Seite zeigt und der man es deutlich ansieht, dass sie durch eine Umkrämpung der Ränder ihre jetzige Gestalt erhalten habe. Ein so veränderter Hautlappen ist Tab. V. Fig. 3. 4. abgebil-

1) Ph. v. Walther, Wiedereinheilung der bei der Trepanation ausgebohrten Knochenscheibe. v. Gräfe's und v. Walther's Journal Bd. II. p. 571. 1821.

2) J. H. Fr. Wiesemann, De coalitu partium a reliquo corpore prorsus disjunctarum. Lips. 1824.

3) Fauchard, Chirurgien dentiste. Paris 1728. Uebersetzt von Buddeus. Berlin 1753. Th. II.

4) Bourdet, Recherches et observations sur toutes les parties de l'art dent. Paris 1757. Vol. II.

5) J. F. Dieffenbach, Nonnulla de regenerat. et transplant. 1822.

1) Hunter, Versuche über das Blut, aus dem Engl. v. Hebenstreit. Leipzig 1797. Th. 2.

2) Duhamel. (Histoire de l'Académie Royale des sciences. 1746. Amsterd. 1775.)

det; es wird später bei der Nasenbildung nach der italienischen Methode weiter davon die Rede sein.

Von den verschiedenen Methoden, Hautlappen zu transplantiren.

§. 13. Man kann nun den Hautlappen entweder von demselben Individuum hernehmen oder von einem dritten. Im erstern Falle, welcher der gewöhnliche ist, nimmt man ihn entweder aus der unmittelbaren Nähe des Defects, wie die Bildung der Nase aus der Stirnhaut, des Augenlides aus der Wangenhaut, der Nasenscheidewand aus der Oberlippe u. s. w.; oder man holt denselben von einer entfernteren Stelle her, wie die Bildung der Nase aus der Haut des Oberarms. In beiden Fällen bleibt der transplantirte Hautlappen noch eine Zeitlang mit seinem ernährenden Mutterboden in Verbindung. Es giebt aber noch eine dritte Methode, das Material von demselben Individuum zu schaffen, bei der man den Hautlappen von einer entlegenen Stelle nimmt, ihn sogleich von seinem Mutterboden vollständig trennt und ihn dann an den betreffenden Ort festheftet. Hierher gehört die theilweis gelungene Operation von Bünger [1]), der einer Dame die Nase aus einem völlig getrennten Stücke der Oberschenkelhaut ersetzte, der misslungene Versuch von Dieffenbach [2]), der zwei Hautstücke von dem Arm einer an Anästhesie leidenden Frau vertauschte und einige ähnliche von Dzondi. Die Vorhersage in Bezug auf Anheilung ist natürlich in diesem Falle sehr zweifelhaft und noch mehr wird sie dies, wenn man aus einem dritten Individuum den Defect ergänzen will.

Zwei Menschen so fest und so lange mit einander zu verbinden, dass ein Hautlappen, der von dem einen genommen ist und noch mit seiner Basis aufsitzt, an den andern festheilen kann, ist gewiss sehr schwer, wenn nicht unmöglich; man kann daher nur bei dieser Methode einen Lappen gänzlich von seinem Boden trennen und dann seine Anheilung abwarten. Diesem entspricht die Methode der Indier, welche nach einigen Nachrichten auch Nasen aus der Gesässhaut eines fremden Individuums machen sollen; die Erzählung des van Helmont [3]), nach welcher Tagliacozzi einem Brüssler die Nase aus dem Arm eines Lastträgers ersetzt haben soll; der misslungene Versuch von Dzondi [4]), der einer Dame die Nase mit einem Hautlappen aus der Hand eines Studenten zu restauriren versuchte u. a. m. [5]) Die beste und bequemste Methode bleibt stets, wenn es sonst irgend die Umstände erlauben, das Ersatzmittel so nahe als möglich dem Defecte zu entnehmen.

Physiologische Erscheinungen an völlig vom Körper getrennten Hautstücken und Gliedern.

§. 14. Bei diesem Gegenstande angekommen, halte ich es für nothwendig, diejenigen Zustände zu beschreiben, denen ein völlig vom Körper getrenntes Stück Haut oder der Theil eines Organs unterworfen ist. Die Hoffnung auf eine Wiederanheilung steht im umgekehrten Verhältniss mit der Grösse des getrennten Theiles; ein abgehauener Arm wächst nicht wieder an, indess hat man bei ganz kleinen Stückchen Haut eben so wenig auf ein Anheilen zu rechnen. Wird ein Zehen oder ein Finger völlig vom Körper getrennt, so wächst derselbe sehr häufig wieder an und zwar wenn er gut geheftet und die Antiphlogose richtig getroffen wird durch die *prima intentio*, und seine Brauchbarkeit wird sogar in glücklichen Fällen dadurch nicht einmal gefährdet. Die Erscheinungen, welche sich hier im Gefolge der Verwundung zeigen, weichen von den gewöhnlichen fast gar nicht ab: Schmerz, Geschwulst, Entzündungsröthe und erhöhte Temperatur finden sich ebenso im Stumpfe, wie bei allen andern Wunden; das abgehauene und wieder angeheftete Stück indess zeigt natürlicher Weise, ehe die Communication durch die Gefässe wieder hergestellt ist, in den ersten 24 oder 48 Stunden keine Entzündungs-Erscheinungen, es ist das Stück bis dahin kalt und bleich und so lange vollkommen gefühllos, bis durch die zusammengewachsenen Nerven-Enden die Leitung wieder hergestellt ist. Interessant bleibt es hierbei, dass wenn auch die Trennung quer oder mitten durch den Knochen geht, doch so häufig die Heilung ohne alle Schwierigkeiten in wenigen Tagen erfolgt. Man läugnete früher die Möglichkeit solcher Heilungen [1]), allein es existiren jetzt eine Unzahl von Fällen, welche dieselbe bestätigen und jeder nur einigermassen beschäftigte Chirurgus kann gewiss ein oder mehrere Beispiele anführen, wo ihm die Anheilung eines völlig getrennten Fingers oder andern Gliedes gelang [2]).

Anders verhält es sich, wenn ein häutiger Theil völlig vom Körper getrennt wird. Ich will hier, weil es am häufigsten vorkommt, die Veränderungen betrachten, denen das abgehauene und wieder angenähete Stück einer Nase unterworfen ist. Sobald der Theil durch das schneidende

1) Bünger, Professor in Marburg, Gelungener Fall einer Nasenbildung aus einem völlig getrennten Hautstücke aus dem Beine. v. Gräfe's und v. Walther's Journal. Bd. IV. p. 569.

2) Dieffenbach, Ueberpflanzung völlig getrennter Hautstücke bei einer Frau. v. Gräfe's und v. Walther's Journal. Bd. VI. p. 482.

3) J. B. v. Helmont, Opera omnia. Francofurti 1682. 4. de magnetica vulnerum curatione. p. 707. N. 23.

4) Rust's Magazin. Bd. VI. pag. 8.

5) Zodiacus medico-gallicus. Annus secundus. 1680. Genevae 1682. 4. p. 75.

1) So Lanfranchi (Chirurgia mag. Tract. II. cap. 2. de vulneribus faciei), Tesderich v. Cervia, Guido v. Chauliac, Pietro della Cerlata, J. Andreas a Croce, Lafaye, Morand, Winslow u. Petit.

2) Beispiele siehe: René Jacques Croissant de Garengeot, Traité des opérations de chrg. 2. édit. Paris 1731. 8. 3me Vol. p. 55. — Baronio, Degli innesti animali. Milano 1818. Uebersetzt von A. F. Bloch. Ueber animalische Plastik. Halberstadt 1819. §. 5. pag. 28. — Balfour, Observations on adhesion, with two cases. Edinburgh 1814. 8. p. 13. — Romanus Markiewicz, Anheilung einer 2 Stunden lang getrennt gewesenen Nase. v. Gräfe's u. v. Walther's Journal. Bd. VII. p. 536. — v. Walther in v. Gräfe's u. v. Walther's Journal. Bd. 7. p. 521. — Wilh. Hoffacker, Beobachtungen über die Anheilung abgehauener Stücke der Nase und Lippen. Heidelberg. klin. Annalen. 1828. Bd. IV. p. 232. u. s. w.

Werkzeug getrennt und herabgefallen ist, entleert er schnell sein in ihm enthaltenes Blut und wird kreideweiss, alsbald erlischt in ihm, besonders wenn er nicht sehr gross ist, die Wärme und durch einen eigenthümlichen ihm beiwohnenden Lebensprozess, der von dem peripherischen Herde der Hautnerven wahrscheinlich ausgeht, krempen sich seine Ränder nach innen um, er schrumpft ein und wenn man das Stück dem Stumpfe anzupassen versucht, findet man es für denselben viel zu klein und nur durch bedeutendes Anziehen beim Nähen schmiegt es sich seinem Mutterboden wieder an. Dieffenbach hat diese Erscheinung zuerst wahrgenommen und beschrieben, und zwar in einem sehr in die Augen springenden Falle. Bei der Operation einer Hydro-Sarcocele hatte er ein Stück Haut aus dem Hodensack von der Grösse einer Mannshand exstirpirt und dasselbe neben sich auf den Tisch gelegt; nach dem Verbande, der ungefähr eine Viertelstunde dauerte, erblickte er dasselbe ganz klein und von allen Seiten zusammengezogen wie eine Nuss, es war nicht möglich, dasselbe aus einander zu falten und beim Begiessen mit kaltem Wasser zog es sich von neuem zusammen [1]). Philipps und Desaive haben dasselbe beobachtet [2]). Ich kehre jetzt zu der Beschreibung der im getrennten Hautlappen vorgehenden Erscheinungen, welche ich eben unterbrochen habe, zurück. Man bemerkt bald darauf, dass der Lappen anfängt sich zu röthen und an Wärme, wahrscheinlich nur als Leiter vom Stumpfe, zunimmt. Die rothe Farbe verschwindet bald darauf, um einer violetten Platz zu machen, welche sich dann vorzüglich um die Nadelstiche herum stark markirt; Geschwulst pflegt wenig einzutreten, nur die Ränder des Stumpfes fangen an zu turgesciren, halten das Stück innig umschlossen und so erfolgt im glücklichsten, aber seltensten Falle unter allmähliger Wärme-Zunahme und Veränderung der violetten Farbe in eine röthliche, bei einer zweckmässigen Behandlung die Heilung durch die *prima intentio* in wenigen Tagen.

Am häufigsten aber tritt am dritten Tage *Gangraena* ein; die Haut wird schiefergrau, runzelt sich in viele kleine Fältchen, wird weich und lässt sich leicht mit der Pinzette abziehen, unter derselben findet man das Corium und Zellgewebe missfarbig, blaugrau oder bräunlich, gallertartig und stinkend; oft auch bilden Epidermis und Corium eine dicke, harte, pergamentartige, schwarze Brandkruste, welche sich an den Rändern aufhebt und beim Wegnehmen schmutzig gefärbte weiche Fäden hinter sich zieht. Der Chirurgus darf sich in diesem Falle durch das schlechte Aussehen der Wunde um alles in der Welt nicht verleiten lassen, den kranken Theil als incorrigibel aufzugeben und denselben als doch einmal verloren mit Gewalt zu entfernen. Er wird bei Versuchen dazu leider nur zu spät bemerken, dass die brandige Metamorphose sich nur auf die Oberfläche beschränkt, dass die darunter liegenden Theile gesund, lebensfähig und festgewachsen sind und beim Losreissen aus ihren Rändern helles Blut ergiessen. Bei einer passenden Behandlung und einem äusserst sorgfältigen Verbande (wovon unten näher die Rede sein wird) verwandelt sich die von der Oberhaut entblösste, schmutzig aussehende Wunde in eine mit üppigen Granulationen bedeckte Fläche, welche bald das Niveau der Stumpfränder erreicht und sich mit einer neuen Epidermis überzieht.

1) Chirurgische Erfahrungen von J. F. Dieffenbach. II. Abtheil. §. 132. p. 171.

2) Esquisse physiologique des Transplantations cutanées par Ch. Phillips. Lettre III. Bruxelles 1839. §. II. p. 20.

Physiologische Erscheinungen an verpflanzten, noch mit ihrem Mutterboden in Verbindung stehenden Lappen.

§. 15. Lässt man ein zu transplantirendes Hautstück mit seinem Mutterboden noch in Verbindung, so ist natürlich die Hoffnung auf Anheilung viel gegründeter und letztere erfolgt, wenn nicht sehr ungünstige Umstände und Zufälligkeiten oder eine schlechte Nachbehandlung derselben in den Weg treten, fast allemal; die Erscheinungen, welche aber bei und nach der Verpflanzung in dem Lappen vorgehen, sind von denen im vorigen §. beschriebenen einigermassen verschieden.

Sobald das Messer einen solchen Lappen durchdrungen und umschnitten hat, erblasst er in Folge eines Nerven-Affects plötzlich, ist er an seiner Zellgewebe-Seite losgetrennt, so ergiesst er schnell sein Blut, und hängt er nun schlaff an seinem Stiele herab, so zeigt sich auch hier das Phänomen des Umkrempens der Ränder und des Einkriechens. Die Blutung an der untern Fläche hört auf, weil sich die durchschnittenen Gefäss-Mündungen jetzt zusammenziehen und das Blut häuft sich im Innern des Lappens an, wodurch er eine bläuliche Farbe und ein schwach marmorirtes Aussehen erhält. Zugleich verliert auch der Lappen an Wärme und beginnt kühl zu werden. Nach der Anheftung röthet er sich allmählig wieder, vorzüglich an den Rändern; mit der Röthe kehrt auch die Wärme zurück und die Blutung an der untern Fläche beginnt von Neuem. So bleibt er nun gewöhnlich einige Stunden, dann aber bemerkt man eine bedeutende Veränderung in ihm. Man sieht auf seiner Oberfläche ein lebendiges Treiben, er wird bald blass, bald roth und diese Erscheinungen wechseln mit Blitzesschnelligkeit. Bald gewinnt die wiederkehrende Lebensthätigkeit im Lappen die Oberhand, das Einströmen des Blutes färbt ihn immer röther, er wird warm und immer wärmer, hebt sich von seinen Rändern aus in die Höhe, schwillt an, ragt wie ein Kolben aus seiner Umgebung hervor, wird glatt, gespannt, glänzend und heiss; er ist entzündet. Werden jetzt nicht reichliche, örtliche und allgemeine Blutentziehungen, Kälte und Ableitungen auf den Darmkanal mit Energie angewendet und fahren die Arterien fort, mehr Blut zuzuführen, als die Venen ableiten können, so schreitet die Entzündung immer weiter und der Lappen beginnt in seine dritte Veränderung überzugehen, der er dann gewöhnlich erliegt.

Er wird blau, violett, es bilden sich in ihm Inseln verschiedener Färbung, worin das Blut stagnirt, er schwillt immer mehr an, droht an seinen Nähten auszureissen, dazu gesellt sich allgemeines heftiges Fieber und der Uebergang in Gangrän ist unvermeidlich. Es zeigt sich dieselbe dann unter den gewöhnlichen Erscheinungen: mit der Entfärbung des Theils, Aufhören des Schmerzes, Blasenbildung der Oberhaut, Platzen derselben und mit dem Ausfliessen einer stinkenden, schmutzigen Brandjauche. Bei der Entfernung der Nadeln und Hefte, welche jetzt doch nichts mehr helfen, zeigen sich die Ränder lose, gallertartig oder in Eiterung und man hat von Glück zu sagen, wenn sich durch die baldige Bildung einer Demarcations-Linie das Brandige abstösst und so ein Theil des Kunstproductes noch erhalten wird. Tab. VII. Fig. 2. 3. und 4. zeigen diese Veränderungen der Hautlappen bei der Nasenbildung nach der indischen Methode dargestellt.

Veränderung im Lappen nach der Anheilung.

§. 16. Es ist durchaus nicht gleichgültig, welche Form wir einem zur Transplantation bestimmten Lappen beim Ausschneiden geben, es kommt im Gegentheil sehr viel darauf an. Die erste Regel ist die: alle unnöthigen Künsteleien zu vermeiden, die zweite: stets den Lappen viel grösser auszuschneiden, als der mittelst der Plastik herzustellende Theil werden soll; dies findet vorzüglich bei der Nasenbildung seine Anwendung. Die Veränderungen, welche in einem transplantirten und angewachsenen Lappen vorgehen, respectiren die sinnreichsten und feinsten Modellirungen der Chirurgen nicht im Geringsten und die Natur verwandelt diese Kunstproducte ganz unabhängig davon, wie sie der Operateur anlegte, nach einerlei Gesetz. Es ist dies ein äusserst übler Umstand, welcher sich einigen plastischen Operationen sehr störend in den Weg stellt; indess kann man doch einigermassen die Natur veranlassen, uns zu Willen zu sein.

Wenn ein Hieb, wie es bei Duellen häufig vorkommt, zwischen der Wangenhaut und den Backenmuskeln eingedrungen ist und dadurch eine grosse halbmondförmige Klappe von dem Gesicht herunterhängt, so giebt dies nach der Heilung eine sehr unangenehme Narbe. Es gelingt zwar das Anwachsen dieses schiefgetrennten Hautlappens immer, allein sobald dies geschehen ist, erhebt sich das abgehauene Stück von seinem Boden, zieht sich von seinen Rändern aus concentrisch zusammen und bildet bald eine Warze oder eine Art kleiner Nase, welche die Physiognomie ausserordentlich entstellt. Die deutschen Studenten wissen dies aus Erfahrung recht gut und scheuen solche sogenannten Schälhiebe mehr, als alle andern. Ebenso geht es nun mit jedem überpflanzten Hautlappen, alle zeigen die Neigung, sich hügelförmig von ihrer Basis zu erheben, was uns bei der Nasenbildung zwar sehr erwünscht, bei andern plastischen Operationen aber, z. B. bei der Augenlid-Bildung, sehr hinderlich ist. Es wird dies Bestreben getrennter Hautlappen, sich aufzuwulsten, vorzüglich dadurch begünstigt, wenn dieselben rund oder oval zugeschnitten worden waren, weshalb man diese Form so viel wie möglich vermeiden und dafür immer in geraden Linien und in rechten und schiefen Winkeln schneiden muss.

Ein zweiter ebenfalls nicht selten hinderlicher, oft aber auch sehr wünschenswerther Umstand ist der, dass mit der Zeit alle Narben, theils durch Resorption des deponirten, eigenthümlichen, interstitiären Narbenzellgewebes, theils durch Herandrängen der Umgebung kleiner werden. Hierauf beruht die bekannte Erscheinung, dass die Narbe stets kleiner ist, als die Wunde, aus welcher sie entstanden; bei Narben, durch die *prima intentio* zu Stande gekommen, ist dies weniger, als bei denen durch *suppuratio* zu bemerken. Ein sogenanntes Heilen mit einer breiten Narbe existirt also gar nicht und wer bei plastischen Operationen von dieser Idee sich leiten lässt, wird seine Mühe stets vergebens aufgewendet haben. So wie die Zeit die Narben kleiner macht, so erweicht sie auch dieselben; daher kommt es, dass an der Stelle der Narbe oft nach längerer Zeit eine Furche oder Grube entsteht, indem das erweichte Narben-Zellgewebe nicht Kraft genug besitzt, die früheren Wundränder zusammenzuhalten und der Wirkung auseinanderzerrender Muskeln sich zu opponiren; dies bemerken wir besonders an Wunden, welche quer über die Wangen verlaufen und eine solche, mit feiner haarscharfer Narbe geheilte fällt nach Jahresfrist ein und zeigt eine tiefe, breite Furche.

Was hier von den Narben gesagt ist, gilt auch von den transplantirten Hautlappen, welche in vieler Hinsicht mit den Narben grosse Aehnlichkeit haben; auch sie werden allmählig kleiner und weicher und so nimmt die stattlichste künstliche Nase im Verlauf der Zeit immer mehr und mehr ab, und erscheint nach Jahren fast um ein Drittheil ihrer anfänglichen Grösse verringert.

Von der *prima intentio.*

§. 17. Soll ein transplantirter Lappen gut anheilen, so müssen wir Sorge tragen, dass dies durch die *prima intentio* geschehe. Wir wissen, dass die Heilung einer jeden Wunde entweder durch diese, oder durch Eiterung (*suppuratio*) zu Stande kommt; beide sind modificirte Resultate der Entzündung, die erstere eines sehr gemässigten, die zweite eines excessiven Bildungstriebes. In wiefern nun die erste Vereinigung der Eiterung vorzuziehen sei, geht schon daraus hervor, dass jene eine feinere Narbe bildet, schneller beendet ist und für den Patienten also weit weniger Unbequemlichkeiten im Gefolge hat. Bei der Heilung einer Wunde durch die *prima intentio*, mag dieselbe nun in der Constitution des Kranken oder in der Kunsthülfe ihren Grund haben, erscheinen die Wundränder von Anfang an stets weniger geschwollen, geröthet und schmerzhaft, als dies bei eiternden Wunden der Fall zu sein pflegt; schon in den ersten 24 Stunden ist in dem kleinen Zwischenraum zwischen beiden Wundlefzen genug einer durchsichtigen, weissgelblichen, lymphartigen Masse (*liquor*

sanguinis) ausgeschwitzt, um dieselben fest an einander geklebt zu erhalten, in spätestens 3 Tagen gewöhnlich der ganze Heilungsprocess beendet, und die ernährende Gefässverbindung, wenn auch schwach, wieder hergestellt. Ueberhaupt ist die suppurative Entzündung weit mehr der Regeneration ähnlich, als die adhäsive, da bei ihr wirklich von den Rändern und vom Boden der Wunde neue Massen (Granulation) in die Höhe wachsen, daher sie auch den ganzen Organismus mehr in Anspruch nimmt und langwieriger ist.

Es hängt nun vom Arzt ab, ob er die *prima intentio* oder die Eiterung hervorrufen will; obschon es nicht in Abrede gestellt werden kann, dass individuelle Umstände die Heilung von Wunden durch *prima intentio* durchaus unmöglich machen können. Während die meisten Individuen zu dieser sich hinneigen, giebt es einige, bei denen jede Wunde, auch bei der zweckmässigsten Behandlung, in Eiterung übergeht. Vollsaftigkeit, grosse Plasticität des Blutes, Reizbarkeit der Haut und Dyscrasieen sind häufig die Ursache hiervon.

Von der blutigen Naht.

§. 18. Vorzüglich sind es aber zwei Dinge, welche uns zum Gelingen der *prima intentio* die Hand bieten: die Anheftung des Lappens durch die Naht und die Nachbehandlung. Zuerst von jener.

Es ist die blutige Naht bei allen plastischen Operationen unumgänglich nöthig. Einzelne gelungene Fälle, in denen selbst bedeutende getrennte Theile bei der Befestigung mit Heftpflasterstreifen anheilten, dürfen uns nicht zur Nachahmung auffordern; es können dieselben nicht als Beweise dienen, vielmehr nur unter die Zufälligkeiten gerechnet werden, denn es wäre höchst leichtsinnig nach so bedeutenden Operationen, wie die meisten plastischen es sind, nur die trockene Naht zur Befestigung des Lappens anzuwenden und so denselben unnöthigerweise allen den Chancen auszusetzen, denen er, wenn sich nicht die glücklichsten Umstände vereinigen, nothwendigerweise erliegen muss. Ein nur mit Heftpflasterstreifen befestigter Lappen würde sich, sobald er zu schwellen und turgesciren anfinge, gewiss völlig von seiner Basis erheben, oder die Pflaster müssten so fest haften und ihn so enge zusammenschnüren, dass sie ihn todt drücken würden; Lisfranc, der es einmal, um dem Kranken Schmerzen zu ersparen, versuchte, eine künstliche Nase nur mit Heftpflastern zu heften, sah sich späterhin doch genöthigt zur blutigen Naht seine Zuflucht zu nehmen [1]). Es reicht aber auch nicht einmal hin einige und nur die nöthigsten Nähte anzulegen, sondern man muss so oft und so fest wie irgend möglich den Lappen an den Ort seiner neuen Bestimmung befestigen, wenn uns ein glückliches Resultat erfreuen soll. Einige Zoll weit auseinander gelegte Nähte, zwischen deren Interstitien die Wundränder klaffen, helfen gar nichts und die Eiterung tritt so wie so ein. Unter anderm sind es nun aber vorzüglich zwei Arten von Nähten, welche man bei den plastischen Operationen in Anwendung bringt; dies ist die Knopfnaht (*sutura nodosa*) und die umschlungene Naht (*sutura circumvoluta*).

1) Phillips, Esquisse physl. des transplantations etc. §. 9. p. 37.

Von der Knopfnaht.

§. 19. Die Knopfnaht, die älteste von allen Nähten, wird vermittelst einer stählernen Nadel und eines Fadens angelegt. Die Nadeln hierzu sind gebogen, einige, wie die zweckmässigsten von Larrey, in einen Halbkreis, andere, wie die meisten älteren, in den grössern Theil eines Kreises, noch andere, wie die von B. Bell und Leber, nur am Spitzentheil; eben so findet man sie von der Länge eines viertel Fusses bis zu der eines halben Zolles. Der Ort, wo man die Naht anlegen will und die Gewohnheit, bestimmen den Chirurgen zu der Wahl dieser oder jener Nadel. Soll eine Nadel aber als brauchbar gelten, so muss sie aus äusserst feinem, gehärtetem und elastischem englischem Stahl gefertigt sein; denn eine spröde Nadel bricht leicht in der Wunde ab, was ein grosser Uebelstand ist, und eine allzuweiche wird nach einem paarmaligen Gebrauch stumpf, bekommt eine verbogene Spitze und dringt, zur Plage des Operateurs und des Patienten, nur mit Mühe durch die Haut, an knorpeligen und harten Stellen, z. B. an der Nase oft gar nicht. Sie muss ferner eine feine Spitze haben, zweischneidig und scharf, an ihrem Vordertheil platt, lanzettförmig, an ihrem hintern Theil mehr rund und dabei äusserst fein polirt sein; endlich muss auch das Oehr die gehörige Grösse und eine Rinne für den Faden haben.

Der Faden wird aus Seide gefertigt, muss weich aber drellirt sein; man fädelt ihn doppelt, oder wenn es geht, noch öfter ein und wichst ihn mit Wachs, damit er so breit als möglich werde, weil ein dünner, runder Faden leicht einschneidet.

Beim Gebrauch hält der Operateur die krumme Nadel so, dass der Daumen der rechten Hand auf der Concavität, der Zeige- und Mittelfinger aber auf der Convexität der Nadel ruhen, mit der linken Hand fasst er den Theil der betreffenden Wundränder, durch welche die Naht gelegt werden soll und drückt sie gegen die Nadel, welche er etwas schief eine oder zwei Linien von dem Wundrande entfernt aufsetzt und dann schnell durchschiebt. Erscheint die Nadel über dem Grund der Wunde, so kann man dieselbe entweder gleich auch durch den andern Wundrand hindurchschieben, oder sie nur durch den ersten Wundrand hindurchstossen und dann den Faden nachziehen, worauf man dann den zweiten Wundrand mitfasst. Wenn der Faden an beiden Seiten durchgezogen ist, so knüpft man den Knoten neben der Wunde, wobei der Faden so stark angezogen werden muss, dass die Wundränder sich innig und fest berühren, worauf man zur Anlegung der folgenden Naht schreitet.

Mit doppelten Nadeln wird bei den plastischen Opera-

tionen nicht genäht, diese kommen überhaupt nur beim Nähen sehr tiefer Fleischwunden in Anwendung. Ebenso bedient man sich auch verschiedener Nadelhalter, von denen weiter unten die Rede sein wird, jedoch nur beim Nähen an Stellen, welche für die Finger unzugänglich sind.

Von der umschlungenen Naht.

§. 20. Die umschlungene Naht ist die zweite, welche bei den plastischen Operationen und zwar am häufigsten angewendet wird. Man gebraucht dazu ebenfalls Nadel und Faden. In frühern Zeiten haben die Chirurgen, wie es scheint, ihr Genie in Erfindung von Nadeln für diese Naht fast erschöpft und so sind denn eine Masse von abenteuerlich geformten Instrumenten entstanden, welche vormals unter den Namen der Heister'schen, Bell'schen, Knauer'schen und Eckholdt'schen als etwas Ausgezeichnetes und Zweckmässiges bewundert wurden, auch überall im Gebrauch waren; betrachtet man jedoch diese unförmlichen und theilweise complicirten Spiesse und berücksichtigt dabei die Verwundungen, welche sie bei ihrer Anwendung nothwendig herbeiführen müssen, so kann man es Dieffenbach nicht genug Dank wissen, dass er solche Ausgeburten der ältern Chirurgie in die Instrumenten-Rumpelkammer geworfen, dafür aber auf die sogenannten Carlsbader Insecten-Nadeln aufmerksam gemacht und diese überall eingeführt hat.

Die Carlsbader Insecten-Nadeln, welche man, wie der Name es schon andeutet, am saubersten gearbeitet in Carlsbad erhält, sind diejenigen Arten von Nadeln, mittelst welcher die Käfer und Schmetterlinge für die entomologischen Sammlungen aufgespiesst werden und ganz wie die gewöhnlichen Stecknadeln von dünnem Messingdraht mit Spitze und aufgedrehtem Knopf gearbeitet, unterscheiden sich jedoch von letzteren dadurch, dass sie etwas länger, viel zierlicher gearbeitet, ungemein elastisch, auf der Oberfläche fein polirt, und an der Spitze sehr scharf sind. Man hat sie von verschiedener Länge und Stärke, Tab. XXIX. Fig. 12a. zeigt die Grösse einer Carlsbader Insecten-Nadel, wie man sie unter No. 11. bei den dortigen Fabrikanten zu Kaufe erhält, und Fig. b. stellt eine dergleichen vor, wie sie mit der Bezeichnung No. 3. zu haben sind. Zwischen diesen beiden Nummern giebt es nun viele Abstufungen, deren man sich nach der Grösse der Wunde beliebig bedienen kann. Mit den grossen Nadeln unter No. 11. lässt es sich aber sehr unbequem nähen, weil sie im Verhältniss zu ihrer Länge zu dünn sind, gleichwohl kann man ihrer doch bei breiten und tiefen Wunden nicht gut entbehren; mit der Sorte unter No. 6. 7. näht es sich am leichtesten und sie reichen auch in den meisten und gewöhnlichen Fällen aus; bei feineren Operationen muss man jedoch zu No. 3. und sogar zu No. 2. seine Zuflucht nehmen; No. 1. und No. 0., auf welche in den entomologischen Sammlungen Käfer wie Anobium pertinax, Bembidium ustulatum, Harpalus falcipes und andere ganz kleine Arten aufgespiesst zu werden pflegen, sind aber ihrer ausserordentlichen Feinheit und Biegsamkeit wegen zur Anlegung solcher Nähte nicht anwendbar.

§. 21. Ausser diesen Nadeln gebraucht man zur umschlungenen Naht, wie bei der Kopfnaht, Fäden, aber nicht aus Seide, sondern aus dicker, sehr weicher Baumwolle bereitet, von ungefähr einer halben bis einer Elle Länge.

Vor der Anwendung der Nadeln bestreicht man sie mit Oel, oder legt sie in ein kleines mit Fett angefülltes Gefäss, steckt sie auch wohl auf ein Talglicht, damit sie dadurch noch glätter werden und leichter die Haut durchdringen. Soll nun die Naht angelegt werden, so fasst man die Nadel mit dem Zeigefinger und Daumen der rechten Hand, ähnlich ungefähr wie man eine Staarnadel zu führen pflegt, presst mit der linken Hand die Wundränder an einander und schiebt nun die Nadel so schnell als möglich durch die Haut hindurch, bis sie in derselben Entfernung von dem andern Wundrande wieder erscheint, wie sie beim ersten eingestossen wurde. Beim Einbringen sowohl, als auch beim Durchführen der Nadel muss man sich sehr hüten, mit derselben zu drücken und zu drängen, oder sie auf ähnliche Weise zu handhaben, wie die Frauenzimmer beim Befestigen von Kleidungsstücken die Stecknadeln zu führen pflegen, d. h. mit auf den Knopf der Nadel aufgelegtem Zeigefinger; denn so würde die Operation nur mühselig von Statten gehen, die Nadel auch leicht sich krumm biegen. Man muss sie im Gegentheil leicht und wie spielend zwischen den Fingern halten und sich gleichsam mit derselben durch die Haut durchschleichen. Sind die Nadeln auf eben erwähnte Weise eingebracht, so legt man die Mitte des Fadens um die beiden aus der Haut hervorragenden Enden herum, beginnt unter allmähligem Anziehen, bis die Wundränder über der Mitte der Nadel sich innig berühren, mit den Enden des Fadens in wechselweise sich kreuzenden Achtertouren die Nadel zu umschlingen, und wenn dies mehrere Male wiederholt worden, so zieht man die beiden Fadenenden noch einmal an und bildet über der Kreuzung einen Knoten, worauf mit dem Rest des Fadens die nun befestigte Nadel vom Grunde der Wunde etwas abgezogen, dann mit einer scharfen starken Scheere Knopf und Spitzentheil der Nadel und endlich auch der Faden über dem Knoten abgeschnitten wird. Beim Abschneiden der Nadel ist noch die Vorsicht zu beachten, dass dieselbe nicht breit gedrückt wird, weil dadurch leicht eine Art Widerhaken an derselben entsteht, was später beim Ausziehen der Nadeln grosse Schwierigkeiten herbeiführt und oft die kaum geheilte Wunde wieder aufreisst.

Einige akiurgische Lehrbücher geben an, dass bei der umschlungenen Naht erst alle Nadeln angelegt werden sollen, bevor man das Umschlingen mit dem Faden anfängt; es ist jedoch durchaus kein Grund vorhanden, weshalb man dies Verfahren dem oben angeführten vorziehen sollte. Im Gegentheil lässt sich auf diese Weise gar nicht genau beurtheilen, wie viel Nadeln zum vollkommenen Schliessen der Wundränder nöthig sein werden, ausserdem kann auch sehr leicht der Fall eintreten, dass sich der Faden beim

Umschlingen der einen Nadel in die anderen Nadeln verwickelt und so die Operation aufgehalten wird.

Nach andern Chirurgen soll die Umschlingung sämmtlicher Nadeln mit einem langen Faden und zwar in der Art vollzogen werden, dass man denselben immer kreuzweis von einer Nadel zur andern führt. Dies Verfahren ist indess durchaus zu verwerfen, weil dadurch erstens die Wundwinkel ihrer Länge nach gegen einander gezogen werden, zweitens das Herausnehmen der Nadeln auch erschwert wird, indem man auf diese Weise nie eine einzelne Nadel, sondern nur immer alle zugleich herausziehen kann.

Verhältniss der Knopf- und der umschlungenen Naht zu einander.

§. 22. Beide Nähte, die umschlungene wie die Knopfnaht, haben jede für sich ihre eigenthümlichen Vorzüge, die letztere, weil sie leichter und an allen Stellen des Körpers anzulegen, dabei im Ganzen weniger verwundend, auch ohne alle Schwierigkeiten zu entfernen ist; die erstere, weil sie viel genauer die Wunde schliesst und nicht allein von den Seiten, sondern auch durch den umschlungenen Faden und die Nadel die Wundränder von oben und unten aneinander drückt. Wenn sie also auch mehr verwundet, als die Knopfnaht und schwieriger zu entfernen ist, so muss man ihr dennoch, schon des vollständigeren Fixirens der Wundränder wegen, in den meisten Fällen vor jener den Vorzug geben.

Es kann indess nicht in Abrede gestellt werden, dass die Anlegung der umschlungenen Naht nicht eben leicht ist; es erfordert Uebung und Geschicklichkeit, jede einzelne Nadel leicht und schnell durchzubringen und zugleich die correspondirenden Theile der Wundränder mitzufassen. Wer sich diese Uebung nicht schon erworben hat, wird oft, selbst bei weicher Haut, ein halbes Dutzend Nadeln krumm biegen und wegwerfen müssen, ehe er eine einzige durchbringt.

Im Allgemeinen lässt sich als Regel aufstellen, dass man die umschlungene Naht mit wenigen Ausnahmen zum Nähen von Gesichtswunden, besonders wenn die verwundeten Weichtheile keine harten und unmittelbaren Knochenunterlagen haben, die Knopfnaht dagegen zum Heften anderer Theile zu benutzen habe, bei denen es auf eine feine Hautnarbe nicht eben sonderlich ankommt; ausserdem bedient man sich derselben beim Nähen an den Nasenflügeln, am Septum, in allen Höhlen und beim Umsäumen der Schleimhaut.

Regeln beim Anlegen und Entfernen der Naht.

§. 23. Nach dem Zuschneiden und Lostrennen des Lappens schreitet man nicht sogleich zu dessen Anheftung, sondern zögert noch damit und zwar so lange, bis der Lappen an seiner Zellgewebeseite und seinen Rändern zu bluten aufgehört und dafür in das sogenannte *stadium lymphaticum* überzugehen angefangen hat, d. h. wenn der Lappen eine schwach gelbliche Feuchtigkeit, welche zum Festkleben für die erste Vereinigung dient, auszuschwitzen beginnt. Man hege ja nicht die Meinung, dass das Gelingen der Anheilung von der Schnelligkeit, womit der Lappen wieder angeheftet wird, abhängig sei; im Gegentheil ist es gerade eine Verzögerung bei diesem Acte, welche uns die glücklichsten Resultate bereitet. Unter den oben im §. 13. aufgeführten Fällen von Wiederanwachsen völlig getrennter Körpertheile sind sehr viele, bei denen die abgehauenen Gliedmassen stundenlang vom Körper getrennt blieben und gerade dann am besten wieder anwuchsen. Wie dies möglich sei und zugehe, lässt sich nicht erklären, indess ist es ausgemacht, dass bei noch nicht vollkommen gestillter Blutung die Blutgerinnsel, welche sich zwischen den Wundflächen und Rändern anhäufen, das Gelingen der *prima intentio* häufig vereiteln und Eiterung verursachen; in dem Aufschieben der Anheftung und dem Abwarten des lymphatischen Stadiums scheint also gerade der Grund zu liegen, dass so häufig völlig getrennte Theile anwachsen. Montégre hat zuerst darauf aufmerksam gemacht [1]).

Das Herausnehmen der Nadeln und des Fadens geschieht gewöhnlich zwischen dem dritten und fünften Tage; in einigen Fällen etwas früher, in andern etwas später. Der günstige Zeitpunkt ist allemal der, wenn wir uns durch das gute Aussehen und Anschliessen der Wundränder überzeugt haben, dass die *prima intentio* gelungen sei. Wenn der Lappen schon in den ersten 24 Stunden sehr anschwillt, so dass er an seinen Nähten auszureissen droht, wenn um dieselben herum sich eine lebhafte Entzündungsröthe zeigt, so erfordert es oft die Klugheit, ohne Verzug einige Nadeln zu entfernen; denn die Blutung, welche hiernach aus den Stichkanälen erfolgt und bisweilen keine unbedeutende ist, erweiset sich oft sehr wohlthätig. Zeigen sich die Wundränder blass, kühl und ohne grosse Reaction, so kann man die Nähte bis zum fünften, sechsten, auch siebenten Tage liegen lassen. Ist die *prima intentio* nicht gelungen, quillt aus den Wundspalten Eiter hervor, so wird es rathsam, schleunigst die Nähte zu entfernen; denn unter solchen Umständen helfen sie doch nichts mehr, sondern schaden nur durch Druck und Reizung. Sehr zweckmässig ist es, besonders wenn viel Nähte angelegt sind, nie alle auf einmal zu entfernen, sondern sie nur nach und nach wegzunehmen und sich immer noch einige zu reserviren.

Die Knopfnaht wird entfernt, indem man die eine Branche einer feineren Incisions-Scheere unter dieselbe schiebt und sie dicht am Knoten abschneidet, hierauf mit einer Pincette den Faden beim Knoten ergreift und ihn leise herauszieht, während der Zeigefinger und Daumen der linken Hand die an einander geklebten Wundlippen zusammendrücken und beschützen.

Bei der umschlungenen Naht muss der Faden, welcher sich vermöge seiner Weichheit an die Wunde festzusaugen pflegt und vom Wundsecret durchdrungen, eine harte Decke derselben bildet, erst — wenn vorher nöthig gewordene Um-

1) Gazette de santé. 1817. No. VII.

schläge es nicht schon gethan haben sollten — mit warmen Wasser losgeweicht werden, bevor man die Nadeln ausziehen kann. Zu diesem Ende fasst man den Nadelstumpf mit einer Pincette oder einer kleinen Kornzange und dreht ihn, indem man ebenfalls mit den Fingern der linken Hand die Wundränder zusammendrückt, einigemal hin und her, und zieht ihn dann heraus.

Von der Nachbehandlung bei plastischen Operationen im Allgemeinen.

§. 24. Nächst der zweckgemässen Anlegung der Naht ist es die Nachbehandlung, worauf es bei der schnellen und sichern Anheilung transplantirter Lappen ganz vorzüglich ankommt. Es herrschen in Beziehung auf selbige die verschiedenartigsten Meinungen, keine derselben kann jedoch in allen Fällen unbedingt für die allein richtige gelten. Wenn Dieffenbach im Allgemeinen streng antiphlogistisch behandelt, von Gräfe aromatische, trockene oder feuchte Wärme empfiehlt, Tagliacozzi Heilsalben und allerlei adstringirende Pulver anwendet, die Indischen Rhinoplasten Butter etc. auflegen und alle diese verschiedenen Verband- und Behandlungsweisen in einzelnen Fällen schon glückliche Erfolge herbeigeführt haben; so kann dies doch keineswegs für die Vorzüglichkeit des einen oder des andern Verfahrens entscheiden; man sieht nur hieraus, wie sehr es die Natur versteht, die verschiedenartigsten Meinungen zu ihren Zwecken in ein glückliches Resultat zu vereinigen. Fragen wir uns dagegen: welche Nachbehandlung von Allen ist die rationellste und den sich am häufigsten einstellenden Indicationen am angemessensten? so glauben wir, ohne irgendwie Parthei zu nehmen, antworten zu müssen: die von Dieffenbach in der Mehrzahl der Fälle angewandte antiphlogistische.

Betrachten wir die im §. 14. beschriebenen Veränderungen, denen ein transplantirter Lappen nach der Operation unterworfen ist, so wird sich diese Meinung auch als ganz naturgemäss herausstellen und der Ausspruch Dieffenbach's: dass ein solcher Lappen nicht aus Mangel an Nahrung gangränescire und zu Grunde gehe, sondern in seinem eigenen Blute ersticke, erscheint durchaus geeignet, uns den Massstab für unsere Behandlung an die Hand zu geben. Es ist überhaupt unwahr, wenn man von der Gangrän eines Körpertheils aus Nahrungsmangel redet; Brand, er erscheine wo und wie er wolle, er ergreife die Lungen, den Darmkanal, die Muskeln oder die äussere Haut, er sei aus einer Verwundung, in Folge von Erfrierung oder durch chemische Reize hervorgebracht, wird stets nur secundäres Leiden einer zu heftigen vorhergegangenen Entzündung sein; hier ist also der Nahrung zu viel. Stirbt aber ein Theil aus Mangel an Nahrung ab, wie im §. 13. beschrieben worden, so geschieht dies nicht in Folge von Brand, sondern der Theil fault ab, wie es mit jeder thierischen Materie zu geschehen pflegt, welche ausser Verbindung mit dem ihr zugehörigen Organismus gebracht ist. Indessen lassen sich feststehende, streng zu beobachtende und in allen Fällen ausreichende Regeln für die Nachbehandlung nicht geben; man muss den Zustand der Wunde sehen, ihn prüfen und danach handeln. Wenn es aber feststeht, dass eher zu viel als zu wenig Antiphlogose der *prima intentio* angemessen sei, so dürfte der Rath von Phillips, wie imponirend er auch erscheinen mag, doch wohl etwas zu paradox sein. Durch die interessante Beobachtung, welche Dieffenbach an Cholera-Kranken zu machen Gelegenheit hatte, dass Wunden sehr schnell bei ihnen durch die erste Vereinigung heilen, hat jener sich verleiten lassen, für die Nachbehandlung plastischer Operationen die Folgerung zu ziehen: dass die Haut in einen Cholera ähnlichen Zustand von Blut- und Saftlosigkeit zu versetzen sei, wenn die *prima intentio* gelingen soll [1]).

§. 25. Als rationelle Indication für die Nachbehandlung kann also nur gelten: die Vitalität des Lappens und der verwundeten Umgegend in einem solchen Grade zu erhalten, als hinreichend ist, um eine geringe Entzündung, wie eine solche zur Verklebung der Wundränder *per primam intentionem* erforderlich bleibt, zu erzeugen. Hierher gehört zuerst die Anwendung der Kälte; man bedeckt den Lappen mit feinen Leinwand-Compressen, welche entweder in eiskaltes Wasser oder bei stärkerer Entzündung auf Eis gelegt werden und die nur kalt, aber nicht triefend nass sein dürfen. Schwillt der Lappen sehr an und zeigen sich die Symptome einer starken örtlichen Entzündung und eines heftigen Gefässfiebers, so setzt man Blutegel in hinreichender Anzahl auf denselben oder die Umgegend, und schreitet, wenn dies nicht hilft, zu einer Venäsection. Man giebt ausserdem salinische Abführungen, lässt den Kranken eine sehr knappe Diät beobachten: Wassersuppen, gekochtes Obst, säuerliche Getränke, Fruchteis, Abkochungen von Reis, Gerste oder Hafergrütze. Dabei sorgt man für eine kühle Temperatur des Zimmers, ein äusserst ruhiges Verhalten des Kranken, erhöhte Lage des Kopfes und thut überhaupt alles, um den Leidenden seinen Zustand, der nach manchen plastischen Operationen höchst lästig ist, so erträglich, wie möglich zu machen.

Ist der Kranke nach der Operation selbst sehr erschöpft, so kann man ihm einige Löffel voll Wein geben, bei reizbaren Subjecten, Frauen, Kindern, reicht man ausserdem noch eine Kali-Saturation mit etwas *Aqua laurocerasi*, einige Brausepulver oder zur Erquickung etwas schwachen grünen Thee; *Nitrum* wird seltener nöthig sein. Eben so muss man sich, wenn die Entzündung und Geschwulst auch noch so heftig sind, vor der Anwendung des Kalomels oder der grauen Quecksilber-Salbe hüten, wenn nicht andere bedeutende accessorische Krankheits-Zustände den Gebrauch solcher Mittel erheischen; denn nichts hebt die Plastizität des Blutes so schnell auf und stört die erste Vereinigung in solchem Grade, als Quecksilber.

Schwindet nun unter dieser Behandlung nach einigen

1) L. cit. §. 1. pag. 13.

Tagen die Entzündung, so nimmt man hier und da einige Nadeln heraus, vertauscht die kalten Wasser-Umschläge mit Bleiwasser, das man später lauwarm nehmen und mit gleichen Theilen eines schwachen Camillen-Infusums versetzen kann (statt der Compressen tränkt man lieber Charpie mit diesen Flüssigkeiten, theils weil sich mehr davon in dieselbe einsaugt, theils weil sie sich auch besser dem kranken Organe anschmiegt), bis man alle Nähte herausgenommen hat und der Lappen vollkommen angeheilt ist.

§. 26. Es treten jedoch die im §. 14. angeführten Veränderungen transplantirter Hautlappen nicht immer ein; in einigen Fällen bleibt der Hautlappen nach der Operation bleich, kalt und ohne alle Turgescenz. Hier bedeckt man ihn mit einer einfachen, trocknen Compresse, sieht nach, ob er an seinen Rändern auch fest anliegt, durch die Nadeln gehörig zusammengehalten wird und ob jene Erscheinungen vielleicht davon herrühren, dass er an seiner unteren Fläche zu heftig blutet; ist dies der Fall, so wende man, wenn es angeht, die Unterbindung oder die Tamponade an und warte ruhig den Ausgang bis nach Verlauf der ersten 24 Stunden ab. Uebrigens lasse man sich durchaus nicht durch das so eben erwähnte Verhalten des Lappens in Schrecken setzen; denn gerade bei solchen reizlosen, torpiden Subjecten kommt die *prima intentio* gewöhnlich am Besten zu Stande. Es wird sich dann zeigen, wie nach 12 oder 24 Stunden der Lappen sich allmählig röthet, anschwillt und wärmer wird, und so ist die Heilung ohne alle Zufälle unter der einfachsten Behandlung am dritten bis vierten Tage vollendet.

Bleibt aber jede Reaction bis spätestens nach 24 Stunden aus, zeigt sich der Lappen dann noch welk, durchaus kalt und von erdfahler Farbe, so ist eine reizende Behandlung an ihrem Platz: Umschläge von warmen Camillenthee, von einem Arnica-Infus, von *Spec. arom.*; Bähungen von lauwarmen Franzwein; die knappe Diät fällt dabei weg, der Kranke trinkt ein Glas Wein, erhält sich aber den Leib offen, wozu sich hier am Besten das *Infusum laxativum Viennense* oder eine Auflösung des *Tartarus natronatus* mit *Electuarium lenitivum* eignet.

Stellt sich Brand ein, so sucht man vor allen Dingen eine Demarcations-Linie herbeizuführen, damit das Brandige bald abgestossen werde und fährt deswegen mit der gelinde reizenden Behandlung fort, hütet sich aber vor den zu stark wirkenden antiseptischen Mitteln; hierher gehört vorzüglich der Kampher und die mit ihm bereiteten Präparate. Fängt das Brandige an, sich durch die Eiterung abzustossen, so befördert man dies durch einen Verband von reizenden Salben: *Ungt. basilicum, Ungt. de styrace;* sobald eine reine, ordentliche, rothe Granulation erscheint, vertauscht man diese Salben mit *Ungt. Zinci, rosatum* oder *simplex*, oder man tuschirt bei zu üppigen Granulationen die Stelle mit *lapis infernalis*, oder macht Umschläge von einer schwachen Auflösung desselben. Es versteht sich von selbst, dass auch die innere Behandlung darnach eingerichtet und nach Befinden der Umstände China, mineralische Säuren, Wein und eine nahrhafte, reizende Diät angewendet werden muss.

Nur selten geschieht es, dass alle Ränder des Lappens durch *prima intentio* anheilen, häufig entsteht hier und da von den Nadelstichen aus eine kleine oberflächliche Eiterung; diese bekämpft man durch lauwarme Umschläge mit der *aqua Goulardi*, oder einem Camillen-Infus mit gleichen Theilen Bleiwassers und zuletzt durch Tuschiren mit Höllenstein.

Die kleinen Modificationen dieser Behandlungsweise für die besonderen Fälle werden nachher bei den speciellen Operationen, wo es nöthig ist, angegeben werden.

Uebele Ereignisse während und nach der Operation.

§. 27. Ausser dem brandigen, oder fauligen Absterben des Lappens giebt es noch einige Uebelstände, welche während oder in Folge der Operation störend auftreten können.

Während der Operation ist es vorzüglich eine zu heftige arterielle Blutung, welche dieselbe aufhalten kann; indessen werden gerade die meisten plastischen Operationen am Gesicht vorgenommen, und die Gesichts-Arterien sind nach der allgemeinen Erfahrung gerade diejenigen, welche nach ihrer Durchschneidung am leichtesten und von selbst zu bluten aufhören. Wir wissen, dass selbst eine der grössten derselben, die *arteria temporalis*, bei der Arteriotomie selten Blut genug hergiebt und sehr bald ihr durchschnittenes *lumen* contrahirt. Sollte die Blutung aber nicht von selbst, oder durch die Anwendung des kalten Wassers stehen, so reicht die Torsion der Arterie meistentheils dazu hin; die Unterbindung anzuwenden ist jedoch nicht rathsam, weil dies eines Theils die Eiterung befördert, andern Theils es aber auch sehr gut ist, sich eine leicht torquirte Arterie aufzusparen, welche man durch Hervorzupfen mit der Pincette bei zu heftiger Turgescenz im Lappen zu örtlichen Blutentziehungen benutzen kann. War die Operation ausserdem von der Art, dafs bei der Heftung nach derselben Wundrand an Wundrand zu liegen kommt, so ist eine gut und schliessend angelegte Naht das beste Mittel, was die Blutung stillen und uns gegen eine Nachblutung sicher stellen kann. Plastische Operationen, welche am Stamm und den Extremitäten verrichtet werden, verletzen nicht so leicht bedeutende Arterienstämme, weil selbige an diesen Theilen stets in der Tiefe liegen, die Operationen sich aber nur auf die Oberfläche, auf Haut und Zellgewebe beschränken.

Bei grosser Vulnerabilität der Haut tritt bisweilen, besonders unter ungünstiger Witterungs-Constitution, nach plastischen Operationen, wie bei allen andern, eine erysipelatöse Entzündung der Haut oder ein vollkommen ausgebildetes Erysipelas ein. Französische Chirurgen klagen darüber häufiger als Deutsche und es ist in der That auch eine der unangenehmsten Erscheinungen, welche im Gefolge dieser Operationen sich einstellen können. Denn obwohl das neugebildete Organ seltener von dieser Art der

Entzündung mit ergriffen wird, welche in den meisten Fällen nur die Umgegend in ihrer vollen Ausdehnung zu befallen pflegt, so verhindert sie doch die Anwendung der meistentheils so überaus nöthigen kalten Umschläge, erlaubt auch zu ihrer Bekämpfung, mit sehr wenigen Ausnahmen, die sonst so wichtigen und heilsamen Brechmittel nicht. Die Anstrengung und Erschütterung, welche bei dem Gebrauch der letztern unvermeidlich sind, würden für den überpflanzten Lappen und dessen Nähte gewiss eben so nachtheilig, wie für die rosenartig entzündeten Theile heilsam sein. Man muss sich in diesen Fällen auf gelinde kühlende und den Leib eröffnende Mittel beschränken; hieher gehören: das schwefelsaure Kali, der Weinstein, das Seignettsalz, das phosphorsauere Natrum, die Brause-Mischungen, die Tamarinden, das *Electuarium lenitivum* u. s. w. Ausserdem ist es zuweilen nothwendig bei heftigem allgemeinen Gefäss-Fieber ein Aderlass anzustellen. Die affizirten Orte bedeckt man entweder mit trockner erwärmter Baumwolle, oder wenn die Umstände es erlauben mit lauwarmer *aqua Goulardi*.

Bei allen Operationen hat man von jeher nächst den heftigen Blutungen am meisten Nerven-Affecte gefürchtet und unter diesen den Wund-Starr-Krampf, der besonders in heisseren Climaten häufig Ursache des Todes wird. So wie aber im Ganzen schon viel seltener noch Operations-Wunden und bei einer zweckmässigen Nachbehandlung, als bei zufälligen Verletzungen *Trismus* und *Tetanus* sich zeigen und tödtlich werden, so ist dies nach Operationen im Gesicht (dem Orte der meisten plastischen Operationen) noch weniger der Fall. Friedrich stellt in seiner Dissertation 252 Fälle des traumatischen *Tetanus* zusammen, unter diesen sind nur 13 Fälle, wo derselbe nach Verwundung des Gesichts eintrat und hier auch nur unter sehr begünstigenden Umständen mit Zerreissung, Erkältung, Vernachlässigung und Complicationen von Verwundungen anderer Theile. Sieben von diesen liefen tödtlich ab, 6 wurden nach verschiedenen Heilmethoden beseitigt. Mir ist durchaus kein Fall gegenwärtig, in welchem der Wund-Starr-Krampf als Folge einer plastischen Operation sich gezeigt hätte; vielleicht kommt dies daher, weil man gewöhnlich in der Nachbehandlung dieser Operationen sehr sorgfältig ist und alles zu vermeiden sucht, was das Gelingen derselben nur einigermassen stören könnte. Wenn wir also uns vor diesem entsetzlichen Begleiter von Wunden hüten wollen, so ist vorzüglich darauf zu sehen, dass wir von dem Operirten jede Erkältung, heftige Gemüthsbewegungen, sowohl freudige als traurige, und ähnliche schädliche Einflüsse entfernt halten; hat uns der Feind aber doch übermannt, so muss natürlich die Sorge für das verpflanzte Kunstprodukt ganz in den Hintergrund treten, da es sich jetzt nur um die Erhaltung des Lebens handelt. Eine ausführliche Angabe der verschiedenen Heilmethoden dieses furchtbaren Uebels beizufügen, gestattet der beschränkte Raum hier nicht, und ich kann in dieser Beziehung nur auf die Lehrbücher der Chirurgie und auf die über diesen Gegenstand erschienenen Monographien [1]) verweisen.

Indicationen und Contraindicationen der plastischen Operationen.

§. 28. Der im §. 2. gegebenen Definition der plastischen Operationen gemäss, sind dieselben nur für alle diejenigen Fälle indicirt, in welchen Theile des Körpers durch Verwundungen oder Krankheiten verloren gingen; in Fällen wo auf der Oberfläche des Körpers entweder durch Krankheiten oder in Folge von Operationen erst künstlich Defecte erzeugt wurden; in Fällen wo sich Verwachsungen gebildet haben, welche die natürliche Function einzelner Theile verhindern, oder in Fällen endlich wo abnorme Lagen-Veränderungen der Haut entstanden sind. Indessen genügen diese Bedingungen zur Rechtfertigung von plastischen Operationen noch nicht allein; es sind diese überhaupt nur indicirt bei noch jugendlichem Alter und bei einer kräftigen, saftreichen Haut; contraindicirt hingegen bei einem annoch kindlichen Alter — mit Ausnahme der Operation der Hasen-Scharte — ferner beim Greisen-Alter, bei welker, dünner, schlaffer, oder schwieliger, von Narben durchzogener, unbeweglicher, oder mit Ausschlägen und Geschwüren bedeckter Haut. Bei sehr grosser Vulnerabilität, Reizbarkeit, Schwäche und Erschöpfung des Kranken. Bei skorbutischer, oder merkurieller Auflösung der Säfte und bei florirenden Dyskrasien, vorzüglich bei Syphilis. Skropheln und Hautkrebs erlauben in einzelnen Fällen eine Ausnahme von dieser Regel, indem Dieffenbach die Bemerkung gemacht hat, dass Kranke, denen er die durch herpetisch-skrophulöse Ausschläge zerstörten Nasen aus der Stirn ersetzte (Tab. 15. Fig. 4.) dadurch von ihrem noch während der Operation bestehenden Uebel geheilt wurden, gleichsam als ob der gesunde Lappen auf den kranken Boden gebracht, neues Leben und neue Kräfte demselben einhauchte. Martinet de la Creuse [2]) hat hierauf ein Verfahren gegründet, den Krebs durch Verpflanzung gesunder Hautlappen zu heilen, wovon später noch einmal die Rede sein wird.

Uebrigens werden bei den einzelnen Operationen noch specieller, als es hier geschehen konnte, Indikationen und Contraindikationen angegeben werden.

---

1) Dupuytren, Leçons orales de Clinique chirurg. Paris 1839. 8. — Ehrmann, Nouvelle Méthode de traiter le Tetanos qui survient aux Plaies. Mayence 1801. 8. — Fournier, Du tetanos traumatique. Bruxelles 1803. 8. — R. Froriep, Ueber die Ursache des Wundstarrkrampfs etc. etc. (Neue Notizen aus d. Geb. der N. und H. No. I. 1837.) — Kessler, de tetano. Diss. inaug. Berol. 1837. 8. — B. J. Kettler, de tetani variis specibus. Diss. inaug. Berol. 1834. — Larrey, Mémoires de Chirurgie militaire et Campagnes. Paris 1812—1817. — Ledeschoult, Diss. sur le tetanos. Paris 1815. — Laurent, Mémoire clinique sur le tétanos chez les blessés. Strassbourg 1799. — Stuetz, Abhandlung über den Wundstarrkrampf. Stuttgart 1801. — A. S. Friedrich, de tetano traumatico. Diss. inaug. Berol. 1837. u. a. m.

2) Gazette médicale. 1834. No. 42.

Prognose.

§. 29. Die Prognose ist bei den plastischen Operationen im Allgemeinen gut, vorausgesetzt, dass man nach einem zweckmässigen Plane und mit gehöriger Berücksichtigung der Indicationen operirte. Bei einzelnen, wie z. B. bei der Lippenbildung, der Gaumennaht, ist sie nur zweifelhaft, bei der Schliessung von Blasen-Scheiden-Fisteln in Beziehung auf Heilung schlecht zu nennen. Lebensgefährlich durch Grösse der Verwundung können dieselben nur selten werden und es existiren nur einige wenige Fälle, wo in Folge von plastischen Operationen der Tod eintrat.

Indessen wird die Vorhersage noch sehr zu modificiren sein, je nachdem der Defect aus einer innern oder äussern Ursache entstanden ist. Die Krankheit, welche der Verstümmlung vorher ging und die bei derselben in Anwendung gesetzten Kur-Methoden und Heilmittel, der lange Gebrauch der Antimonial- und Mercurial-Präparate, vorzüglich aber des Jod's, verschlimmern die Prognose sehr. Deswegen ist es in solchen Fällen unerlässlich, den Kranken vor der Operation noch eine Vorcur, das *Decoctum* Zittmanni, Bäder, entweder einfache, oder Seesalz-, Malz-, oder Schwefel-Bäder u. s. w. gebrauchen zu lassen. Hieraus geht hervor, dass alle diejenigen Verstümmelungen, welche durch schneidende Werkzeuge hervorgebracht sind, die beste Prognose geben; getrübter wird die Vorhersage wenn Syphilis die Ursache des Verlustes waren, und noch schlechter bei Skropheln. Dass die Constitution, die relative Gesundheit, das Alter, die Lebensweise und die äussern Umstände des Kranken, so wie die Witterung und Jahreszeit, in welcher die Operation unternommen wird, einen nicht unbedeutenden Einfluss auf die Vorhersage haben müssen, versteht sich von selbst.

§. 30. An Instrumenten und Bandagen gebraucht man für die plastischen Operationen sehr wenige und es ist der ganze Operationsbedarf folgender:

1) warmes und kaltes Wasser,
2) einige Handtücher,
3) weiche gebrauchte Leinwand,
4) verworrene und glatte Charpie,
5) ein Stück Heftpflaster oder Leder zum Ausschneiden des Lappen-Modells,
6) längere und kürzere Heftpflasterstreifen,
7) mehrere grössere und kleinere, weiche, feine Badeschwämme,
8) eine gehörige Anzahl baumwollener und seidener Fäden zum Nähen,
9) einige starke, weiche, seidene Fäden zur Unterbindung,
10) etwas Oel oder Fett in einem Näpfchen zur Bestreichung der Nadeln,
11) mehrere gerad- und convexschneidige Dieffenbachsche Messer Tab. 4. Fig. 7. 8.,
12) eine gerade, feine Incisions-Scheere,
13) eine feine Cooper'sche Scheere,
14) eine Pflaster-Scheere,
15) eine Scheere mit kurzen starken und oben abgestumpften Blättern Tab. XXIX. Fig. 3. zum Abschneiden der Nadeln.
16) grosse und kleine, krumme Heftnadeln,
17) eben so grosse und kleine Insecten-Nadeln,
18) ein Bromfield'scher Arterienhaken,
19) eine gewöhnliche Pinzette und
20) eine Hakenpinzette.

Mit diesen Instrumenten wird man alle plastischen Operationen verrichten können, und sind es nur einige die noch dies oder jenes besondere Instrument zu ihrer Ausführung erfordern, was weiter unten bei den betreffenden Operationen jedesmal erwähnt werden wird.

Abschnitt II.

Geschichte der plastischen Chirurgie im Allgemeinen.

§. 31. Es ist erst kurze Zeit vergangen, ungefähr erst 10 Jahr, dass man der plastischen Chirurgie in ihrer ganzen Ausdehnung grösseres und allgemeines Interesse schenkt, und dass einzelne Chirurgen dieselbe ganz vorzüglich zum Gegenstande ihrer Forschungen und Leistungen gemacht haben; daher darf es uns auch nicht befremden, dass von ihnen kein besonders grosser historischer Theil existirt. Die Geschichte der plastischen Chirurgie ist die Geschichte der Rhinoplastik, beide gehen Hand in Hand, denn diese hat überhaupt jene zuerst ins Leben gerufen. Wir können aber die Geschichte der Rhinoplastik sehr bequem in zwei Theile zerfallen lassen, in die der Indi-

schen und in die der Italienischen; zuerst von der Indischen, als der ältern.

Schon seit langen Jahren sollen, so erzählt Graham [1]) die Koomas, eine niedere Priester-Kaste in Ostindien, sich mit dem Ersatze von Nasen, Lippen und Ohren beschäftigt haben, wozu sich ihnen häufige Gelegenheit darbot, da das Abschneiden der Nase eine dort ganz gewöhnliche Strafe für politische und andere Vergehen ist. Diese Mittheilung Graham's ist nun die einzige Nachricht, welche wir hierüber haben; sie reicht aber auch bis zur Mythezeit hinauf. Zuerst wurden die Chirurgen Europa's über die Kunst der Indier, Nasen zu machen, durch folgenden Vorfall im Jahre 1792 genauer belehrt. — In den Kriegen, welche damals das Englische Volk gegen den Sultan von Mysore, Tippoh-Sahib, führte, geriethen nach der Erzählung vor Hircarrcha [2]) vier Englische Soldaten und ein Indischer Paria, Cowasjee, der das Amt eines Ochsentreibers bei den Truppen verwaltete, in die Gefangenschaft dieses grausamen Fürsten. Er liess ihnen ohne alle Umstände die Nasen abschneiden und die Hände abhauen und schickte sie so nach dem Cantonirungs-Orte der Engländer, Poonah zurück. Als sie hier geheilt waren, kam zufällig ein indischer Kaufmann durch diese Stadt, dem kürzlich von einem eingebornen Operateur die Nase aus der Stirnhaut ersetzt worden war, weil man ihm die seinige wegen Ehebruchs (die gewöhnliche Strafe für dies Verbrechen in Hindostan) abgeschnitten hatte. Auf diese Nachricht liess die englische Behörde den Operateur, von dem es hiess, dass er der einzige dieser Art sei, und in dessen Familie die Kunst sich fortgeerbt habe, 400 englische Meilen weit holen, um die nämliche Operation zu vollziehen. In seinem Verfahren dabei, soll er, nach den Aussagen der Augenzeugen, sehr roh zu Werke gegangen sein, und sich als *Armamentarium chirurgicum* nur eines alten, stumpfen Rasiermessers bedient haben. Zuerst legte er ein aus Wachs gefertigtes Modell einer Nase auf die Stirn, bezeichnete sich die Stelle mit schwarzer Farbe und schnitt nun das Stück dergestalt aus, dass er die Haut auf der *glabella* unverwundet liess, machte hierauf Nasenstumpf und Oberlippe blutig, kehrte den losgetrennten Lappen um und befestigte ihn endlich an den Wundstumpf, ohne alle blutige Nähte, nur durch einen einfachen Verband, zu welchem Behuf er sich eines Kittes bediente, der aus Catechu auf Charpie gestrichen bestand. Am vierten Tage wurde dieser Verband abgenommen und mit neuer Charpie vertauscht, welche in eine Art Butter (*Ghee*) getaucht war. Der Patient musste während der Behandlung 10 Tage hindurch auf dem Rücken liegen und sehr mässig leben, worauf der angeheilte Hautlappen ihm mit Werg ausgestopft und am 25ten Tage auch die Brücke zwischen den Augenbraunen ausgeschnitten wurde. So roh nun dies Verfahren bei der Nasenbildung genannt werden konnte, eben so roh war auch die Nase selbst, welche aus ihr hervorging, denn es fehlte ihr sogar das so wichtige Septum.

Uebrigens wurde dieses Falles nicht nur in der eben erwähnten Zeitung, sondern auch im Gentleman's Magazine 1794 (mit der Abbildung des Cowasjee) und in Pennant's View of Hindostan, 1798 II. Vol. pag. 237 gedacht und die bei der Operation gegenwärtigen Zeugen Thomas Cruso et James Findlay, Aerzte aus Bombay, der Dr. Berry und der Obristlieutenant Ward, waren namentlich mit angeführt.

§. 32. Nachdem nun in Indien diese Operation mehrere Male durch den Englischen Wundarzt Lucas [1]) mit Glück und später in England 1803 durch Lynn und Sutcliffe, mit nicht bestimmt anzugebendem Erfolge verrichtet worden war, wurde sie eigentlich zuerst durch Carpue im Anfange dieses Jahrhunderts in Europa bekannt. Sehr willkommen war es diesem, dass sich ihm im Jahre 1814 ein Fall für die Rhinoplastik nach der indischen Methode darbot, die er zwar schon lange, aber nur aus Erzählungen kannte. Er ergänzte einem Offizier, der die Nase durch eine unsinnige Mercurialkur verloren hatte, den fehlenden Theil aus der Stirn, und im Jahre 1815 dem Lieutenant Latham, der die seinige im Treffen bei Albufera in Spanien 1810 durch einen Säbelhieb eingebüsst hatte, ebenfalls mit dem besten Erfolge. Dabei brachte er schon Veränderungen und Verbesserungen an der Indischen Methode in Anwendung, fügte ein Septum hinzu, befestigte den Stirnlappen an den Stumpf mittelst einiger Knopfnähte und schnitt die ernährende Brücke erst nach 4 Monaten aus.

Im Jahre 1816 erschien von ihm ein Werk [2]) worin er diese beiden gelungenen Operationen schilderte und welches 1817 auch in's Deutsche übersetzt wurde [3]). Hier ist es nun, wo die Geschichte der Rhinoplastik aus Indien mit der aus Italien zusammen trifft, und wir müssen, um diese letztere in ihren Leistungen zu verfolgen, zuvörderst um einige Jahrhunderte zurückgehen.

§. 33. Es ist sehr unwahrscheinlich dass durch Handels- oder andere Verbindungen im Alterthume, oder im Mittelalter, die Kunst verlorene Nasen zu ersetzen von Indien aus nach Italien gekommen sein sollte. Wir finden in den älteren chirurgischen Schriftstellern der Römer und Griechen durchaus nichts über diesen Gegenstand angedeutet, obgleich gewiss damals, und mehr noch als jetzt, sich für diese Operation geeignete Fälle gefunden haben werden, denn die immerwährenden blutigen Kriege, in denen im Handgemenge fast nur mit dem Schlachtschwerte gekämpft wurde, und eine barbarische Gesetzgebung, nach

1) Lettres on India.

2) Gazette de Madras. 1793.

1) Carpue, pag. 16.

2) J. C. Carpue, On account of two successful operations for restoring the lost nose from the integuments of the fore head. London 1816.

3) J. C. Carpue, Geschichte zweier gelungenen Fälle, wo der Verlust der Nase vermittelst der Stirnhaut ersetzt wurde. Aus dem Englischen übertragen von H. S. Michaelis, nebst einer Vorrede von C. von Gräfe, mit 5 Kupfertafeln. Berlin 1817. 4.

deren strenger Vorschrift die Sünde gegen das siebente Gebot häufig mit dem Verluste der Nase gestraft wurde, hätten gewiss bei den dadurch hervorgerufenen Verstümmlungen die Chirurgen des Alterthums zum Ersatze von Organen aufgefordert, wenn sie nur einen Begriff von der Möglichkeit einer Verpflanzung thierischer Theile gehabt und derartige Versuche angestellt hätten. Selbst die Stellen, wo vom Herbeiziehen und Loslösen benachbarter Hauttheile zur Schliessung von Defecten die Rede ist, welche Einige als hieher gehörig anführen [1]) sind, genau erwogen, von der Idee einer wirklich plastischen Operation doch so weit entfernt, dass sie in erwähnter Beziehung eigentlich hier gar nichts gelten können und höchstens nur beweisen, dass diese Autoren so verfuhren, wie jeder denkende Chirurg verfahren wird und muss, wenn er grössere Defecte heilen will, ohne gerade einen Begriff von der Plastik zu haben. Es scheint also gewiss zu sein, dass die Italienische Methode der Nasenbildung aus dem Arme, ganz unabhängig von der Indischen, in dem Kopfe irgend eines denkenden, kühnen, Italienischen Chirurgen ihren Ursprung gehabt habe; auch trägt die dabei zu Grunde liegende Idee, so wie die Art und Weise ihrer Ausführung, besonders wie sie Tagliacozzi beschreibt, zu sehr das Gepräge des Charakters jener Zeit an sich, schmeckt auch bei aller Vortrefflichkeit zu sehr nach der Chirurgie des Mittelalters und nach Mönchs-Gelehrsamkeit, als dass man glauben könnte, beide Methoden sollten auf einem und demselben Boden gewachsen sein. Wer aber der kühne Mann gewesen, in dessen genialem Haupte die erste Idee hierzu entstanden, ist mit Gewissheit nicht zu bestimmen. Pietro Ranzano, Bischof von Lucera in Capitanien [2]) und der Dichter Elysius Calentius [3]) in Neapel erwähnen zuerst um das Jahr 1400 einen Wundarzt in Sicilien, Namens Branca, der verloren gegangene Nasen, Lippen und Ohren zu nicht geringer Verwunderung seiner Zeitgenossen ersetzte. Genauer sprechen davon Alessandro Benedetti aus Florenz, zu Ende des 15. Jahrhunderts Arzt in Venedig, er sagt: „Zu meiner Zeit lehrte man auch die Verunstaltung der Nase verbessern. Sie scarificiren die Nasenlöcher, binden den Arm an den Kopf, so dass Wunde auf Wunde kommt; wenn beides zusammengewachsen ist, schneiden sie aus dem Arm so viel aus, als nöthig ist, bilden auch, die Natur befehligend, mit wunderbarer Kunst, neue Nasenlöcher. Allein das Angesetzte möchte kaum einen harten Winter aushalten, und im Anfange hüte man sich wohl, es anzufassen, damit es nicht abreisse [4])." Von Branca sollen es sein Sohn, Antonio und sein Schüler, Baltasare Pavone [5]) erlernt haben, von welchen solche an die Glieder der Familie Bojani erblich überging, unter denen Vincenzo, Bernardo und Pietro Bojani in Tropea bei Neapel sich vorzüglich in dieser Kunst auszeichneten [1]) und von welchen wahrscheinlich Tagliacozzi sie erlernte. Obgleich Letzterer sich rühmt, der erste gewesen zu sein, der aus entfernten Theilen des Körpers fehlende Organe ersetzte, so vollführten doch oben Genannte die Operation gewiss schon auf gleiche Weise, wogegen Tagliacozzi das Verfahren dabei nur verbesserte und vervollständigte. Es wird dies auch theils durch den Ausspruch des Ambrosius Paraeus, theils durch den oben erwähnten Calentius bestätigt. Jener spricht, bevor noch Tagliacozzi sein Verfahren bekannt machte, schon von der italienischen Methode, Nasen aus dem Arme zu schneiden [2]), und dieser sagt in einem Briefe: „*Branca, Siculus, ingenio vir egregio, didicit nares inserere, quas vel de brachio reficit* [3]) *vel de servis mutatos impingit*" — Tagliacozzi wurde im Jahre 1546 zu Bologna geboren und war dort Professor der Anatomie und Chirurgie. Aus entlegenen Ländern kamen die Verstümmelten zu ihm gereiset, denen er die fehlenden Theile mit glücklichem Erfolge ergänzte, und in Folge seiner darüber gemachten Erfahrungen gab er 1597 sein Werk „*de Chirurgia curtorum per insitionem* [4]) heraus. Wie oft er seine Operationen auszuüben Gelegenheit hatte, kann nicht gesagt werden, indess ist es gewiss, dass er keine geringe Anzahl von Fällen behandelte.

Sein Werk ist zwar sehr weitläuftig, an manchen Stellen dunkel und unverständlich, zuweilen etwas prahlerisch und nach dem Charakter jener Zeit unnöthiger Weise mit gelehrtem Bombast und Sentenzen überladen; bei dem allen aber doch ausgezeichnet durch grosse Genauigkeit, getreue Naturbeobachtungen und Schilderungen und in einer guten Sprache geschrieben, so dass er für seine schriftstellerische Arbeit sowohl als auch für seine ausgeführten Operationen auf den Dank und die Bewunderung aller Chirurgen gerechten Anspruch zu machen hat. Nach seinem Tode 1599 machte die plastische Chirurgie nur geringe Fortschritte. Zwar übte sein Schüler Cortesi, Professor der Chirurgie zu Messina die Rhinoplastik noch aus und schrieb auch darüber [5]), ferner ergänzte Griffon, Wundarzt in Lausanne und Lehrer des Fabricius Hildanus noch zweien Mädchen die verlorenen Nasen aus der Armhaut mit glücklichem Erfolge [6]); doch mit ihnen hörte auch der Eifer für

1) C. Galeni meth. med. lib. 14. cap. 16. — C. Celsi med. lib. 7. cap. 9. — Paul. Aeginet lib. VI. cap. 26. Opera Lugdun. Batav. 1589, 8. pag. 583.

2) Historia mundi B. 8.

3) Stephan. Gourmelen. Chirug. art. lib. III. Parisiis 1580. 8. p. 72.

4) J. G. Bernstein, Geschichte der Chirurgie. T. I. p. 145.

5) Vincenzo Coronelli Bibliotheca universale. Venezia 1706. fol. Tom. VI. pag. 1034.

1) Eloy. Dictionnaire historique de la médecine, Art. Tagliacozzi.

2) Ambrosii Paraei Opera chirurgica. Francofurti ad Moenum 1594. fol. lib. XXII. cap. 2. pag. 649.

3) l. c.

4) Neu herausgegeben von Troschel. — G. Tagliacotii. De curtorum chirurgia per insitionem libri duo. Recog. et ed. — M. Troschel c. tab. lithograph. Berol. 1831. 8.

5) Miscellanorum medicinalium Decades denae. Messanae 1625. Dec. 3.

6) Guil. Fab. Hildani opera amica, Francofurt. ad M. 1646. fol. pag. 214 und 1006 und Guil. Fab. Hildani Epistolarum ad amicos Centuria una, epistl. 62.

diese Operation auf und Molinetti war der letzte, welcher 1625 einem Polen in Venedig eine Nase wieder ansetzte [1]). —

§. 34. Obgleich Jessenius a Jessen und 1602 Thomas Fienus aus Antwerpen, über die Wiederherstellung verloren gegangener Theile schrieben [2]) und Reneaulme de la Garanne [3]) sogar ein Verfahren in Vorschlag brachte, nach welchem man die von Tagliacozzi beschriebene Italienische Methode abkürzen könne, so erhoben sich doch, nachdem schon früher Paré seine Zweifel über die Möglichkeit der Anheilung getrennt gewesener Theile ausgesprochen hatte, viele Stimmen, welche theils im Ernst, theils im Gewande der Satyre die ganze Kunst der Rhinoplastik verdächtig zu machen sich bestrebten. Hierher gehören die fabelhaft klingenden Erzählungen des van Helmont [4]) des Fludd [5]), Buttler [6]) und der Bickersteth [7]) und Blegny [8]), welche bald absichtslos bald geflissentlich lächerliche und abenteuerliche Resultate von Nasenbildungen erzählten [9]). Was diese Gegner der Operation noch an Ehre und Achtung liessen, raubten ihr Peter Dionis [10]) Mauquest de la Motte, Heister [11]) und Dubois, welche mit wissenschaftlichen Gründen gegen die Ausführbarkeit und das Gelingen derselben stritten; den letzten Stoss aber gab ihr die Pariser Facultät, welche 1742 die von ihr selbst gestellte Frage: *an curte nares ex brachio reficiendae?* ganz apodictisch mit „Nein" beantwortete [12]). Dadurch war nun der Zweifel an dem Gelingen dieser und ähnlicher Operationen so allgemein geworden, dass selbst der berühmte und von seinen Zeitgenossen und der Nachwelt so hoch gestellte Garengeot sich Anfeindungen und Verfolgungen zuzog, als er die gelungene Anheilung einer völlig vom Körper getrennt gewesenen Nase öffentlich bekannt gemacht hatte [1]). Unter solchen Verhältnissen vermochten denn auch Versicherungen von Purmann, dass „bei Gott" Nasenbildungen ein- oder zweimal glücklich gelungen wären, die für die Operation günstigen Aussprüche von Munnik, Verduc, Rolfink, L. Hoffmann, Rosen von Rosenstein, L. du Bois und Z. Platner und Dissertationen von Arnuard [2]), Fritze [3]), und Baumgarten [4]) über diesen Gegenstand nicht, der allgemein gewordenen Meinung eine andere Richtung zu geben, und die Chirurgen erwähnten nur noch der Tagliacozzi'schen Lehren, als chirurgischer Verirrungen, oder als Lügen. Unser grosser Richter sogar tadelt noch die Rhinoplastik und räth: bei verloren gegangenen Körpertheilen immer den mechanischen Ersatz vorzuziehen [5]).

Aus dieser unwürdigen und wahrlich ganz unverdienten Vergessenheit wurde die plastische Chirurgie endlich durch v. Gräfe wieder hervorgezogen, der sie aus dem Werke von Tagliacozzi kennen gelernt hatte und als der Erste in Deutschland im Jahre 1816 mit glücklichem Erfolge eine Rhinoplastik aus der Armhaut an einem Soldaten ausführte, dem die Nase in der Schlacht am Montmartre abgehauen worden war. Es fällt dies Ereigniss mit den Operations-Versuchen des Carpue in England zwischen 1814 und 1815 zusammen, von welchen v. Gräfe übrigens noch keine Kenntniss erlangt hatte und nachdem Carpue seine Erfahrungen über Nasenbildung 1816 mitgetheilt hatte und dieselben 1817 in einer deutschen Uebersetzung erschienen waren, machte v. Gräfe in einem grossen, ausführlichen Werke „über die Kunst den Verlust der Nase organisch zu ersetzen" im Jahre 1818 auch seine rhinoplastischen Operationen bekannt, stellte genaue Normen und Indicationen, fügte noch Verbesserungen hinzu und rettete so, fast gleichzeitig mit Carpue diese schöne Kunst vom Untergange.

§. 35. Nun aber stand ein Mann auf, der schaffend und bildend, mit Genie und der geschicktesten Hand begabt, die plastischen Operationen neu umgestaltete, die sinnreichsten Erfindungen machte und mit dem glücklichsten Erfolge in unzähligen Fällen das Höchste erreichte, was bis jetzt das chirurgische Messer zu schaffen vermocht hat.

---

1) Anton. Molinetti, Dissertatio anatom. patholog. Venetiis 1675. lib. IV. cap. XII. pag. 174.

2) Thom. Fieni de praecipuis artis chirurgicae controversiis. De nasi restitutione ex carne brachii. Tract. XII. pag. 99. Institutiones chirurgicae Wittebergae 1601. 8. Sect. IV. cap. III. fol. 100b. de nasi, labii et aurium resectorum restauratione.

3) Histoire de l'académie royale de sciences, Année 1719. Paris 1721. 4. pag. 29. sur la réparation de quelques parties du corps humain mutilées.

4) Johann Bapt. van Helmont opera omnia. Francofurti a. M. 1682. de magnetica vulnerum curatione pag. 707. Nr. 23.

5) Defense of Weapon — salve on the squeezing of Parson Toster's spunge 1685. p. 132.

6) Buttler's Hudibras, übersetzt von Soltau. Königsberg 1797. 8. 2. Auflage Seite 14.

7) The Tatler; or lucubrations. Vol. the 4. London 1764. 8. pag. 273.

8) Zodiacus medico gallicus. Ann. II. 1680. Genev. 1682. 4. pag. 75.

9) Um sich einen Begriff zu machen, wie damals im Ganzen über die Nasenbildung geurtheilt wurde, müssen wir folgende Stellen lesen: „Ich will nicht gedenken von den gekünstelten Nasen, welche man von eines andern Menschen Fleisch macht, um die Scheusslichkeit derjenigen zu bedecken, welche durch grimmige Kälte die ihrige verloren haben; diese neue Nasen verfaulen geschwind, so bald diejenigen Personen, aus denen die Nasen geschnitten worden, sterben; gleich als ob dieses geimpte Stücklein Fleisch, auf eines andern Angesicht, von denjenigen Geisterlein, die sie von ihrer Quelle oder Wurzel an sich zogen, lebeten." Eröffnung unterschiedlicher Heimlichkeiten der Natur durch Graffen Kenelm Dygbi. Frankfurt und Leipzig 1740. pag. 83. und weiter unten pag. 144.

10) Chirurgische Operationes, übers. v. Selintes. Augsburg 1712. 8. pag. 582.

11) Institution. chirurg. Amstelodam. 1750. 4. cap. 73. p. 623.

12) Percy. Dictionnaire des sciences médicales. Paris 1815. Vol. 12. Art. Ente animale. pag. 343.

1) René Jacques Croissant de Garengeot. Traité des opérations de chirurgie. 2. édit. Paris 1737. 8. 3me Vol. p. 55.

2) Phil. Henr. Arnuard praes. Joann. Saltzmann. Diss. de chirurgia curtorum. Argentorat. 1713. 4. 34. S.

3) Isaac Fritze praes. Nicol. Rosen, Diss. de chirurgiae curtorum possibilitate. Upsaliae. 1742. 4.

4) J. C. G. Baumgarten, Diss. de arte decoratoria. pars. I. Lips. 1791.

5) Anfangsgründe der Wundarzneikunde Th. II. S. 254.

Der Name dieses Mannes wird, so lange es eine Chirurgie giebt, eben so unzertrennlich an den Begriff der Plastik geknüpft bleiben, wie der Name Scarpa an Brüche, Astley Cooper an Knochenkrankheiten, und wie man bei dem Worte Schusswunden den Namen Dupuytren mitklingen hört, so wird man bei der Erwähnung einer plastischen Operation stets fragen: „Wie machte er dieselbe?" Die Geschichte der plastischen Chirurgie vom Jahre 1822 geht jetzt mit der Geschichte dieses Mannes gleichen Schritt und es ist fast kein erhebliches Faktum in derselben, keine Erfindung wodurch sie bereichert wurde, woran er nicht Theil genommen, oder die ihn nicht allein als Vater anzuerkennen hätte. — Es ist Dieffenbach. —

Mit Eifer und Begeisterung hatte er sich den Versuchen über thierische Verpflanzungen schon bei der Abfassung seiner Inaugural-Dissertation [1]) hingegeben und zahlreiche Verwundungen jeder Art, die bei den Duellen deutscher Studenten als sogenannter Pauk-Doctor seiner Behandlung anheim fielen, hatten ihm mannigfach Gelegenheit verschafft, die Heilprozesse der Natur, die Bedingungen unter welchen dieselben am raschesten und vollständigsten erfolgen und die Narben-Bildung in ihrer ganzen Ausdehnung genau zu beobachten und auf diese Erfahrungen, so wie auf eine physiologische Grundlage gestützt, begann er nun selbst die plastischen Operationen mit der grössten Kühnheit auszuüben, neue Methoden und zweckmässigere Verbesserungen zu erfinden, und steht so in diesem Zweige der Kunst und Wissenschaft noch unerreicht da. — Neben ihm haben in Deutschland, so wie in andern Ländern auch die grössten Chirurgen plastische Operationen ausgeübt, keiner von ihnen wird ihm jedoch je hierin die Palme entringen. Anerkennungswerthes Verdienst um die plastische Chirurgie erwarben sich noch in Deutschland: Rust, v. Walther, Chelius, Fricke, v. Ammon, Dzondi, Textor, Jäger in Wien, Bünger, Baum, Beck, Benedict, Zeis und andere. Schon giebt es bei uns in Deutschland viele junge Aerzte, welche mit Eifer diesen Zweig der Chirurgie cultiviren, schon existiren Vorlesungen und Handbücher darüber, und immer wärmer und heilversprechender zeigt sich das Interesse an dieser Kunst.

§. 36. Frankreich, die eifrige und ruhmsüchtige chirurgische Nebenbuhlerin Deutschlands, ist auch in dieser Beziehung nicht zurück geblieben. Die ersten und gefeiertsten Namen stehen in dem Verzeichnisse der Männer, welche plastische Operationen ausübten. Zuerst war es der für die Wissenschaft viel zu früh verstorbene Delpech, welcher eine Nase bildete, nach ihm haben Lisfranc, Dupuytren, Roux, Lallemand, Velpeau, Mouleau, Thomain, Jobert, Blandin, Labat und andere sich in der Ausführung verschiedener plastischen Operationen ausgezeichnet und in neuester Zeit herrscht unter den Chirurgen Frankreich's derselbe Wetteifer und dasselbe Interesse für die Plastik, wie in Deutschland.

Auch in Frankreich's Nachbarstaat Belgien wendet man jetzt diesem Zweige der Chirurgie immer allgemeiner werdende Aufmerksamkeit zu. England hat, mit Ausnahme von Carpue, etwas sparsamere Beiträge für die Geschichte der plastischen Operationen geliefert und Hutchinson, Davies, Syme, Tyrrel, Liston, sind fast die Einzigen, welche sich mit demselben beschäftigt haben. In Russland werden unter den Rhinoplasten Höfft, Pirogoff und Dybeck, in Aegypten Clot-Bey genannt, und selbst in Amerika findet diese Kunst jetzt ihre Bewunderer und Nachahmer.

Durch so vieler ausgezeichneten Chirurgen Bestreben und Wetteifer, vorzüglich aber durch Dieffenbach's Genie ist gegenwärtig nun die plastische Chirurgie in ganz kurzer Zeit zu einer bedeutenden Höhe herangewachsen und bis in die kleinsten Einzelheiten vervollkommnet worden. Es haben sich aus der Rhinoplastik eine Menge von Verbesserungen und Ergänzungen kleiner Nasen-Defecte herausgebildet, endlich sind auch die andern Plastiken, als Blepharoplastik, Chiloplastik u. s. w. ganz neu aus ihr hervorgegangen und auf diese Weise in kurzer Zeit eine Menge der heilsamsten und sinnreichsten Operationen entstanden, deren Dasein man früher gar nicht ahndete oder die man doch für unausführbar hielt.

Abschnitt III.

Von der Nasenbildung im Allgemeinen.

§. 37. Jedermann weiss wie abscheulich ein Mensch ohne Nase aussieht; unter allen Verlusten, welche das menschliche Antlitz erleiden kann, ist der Verlust dieses Theils der schlimmste. Das Entsetzliche der Erscheinung wird nach dem Verhältniss der verloren gegangenen Masse gesteigert und wenn schon der Anblick eines Menschen ohne Nasenspitze oder Nasenrücken etwas sehr Widriges

1) J. F. Dieffenbach Diss. inaug. Nonnulla de regeneratione et transplantatione. Herbipoli 1822. 8.

hat, so wird ein Gesicht, das an der Stelle der Nase ein grosses narbiges Loch mit eingesunkenen Rändern trägt, Jedem ein Gegenstand des Abscheus und Ekels. Unglückliche dieser Art wissen dies auch recht gut, sie ziehen sich daher in die Einsamkeit zurück, werden menschenscheu und argwöhnisch, und die fröhliche Laune, welche wir so oft als Ersatz in Begleitung anderer körperlicher Gebrechen beobachten, ist bei ihnen vergeblich zu suchen; in dem Gedanken ihres Verlustes stets verloren, scheinen sie ihr Vergnügen an dem Wiederkäuen ihrer Schmerzen und ihres Unglücks zu finden. Dazu foltert sie noch entweder die schreckliche Selbstanklage, durch Leichtsinn oder Ausschweifungen eigene Schöpfer ihres Elends geworden zu sein, oder der nagende Gram, unschuldig büssen zu müssen. Solche Unglückliche zu trösten und zu heilen und sie der menschlichen Gesellschaft, die sie fliehen und von der sie geflohen werden, wieder zurück zu geben, ist die schöne Aufgabe der Rhinoplastik. Sie wird daher, wie die meisten plastischen Operationen, nicht nur der Kosmetik wegen ausgeführt, sondern ihre Anwendung wird durch viel bedeutendere und tiefer liegende Gründe motivirt. So wie Gram und Kummer den durch vorhergegangene Krankheiten und stürmische Kuren geschwächten Körper dieser Verstümmelten immer wankender macht und so auch von dieser Seite für die Operation eine *Indicatio vitalis* entsteht, so leiden durch den Defect (besonders bei Mangel der ganzen Nase) auch noch das Auge, der Geruch, der Geschmack, die Sprache. Das ungehinderte Eindringen des Staubes und der atmosphärischen Luft in die offene Höhle reizt und entzündet die Schleimhaut der Nase und vernichtet dadurch, wenn auch noch Zweige des *Olfactorius* unzerstört sind, den Geruch; es pflanzt sich die Entzündung auf die Augen und die Choanen fort, catarrhalische Leiden derselben sind die Folge davon, Heiserkeit, Trockenheit des Schlundes, Anginen belästigen den Kranken häufig und die bei fehlender Nase schon so übeltönende Sprache wird noch undeutlicher und rauher. Sonst wird wohl ein defecter oder geschwächter Sinn durch die Schärfe eines andern einigermassen ersetzt, allein bei fehlendem Geruche ist auch der Geschmackssinn sehr mangelhaft, denn beide ergänzen einander. Im Allgemeinen ist demnach die Bildung einer künstlichen Nase bei jedem theilweisen oder gänzlichen Verlust der natürlichen indicirt, ein solcher Verlust mag nun durch Verwundungen oder innere Krankheiten verursacht worden sein. Die Contraindication, welche für die plastischen Operationen im Allgemeinen gelten, §. 28. finden dagegen auch bei der Nasenbildung ihre Anwendung.

§. 38. Die Prognose ist in Beziehung auf die Lebensgefährlichkeit der Operation gut zu nennen; der Kranke erleidet zwar, dieselbe mag nach einer Methode verrichtet werden, welche es auch sei, eine bedeutende Verwundung, dabei ist die Operation sehr schmerzhaft, dauert lange, oft, wenn der Fall schwierig ist und man dieselbe mit Genauigkeit ausführen will, über eine Stunde, auch versetzt sie den Patienten in einen sehr geschwächten Zustand; dagegen ist aber weder von einer Blutung etwas zu fürchten, noch pflegen Entzündung und Fieber so heftig zu werden, dass das Leben dadurch bedroht werden könnte und nach 5 bis 8 Tagen ist in den meisten Fällen jeder Operirte als Reconvalescent zu betrachten. Anders verhält es sich indessen mit der Prognose in Beziehung auf das Gelingen der Operation, welche oft zweifelhaft gestellt werden muss; denn nicht allein dass die Anheilung des Lappens misslingen, dass solcher durch Brand, Absterbung, Eiterung ganz oder theilweise verloren gehen kann, so verändert sich auch das neugebildete Organ nach seiner völligen Anheilung im Laufe der Zeit oft in solchem Grade, dass die Operation so gut als misslungen angesehen werden kann. Oft saugt die Resorption eine neue Nase bis zur Hälfte ihres anfänglichen Volumens wieder auf, macht sie weich, klein, runzlich und unansehnlich. Nicht selten geschieht dies schon, wenn die ganzen Nasenknorpel, das Septum und die Knochen bis zur Stirn hin fehlten; war aber der Defect so gross, dass auch die Nasenfortsätze vom Oberkiefer mangelten, so ist das Einschrumpfen und Einsinken der Nase fast unvermeidlich. In diesem Falle hat der transplantirte Lappen zu wenig Unterlage und Stützpunkte, und muss daher seiner eigenen Schwere und der in ihm und der Umgegend wohnenden Contractionsfähigkeit folgend, einsinken oder flach aufliegen, und kann später blos als Decke des grossen Loches dienen, von dessen Umgebung er sich nur durch geringe Prominenz unterscheidet. Bei theilweisen Ergänzungen der Nase, des Rückens, der Flügel, der Spitze, des Septum's ist dies jedoch nicht zu befürchten und man kann durch einen zweckmässig angelegten Operationsplan auch jenem Uebelstande, der die Vorhersage häufig trübt, theilweise oder gänzlich begegnen.

§. 39. In der Geschichte der plastischen Operationen im Allgemeinen wurde auch das Geschichtliche der Nasenbildung schon vollständig abgehandelt, so dass hier nichts weiter darüber hinzuzufügen ist und wir ohne Weiteres gleich zur Betrachtung der Operation selbst übergehen können.

Ausserdem, dass man eine Nase theilweise oder vollständig ergänzen, die eingesunkene wieder aufbauen oder die fehlerhaft ge- und verbildete verbessern und hieraus einen Eintheilungsgrund für die einzelnen Unterabtheilungen der Rhinoplastik hernehmen kann, wissen wir nun schon, dass diese Kunst auch nach dem Orte, von wo aus der Defect ergänzt wird, eingetheilt zu werden pflegt, und so entstehen denn die beiden grösseren Abschnitte: die Nasenbildung nach der Indischen Methode aus der Stirn, und die nach der Italienischen aus der Haut des Oberarms.

Da die letztere Methode seltener geübt wird, an die erstere sich überdies auch noch so viele Verbesserungen neuer Chirurgen anreihen, scheint es uns zweckentsprechend, die Italienische Methode zuerst abzuhandeln.

I. Von der Nasenbildung im engeren Sinne des Wortes.

A. Von der Italienischen Nasenbildung nach Tagliacozzi.

§. 40. Ich erzähle hier die Italienische Verfahrungs-Art bei der Nasenbildung in einem kurzen Auszuge so wieder, wie Tagliacozzi sie in seinem grossen Werke weitläufig beschreibt.

Nachdem man auf den allgemeinen Gesundheitszustand des zu Operirenden Rücksicht genommen, etwa noch bestehende Dyskrasieen getilgt und vorher Purganzen angewendet hat, wird an einem hellen Tage zur Operation selbst geschritten. Der Kranke sitzt während derselben und wird von einigen Assistenten unterstützt; der Operateur nimmt seine Stellung vor dem Kranken ein. Den zu transplantirenden Hautlappen nimmt er aus dem linken Oberarme von den Bedeckungen des *m. biceps* und bildet ihn auf folgende Weise. Er hebt die Haut mit dem gefensterten Balken einer eigenthümlich geformten Zange (Tab. II. Fig. 1.) in die Höhe, und nachdem er sich überzeugt, dass der Hautlappen die erforderliche Grösse habe, schliesst er die beiden Branchen, indem er den Ring *d* in das gezahnte Stellblatt *c* einhakt und übergiebt die so fixirte Zange einem Gehülfen zu halten. Er selbst stösst durch die Fenster des Balkens und die abgezogene Haut ein zweischneidiges Skalpell (Tab. II. Fig. 4. 5. 6. 7.) und trennt so die Haut von den darunter liegenden Muskeln auf ähnliche Art, wie man ein Haarseil zieht; nach der Schulter und dem Vorderarme zu bleibt die Haut jedoch mit den übrigen allgemeinen Bedeckungen des Arms in Verbindung. Tagliacozzi nannte diese Zange *Forceps biceps*, wegen der zwei Gabeln (*f.*), welche die Branchen mit dem Balken verbinden, und eine andere zu demselben Zwecke *Forceps triceps*, weil bei ihr die Balken auf 3 Stützen ruhen (Tab. II. Fig. 2.). Ist die Haut nun seitlich und an ihrer Zellgewebeseite vollständig getrennt, so wird eine Leinwandcompresse mit einer milden Salbe oder mit Oel bestrichen zwischen Haut und Muskel gezogen, um die Wiederanheilung der Zellgewebeseite des Lappens mit den Muskeln zu verhindern (Tab. I. Fig. 5.). Bis zum vierten Tage bleibt der erste Verband liegen, wird dann, wenn er durch die Eiterung locker geworden ist, gewechselt und täglich erneuert, bis ungefähr zum vierzehnten Tage. Hat der Lappen dann angefangen sich zu verdicken und an den Seiten umzulegen, so wird die Durchschneidung desselben an seinem obern Ende vorgenommen, und zwar bei gehöriger Grösse desselben auf einer Hohlsonde in gerader Linie, bei bedeutender Zusammenschrumpfung jedoch in einem Bogen mit nach oben gerichteter Convexität. Der so gelöste Lappen muss nun von der Armwunde durch dazwischen gelegte Charpie und Bandagen getrennt, sehr sorgsam reinlich gehalten und täglich verbunden werden. So wartet Tagliacozzi die Ueberhäutung des Lappens an der untern Seite ab; in wie fern dies möglich sei und wie dies geschehen kann, ist schon oben im §. 12. angegeben worden.

Der Lappen durchläuft nun nach Tagliacozzi mehrere Vitalitätsstufen und erleidet dabei Veränderungen, welche er mit den Lebensaltern des Menschen vergleicht. Zuerst befindet er sich nach ihm im Kindesalter (*pueritia traducis, propaginis*), späterhin, wenn er dicker und saftiger geworden ist, im Jünglingsalter (*adolescentia*), fängt er hierauf an, sich an den Rändern umzukrempen und derb zu werden, so ist das Mannesalter, das geeignetste zur Anheftung an den Nasenstumpf, eingetreten; versäumt man dies, so geht er in's Greisenalter (*Senectus*) über, in welchem er zusammenschrumpft, saft- und kraftlos wird und sich dann nicht mehr zur Transplantation eignet. Tab. V. Fig. 3. und 4. ist ein solcher Armhautlappen, fast schon im Greisenalter befindlich, abgebildet, man sieht Fig. 3. seine vordere, runzliche, mit Haaren bedeckte Fläche, so wie die röthliche, strahliche Armnarbe und Fig. 4. seine untere gefurchte Fläche.

§. 41. Tagliacozzi ist der Meinung, dass gewöhnlich am vierzehnten Tage nach der zweiten Operation der Lappen im sogenannten Mannesalter sich befinde und zur Anheftung geschickt sei, und fährt dann in seiner Behandlungsweise folgendergestalt fort: Er sorgt zuvörderst für eine reichliche Leibesöffnung des Kranken, lässt ihm Haupt- und Barthaar abscheeren und zieht ihm ein ledernes Wamms an, welches zur Befestigung der Verbandstücke nach der Operation dient. Das Wamms (*Vestitus insititius*) Tab. III. Fig. 12. besteht aus der Kappe (*Cucullus*) *a* und dem Brusttheile (*Thorax*) *c*. Es ist von Leder gearbeitet, vorn offen, mit Bändern zum Zubinden, ohne Aermel und nur mit Armlöchern *d* versehen. Die Kappe, ebenfalls von Leder, geht über den ganzen Kopf fort und hat Löcher für die Ohren *b*; eben so sind auch die Beinkleider, welche dem Kranken angezogen werden, von Leder und mit Riemen an den Brusttheil des Wammses befestigt. Tagliacozzi nimmt nun das Mass zur neuen Nase, sorgt aber dafür, dass sie eher zu gross, als zu klein werde, und macht die Ränder des Nasenstumpfes und des Lappens wund. Hierauf bestimmt er die Einstichs- und Ausstichspunkte der Nadeln in beiden Theilen und legt zu dem Ende während der Operation eine leinene Binde um den Kopf des Kranken, an welche die Nadeln mit den Fäden geordnet befestigt werden, damit sich diese nicht verwirren.

Die Nadeln sind gerade, dreikantig, scharfspitzig, ziemlich lang, ungefähr wie Kürschner-Nadeln (Tab. II. Fig. 8. 9.) und mit leinenen 5 Ellen langen, doppelt genommenen Fäden eingefädelt. Sie werden durch den Nasenstumpf und an den entsprechenden Stellen des Armhautlappens so durchgezogen, dass der Arm in gebogener Stellung, aber immer noch vom Gesicht entfernt bleibt und während der ganzen Operation auf einem Kissen ruht, weshalb auch die angegebene Länge der Fäden nöthig ist. Liegen sämmtliche Nähte, so wird

der Kranke vorsichtig in's Bett gebracht, wo dann ein Gehülfe die Hand des operirten Arms auf den Kopf des Kranken legt, ein anderer den Ellenbogen unterstützt und ein dritter den zugeschnittenen Lappen dem blutigen Nasenstumpf anpasst, worauf der Operateur die Fäden zuzieht, auch zusammenknüpft und zwar den mittelsten zuerst. Die Nasenhöhle füllt er dann mit Bourdonnets an, welche mit Eiweiss bestrichen sind und schreitet endlich zur Anlegung der Binden, welche den Arm behufs der Vereinigung des Lappens mit dem Nasenstumpfe unverrückt halten und fesseln sollen.

§. 42. Diese Binden Tab. III. Fig. 13. sind von Leder und werden an das Wamms und die Kappe mit kleinen Riemen und Bändern befestigt. Sie bestehen aus der *Fascia regia* (*a*), der *Fascia axillaris* (*b*), *cubitalis* (*cd*), *pectoralis* (*e*) und der *Fascia brachialis* (*f*). Die Anlegung derselben geschieht auf folgende Weise: Die Hand des kranken Arms muss auf der Mitte des Kopfes liegen, so dass der Unterarm die Stirn, die Metacarpen die Mitte des Wirbels bedecken und der Mittelfinger nach dem Lamboidalwinkel des Hinterhauptbeins gerichtet ist, Tab. IV. Fig. 1. und 2. Die *Fascia regia a* wird an das Wamms befestigt, reicht bis zum Handgelenke und unterstützt den Arm in seiner gebogenen Stellung gegen den Kopf. Zur Befestigung der Hand auf den Wirbel dient die *Fascia brachialis c*, welche über den Carpus läuft und an die Kappe festgebunden wird. Zwei Binden nehmen ihre Richtung vom Ellenbogentheil der *Fascia regia* aus, die eine horizontal zur Kappe, *Fascia cubitalis b*, die andere zum Wamms, *Fascia pectoralis e*, und sind ebenfalls hier mit Bändern befestigt, die fünfte Binde endlich, *Fascia axillaris d*, wird von der Schulter über die Brust zur Achselhöhle hin angelegt.

Ausserdem liegt noch eine leinene Binde um die sorgfältig verbundene Armwunde. So bleibt der Kranke ruhig im Bett, beobachtet eine sehr knappe Diät und wird überhaupt ganz einer antiphlogistischen Behandlung unterworfen. Ich übergehe es, hier die einzelnen Besonderheiten der Tagliacozzi'schen Nachbehandlung noch anzugeben, indem solche unserer Zeit und unserm Klima zu fremd sind, und begnüge mich nur zu bemerken, dass er zum Zweck einer schnellen Heilung oder zur Vermeidung der Eiterung eine Menge äusserlicher Medicamente anwandte, sogenannte *Glutinantia* und *Exsiccantia*. Die Nähte nahm er am dritten bis fünften Tage heraus und den Lappen trennte er nicht, wie seine Vorgänger, ungefähr am vierzigsten Tage vom Mutterboden, sondern sobald er sich von der Festheilung desselben an den Nasenstumpf überzeugt hatte, etwa gegen den zwanzigsten Tag.

§. 43. Bei diesem Acte der Operation geht er folgendermassen zu Werke. Er löst die *Fascia regia*, lässt den Arm von einem Gehülfen unterstützen, fasst den Lappen mit der linken Hand und schneidet ihn dicht an seiner Basis vom Arm ab, verbindet ihn darauf an seiner Wundseite mit austrocknenden Mitteln und schlägt ihn in erwärmte Compressen. Der Arm wird nun von dem Gehülfen langsam herabgelassen und ebenfalls verbunden. Jetzt wartet er wieder 14 Tage, während er reizende, aromatische und weinige Umschläge zur Belebung über den Lappen macht und den Kranken auf eine nährende Diät setzt, ehe er die Nasenlöcher ausschneidet. Er bezeichnet sich dann die Stelle derselben mit Farbe, wobei Rücksicht auf die Länge der Nase zu nehmen ist, welche immer ein Drittheil der Gesichtslänge ausmachen muss, und zwar dergestalt, dass die Nasenlöcher als seitliche Ovale mit nach vorn gekehrten etwas spitzer zulaufenden Theilen zu liegen kommen. Die Scheidewand muss eine vollständige Breite und Länge haben, weil sie ohnehin zusammenschrumpft und sich verkleinert. Der Verband wird wie früher besorgt und täglich erneuert, bis die Wundränder überhäutet sind und der Lappen noch solider geworden ist, was nach Tagliacozzi in der dritten bis vierten Woche der Fall zu sein pflegt, so dass alsdann das Septum an die Oberlippe angeheftet werden kann. Sind noch Ueberreste von der natürlichen Scheidewand vorhanden, so macht er diese mit einer Knochenscheere blutig, fehlen diese aber, so bedient er sich zum Blutigmachen einer Zange, *Forceps columnaris* genannt, Tab. II. Fig. 3. Das Stück der Oberlippe, in welches das Septum eingepflanzt werden soll, wird zwischen die beiden Branchen *a* geklemmt, die Stangen *b* und *c* werden dann durch das Einhaken des Ringes *d* in das gezähnte Stellblatt *e* geschlossen, und das so eingeklemmte Hautstück wird mit dem Messer Tab. III. Fig. 1. abgetragen. Ist nun auch der Theil des Lappens, der zum Septum bestimmt ist, blutig gemacht, so werden beide Wundränder vermittelst einer krummen Nadel, Tab. II. Fig. 10. und 11., mit einem Hefte zusammengenäht, was nach erfolgter Heilung gegen den vierten Tag entfernt wird.

§. 44. Es folgt nun hierauf die Fortbildung der neuen Nase. Hierzu gehört einestheils die Abtragung des in der Nasenhöhle wuchernden Fleisches durch oliven- oder myrthenblattförmige Messer, Tab. III. Fig. 2. und 3., anderntheils aber das Einbringen von bleiernen, silbernen und goldenen Röhrchen, Tab. III. Fig. 4. 5. 6. 7., um die Nasenlöcher offen zu erhalten, ferner das Bedecken der neuen Nase mit einer Kapsel, *Tectorium*, aus eben den Metallen wie die Röhrchen verfertigt, Tab. III. Fig. 8., um der Nase durch Druck eine bessere Gestalt zu geben, die Anwendung von Bleiplatten auf die Seitentheile der Nase, die Excision einzelner Stückchen, das Aussetzen des neugebildeten Organs dem Sonnenlichte, *Insolatio*, und die Einreibung desselben mit fetten und öligen Substanzen. Weiterhin werden wir noch sehen, was von allen diesen Dingen zu halten sei und in wie fern sie zur bessern Gestaltung der Nase etwas beitragen können.

B. Von der Italienischen Nasenbildung, nach v. Gräfe.

§. 45. v. Gräfe, der in neuerer Zeit zuerst die Nasenbildung nach dieser Beschreibung des Tagliacozzi

verrichtete, hat nach jenen Erfahrungen die Methode desselben verändert und sie der neuern Chirurgie zweckmässig angepasst. Demgemäss lasse ich hier ebenfalls im Auszuge die wichtigsten Veränderungen folgen, beschränke mich jedoch dabei nur auf die Abweichungen, welche v. Gräfe in seinen verbesserten Normen für die Italienische Nasenbildung angiebt[1]).

An Verbandstücken und Instrumenten gebraucht er zur Bildung des Lappens:

1) Zwei Incisionsscalpelle von ziemlicher Stärke und convexschneidig, Tab. IV. Fig. 4., eine Pincette, eine starke Sonde oder ein Déchaussoir.
2) Eine Trennungsbinde, 6 Zoll im Quadrat, von feiner Leinwand, ungesäumt und an jeder Seite mit 3 starken Zwirnfäden versehen.
3) Drei Oehrsonden von wenigstens 5 Zoll Länge.
4) Ausserdem Heftpflasterstreifen, Leinwand-Compressen, eine 5—6 Ellen lange, 3 Querfinger breite, einköpfige Rollbinde, Flanellstücke, Plumaceaux und ein langes, schmales, mit Rosshaaren gepolstertes Kissen.

Gehülfen sind 4 nöthig. Der eine steht hinter dem Stuhl des Kranken und fixirt dessen Schultern, der zweite unterstützt Hand und Ellenbogendes zu operirenden Arms, der dritte besorgt den Instrumenten-Apparat, der vierte beschäftigt sich mit der Restauration und Bequemlichkeit des Kranken.

Die Bezeichnung des auszuschneidenden Armlappens geschieht, indem ein Stück weichen Leders von 6 Zoll Länge und 4 Zoll Breite auf den *m. biceps* gelegt und an seinem untern Ende mit etwas Heftpflaster angeklebt wird, darauf wird der Arm in die Stellung gebracht, die er bei der Anheftung des Lappens am Nasenstumpfe haben muss; nun wird das Lederstück demselben angepasst, wobei nicht unberücksichtigt bleiben darf, dass sich der Lappen späterhin noch bedeutend zusammenziehen wird, die Ausschnittsstelle am Arm also hinreichend nach oben und ja nicht zu tief herab anzubringen ist. Hat man so den zweckmässigsten Ort für die Anlegung des Lappens gefunden, so bezeichnet man selbigen mittelst Pinsel und Firniss und schreitet hierauf zu den seitlichen Incisionen. Der Arm muss sich hierbei in ausgestreckter Lage befinden und von den Gehülfen auf die bereits angegebene Weise unterstützt werden. Der Operateur fasst mit dem Daumen und Zeigefinger der linken Hand die Haut an der Seite der äusseren Incision, spannt sie an und trennt, der vorgezeichneten Linie folgend, die Haut bis auf das darunter liegende Zellgewebe, worauf dasselbe Maneuver an der innern Seite wiederholt wird. Die Trennung des so zugeschnittenen Hautstreifens von den darunter liegenden Gebilden geschieht am besten mit einem flachen und breiten Scalpellstiel oder mit dem Déchaussoir, denn mit dem Messer kann man leicht die Haut oder die tiefer liegenden Theile verletzen. Ist die Blutung gestillt, so hat der Operateur die Trennungsbinde hindurchzuziehen. Diese Binde ist auf beiden Seiten stark mit Rosensalbe bestrichen, jeder der daran befindlichen drei Fäden der einen Seite wird in eine Oehrsonde eingefädelt und mittelst dieser die Binde zwischen Haut und Muskelfleisch glatt und gleichmässig durchgezogen, jedoch so, dass deren zurückbleibendes Ende etwas länger hervorstehen bleibt, als ihr durchgezogener vorderer Theil (Tab. I. Fig. 5.). Die Fäden der Trennungsbinde werden nun mit Heftpflasterstreifen an den Arm befestigt, auf die Seitenincisionen stark mit Rosensalbe bestrichene Plumaceaux's und über das Ganze eine ebenfalls damit bestrichene Leinwand-Compresse gelegt. Der ganze Arm wird hierauf mit einer Zirkelbinde umwickelt, wenn der Kranke zu Bett gebracht ist, auf ein Kissen gelegt und mit Flanell bedeckt. Tritt am dritten oder vierten Tage eine reichliche Eiterung ein, so wird der erste Verband abgenommen und die Trennungsbinde erneuert; dies wiederholt man so oft, als die Eiterung und die dadurch beschmutzten Verbandstücke es nöthig machen. In dieser Periode des Lappens etwa eintretende Erscheinungen, als: zu heftige Entzündung, zu starke Eiterung u. dgl., behandelt man den allgemeinen Regeln der Wundarzneikunst gemäss, theils durch äussere Mittel, theils durch passende Verordnungen in der Diät und erwartet so die Verdickung und die an den Seiten anfangende Narbenbildung des Lappens ab, was gegen die vierte Woche einzutreten pflegt, ehe man die obere Querincision in Ausführung bringt.

§. 46. Diese Querincision wird auf einer unter die Haut geschobenen und an die beiden oberen Wundwinkel dicht herangedrückten Hohlsonde verrichtet. Der nunmehr an drei Seiten getrennte Hautlappen wird hierauf vorsichtig abgebogen, der Eiter von beiden Wundflächen mit lauem Wasser abgespült und auf die Armwunde ein mit Rosensalbe bestrichenes Leinwandstück gelegt, das man am untern Wundwinkel mit einem Heftpflasterstreifen, der an der untern Seite des Arms gekreuzt und stark angezogen werden muss, befestigt. Der Hautlappen wird ebenfalls an seiner inneren Seite mit einer besalbten Leinwand-Compresse bedeckt, zwischen ihm und dem Arm ein geöltes Kartenblatt gelegt und der Lappen wieder zurückgebogen, eine getränkte Compresse und ein Kartenblatt kommen nun auch auf die äussere Seite desselben zu liegen, so dass er gleichsam geschient ist, worauf mittelst Heftpflaster, Leinwandstücken und Umlegen einer Zirkelbinde der ganze Verband vollendet wird. Auf eben diese Weise ist der Verband täglich zu erneuern und zwar nach Bedürfniss mit Salben, Bleiwasser, Ulmenrindenabkochung und dergl. abzuwechseln. So lange noch starke Entzündung und Schmerzen den Kranken belästigen, liegt er im Bett, wobei der Arm noch auf einem Kissen ruht; sind diese Erscheinungen geschwunden, so steht er auf und trägt beim Umhergehen den Arm in einer Mitella. Während dieser Behandlung durchläuft nun der Hautlappen die schon von Tagliacozzi beschriebenen Vitalitätsstufen. Zuerst erscheint er stark entzündet, roth, geschwollen, schmerzhaft, die Eiterung ist nur auf den untern Wundwinkel beschränkt, am obern we-

1) C. F. v. Gräfe, Rhinoplastik. §. 77—108.

niger belebten Theile des Lappens zeigt sich dagegen eine dünne, wässrige, mehr blennorrhoeische Absonderung. Mit der Vernarbung der Muskularfläche und der stärkern Contraction des Lappens verbreitet sich die gutartige Eiterung immer mehr nach oben zu, bis die blennorrhöische Absonderung ganz aufhört. Nach beendeter Vernarbung der Muskularfläche tritt nun auch Verkleinerung des Lappens ein, der jetzt runzlich, derb und fest wird, sich nach innen umlegt und ohne Beschwerden für den Kranken von dem Arm abgebogen werden kann, bis denn auch endlich seine Vernarbung an der Zellgewebeseite vollständig wird, was gegen die sechste bis achte Woche einzutreten pflegt.

§. 47. Nachdem auf diese Weise die Vernarbung des Lappens erfolgt ist, kann derselbe verpflanzt werden. Dazu ist es aber nöthig, den durch das Durchlaufen der so eben geschilderten Vitalitätsstufen seinem Volumen nach gänzlich veränderten Lappen passend zuzuschneiden und zu dem Ende ein richtiges Mass für die zu bildende Nase festzustellen.

Die Normen dazu giebt v. Gräfe sehr genau und in alle Details eingehend an, ich aber erzähle ihm hier nach, mit dem Vorbehalt meiner Kritik hierüber späterhin, bei Abhandlung der Rhinoplastik nach der Indischen Methode, näher entwickeln zu wollen.

v. Gräfe lässt zuvörderst ein Nasenmodell, welches für das Gesicht des zu operirenden Kranken passend ist, von Wachs oder feinem Thon durch einen Künstler anfertigen, Tab. I. Fig. 4. und 7., sind solche Nasenmodelle in der Profilzeichnung dargestellt. Dieses Modell setzt er dann auf das Gesicht des zu Operirenden, und bezeichnet sich genau die Contouren, in welchen es an dassselbe anliegt. Auf Tab. I. in Fig. 1. sehen wir die so aufgezeichneten Contouren des Nasenmodells durch eine punktirte Linie *k-l-i-h* angedeutet. Innerhalb dieser Linie werden nun die seitlichen und obern Aufzeichnungen der Einschnitte für die Aufnahme des Lappens gemacht, und zwar so, wie die in Fig. 1. Tab. I. angegebenen rothen Schnittflächen es bezeichnen; nur mit dem Unterschiede, dass hier bei der italienischen Nasenbildung die beiden seitlichen Incisionen über dem Nasenrücken zusammenlaufen und dass der untere Querschnitt für das Septum vorläufig noch wegbleibt. Wie übrigens ein solches Nasenmodell in seinen einzelnen Dimensionen ausgemessen und auf ein Stück Papier übergetragen wird, um zur Aufzeichnung und zur Bildung des Armhautlappens benutzt zu werden, wird nach der Angabe v. Gräfe's bei dessen sogenannter Deutschen Methode genauer beschrieben werden, hier genügt es, nur noch anzuführen, dass er sich nach der Vorzeichnung des Lappens auch noch genau die Stichpunkte der Heftnadeln im Nasenstumpf und Lappen mit farbigem Firniss [1]) genau markirt; alles übrige aber, was die Anheftung selbst und den Verband betrifft, weicht ebenfalls von der obengenannten Methode nicht im mindesten ab, weshalb ich auch auf diese verweise. Hat sich v. Gräfe von der Anheilung des Lappens an den Nasenstumpf überzeugt, was nach seinen Erfahrungen vom sechsten bis zum zehnten Tage der Fall ist, so unternimmt er die Lostrennung des erstern von seinem ernährenden Mutterboden, vom Arm. Die Einigungsbinden werden dabei gelöst, Kopf und Arm von Gehülfen unterstützt und der Lappen in einer geraden Linie mit einem Zuge dicht an seiner Wurzel abgeschnitten. Die Blutung aus demselben stillt man durch aufgelegten Brennschwamm, stopft die Nasenlöcher mittelst Bourdonnets aus, die mit Zinksalbe bestrichen sind und zugleich zur Unterstützung des Lappens dienen und zieht ihn ausserdem noch durch angelegte Heftpflasterstreifen gegen die Stirn hin, wo diese Streifen befestigt werden. Die Vereinigungsstelle wird mit *Balsamum Commendatoris* bestrichen und über das Ganze ein Plumaceaux und zuletzt aromatische Baumwolle [1]) gelegt. Die einfache verbundene Armwunde heilt bald und der anfänglich schmerzhafte und des Ausstreckens unfähige Arm wird in wenigen Tagen wieder beweglich und schmerzlos. Die Nahrungsmittel des Kranken dürfen nur flüssige und mild nährende sein, und eben so muss Patient streng das Bett hüten und jede Bewegung vermeiden. Der Verband wird täglich erneuert, die Nase mit erwärmtem Bleiwasser ausgespritzt, bis die organische Vereinigung vollkommen erfolgt ist und der Lappen jede Bewegung ohne Nachtheil erträgt. Ungefähr am vierzehnten Tage nach der Auflösung des Lappens, dem gewöhnlichen Zeitpunkte der innigen Verbindung und Organisation desselben mit dem Gesicht, wird die Bildung der Nasenlöcher und die Anheftung des Septum's vorgenommen. Auch dieser Act der Operation genügt, wie die frühere nach Tagliacozzi's Angabe, v. Gräfe nicht, doch fallen auch hier seine aufgestellten Normen, so wie die Fortbildung der neuen, nun vollständigen Nase ganz mit denen seiner Deutschen Methode zusammen, weshalb auch dieser Gegenstand bei der Beschreibung der deutschen Methode v. Gräfe's in den folgenden Paragraphen mit abgehandelt werden kann.

---

1) Diesen öfter erwähnten farbigen Firniss lässt v. Gräfe nach folgender Vorschrift bereiten:

℞ Vernicis succini ℥iv
Fulig. opt. puriss. ℥i
M. D. S. Farbefirniss.

1) Die Vorschrift zur Bereitung dieser aromatischen Baumwolle giebt v. Gräfe folgendergestalt:

℞ Camph. ℥vi
Spirit. vin. rectificat. ℥ii
Balsam. peruv.
Ol. de Cedro,
Ol. Sassafras. āā ℥β
Mixtur. oleos. balsam. ℥ii
Liq. Ammon. caust. ℥β
M. et solve. Ein Stück Leinwand, von der Grösse der zur Anfertigung bestimmten baumwollnen Watte, wird mit obiger Flüssigkeit getränkt, über die Watte ausgebreitet und fest damit zusammengerollt in einem gut verschlossenen Gefäss 24 Stunden aufbewahrt, hierauf zwischen sogenannte Seidenwatte gelegt und auf einer Seite mit feiner Gaze bedeckt.

C. Von der Nasenbildung nach der sogenannten Deutschen Methode, von v. Gräfe.

§. 48. Schon im Anfange des vorigen Jahrhunderts hatte ein Arzt in Frankreich, Reneaulme de la Garanne, den Vorschlag gemacht, die Operationsweise des Tagliacozzi abzukürzen und die einzelnen Schnitte zur Bildung des Armhautlappens auf einmal auszuführen; er brachte jedoch seine Idee niemals an einem Lebenden zur Ausführung.

Die erste Verwirklichung einer abgekürzten Italienischen Rhinoplastik geschah durch v. Gräfe im Jahre 1817, in der Absicht, die Vortheile der Indischen Operationsweise mit denen der Italienischen dadurch zu verbinden, ferner grössere Schnelligkeit in Beendigung der Kurzeit, so wie Vermeidung einer Schädelentblössung und einer entstellenden Stirnnarbe zu erzielen. Ausserdem brauchte er nach seiner Methode nur ein kleines Hautstück aus dem Arm zu entnehmen; auch war die Anheftung an den Nasenstumpf viel leichter, da der frisch ausgeschnittene Lappen beweglicher und leichter zu handhaben ist, als ein durch die Vernarbung verdickter.

Seine Methode hat also das Eigenthümliche vor der Tagliacozzi'schen, dass er nach gehöriger Messung und Bezeichnung des Nasenstumpfes und des Armhautlappens die Trennung des letztern vom Arme mit einem Male ganz vollzieht und ihn dann auch sogleich anheftet. Er hat dieser Modification den Namen „Deutsche Methode" gegeben, weil sie zuerst in Deutschland ausgeübt wurde. v. Gräfe macht übrigens neben den anderen gewöhnlichen Indicationen zu seiner Operation noch die Bedingung, dass die zu verpflanzende Armhaut saftig, gesund und leicht verschiebbar sein müsse. Er lässt ausserdem einige Zeit vorher die betreffende Stelle der Armhaut mit spirituösen Mitteln zur Steigerung der Vitalität einreiben und den Kranken einige Nächte vor dem Operationstage in der Einigungsbinde schlafen, um ihn an die Stellung des Armes schon etwas zu gewöhnen. Kurz vor dem Vollziehen der Operation selbst lässt er dem Kranken das Barthaar rasiren und ihn das Wamms nebst der Kappe anziehen. Da v. Gräfe wesentliche Mängel in diesem Verbandstücke nach Tagliacozzi's Angabe wahrgenommen hat, indem dasselbe nicht gehörig festsitzt, ferner den Arm nicht in der erforderlichen Lage nach allen Richtungen hin unverrückt erhält und endlich durch die breiten, von allen Seiten den Kopf umgebenden Riemen theils das Gesicht und die Einsicht in das operirte Feld deckt, theils auch durch Mangel an Luftzug den Kranken sehr lästig wird; so hat er ein anderes Wamms nebst einer verbesserten Einzugsbinde, welche diesen Uebelständen abhelfen sollen, angegeben und in Anwendung gebracht, deren nähere Beschreibung hier folgt [1]).

§. 49. Die Kappe sowohl als das Wamms sind aus neuer, starker Leinwand gefertigt. Die erstere zieht sich über die Backen zum Kinn herab (Tab. IV. Fig. 3*g*.), woselbst sie zwei Klappen hat, welche unter dem Kinn zugebunden werden können. Auf den Scheitel ist die Mitte einer aus doppelter Leinwand gefertigten Binde (*c*) so aufgenäht, dass sie das Handgelenk umfassen und mit Bändern zusammengebunden werden kann. Ausserdem sind noch zu beiden Seiten und am Hintertheile Bänder zur Befestigung der Seitenbinden angebracht. Das Wamms (*i*) wird vorn mit Bändern zugebunden und um die Hüften schliesst sich ein Gurt (*k*), an welchen die leinenen Beinkleider festgeknöpft sind.

Statt der *Fascia regia* des Tagliacozzi fixirt den Arm in seiner gebogenen Stellung gegen das Gesicht eine von doppelter, starker Leinwand angefertigte Armlade (*a*), an welcher, damit sie fest anliegt, beim Ellenbogen eine Biegung angebracht ist. Sie wird mit 4 Bändern an den Arm befestigt und hat auf ihrer äussern und innern Seite einen Ring von Seidenschnur, durch welchen Bänder (*b*) gezogen sind, die mittelst zweier andern Ringe mit dem Wammse sich verbinden und durch deren Anziehen oder Nachlassen der Arm mehr nach aussen oder nach innen gestellt werden kann. Von der Armlade laufen auf jeder Seite neun Bänder (*hh*) oder seidene Schnüre zu den drei Vereinigungsbinden (*def*), welche um den Hinterkopf gelegt und dort befestigt sind. Will man den Kopf mehr von dem Arme entfernen und nach hinten biegen, so ist dies mittelst einer seidenen Schnur zu bewerkstelligen, welche durch zwei dergleichen Ringe an der Rückseite der Kappe und des Wamses läuft und die man nach Bedürfniss anziehen und auch nachlassen kann.

Alles Uebrige, was zum Trennen, Blutstillen und zum Verbande u. s. w. gebraucht wird, bleibt unverändert und ist unter den Normen für die Italienische Methode nachzusehen, §. 45.

§. 50. Hat man nun auf die oben angeführte Weise ein passendes Nasenmodell anfertigen lassen, so nimmt man auf demselben mehrere verschiedene Punkte an, um nach ihnen die einzelnen Dimensionen für die Uebertragung auf Leder oder Papier zu bestimmen. Auf Tab. I. Fig. 7. sieht man an einem solchen Modell für den fehlenden vorderen Theil der Nase die Punkte *abcdefk* angedeutet. Man misst nun mit einem Streifen Papier die Entfernungen von *a* nach *b* und *c*, und von *c* nach *d*, und trägt dieselben in einer geraden Linie *abcd* Tab. I. Fig. 6. auf ein Stück Leder auf. Weiter nimmt man die Länge von *a* nach *e*, und von *e* nach *f*, und auf der andern Seite nach *g* und *h*, welche auf dem Nasenmodell in der Zeichnung nicht sichtbar sind, und ist auf diese Weise die Mittellinie von *a* nach *d* und die Grundlinie von *h* nach *f* der neuen Nase gefunden, so verlängert man die erstere bis nach *p*, weil auf die Zusammenschrumpfung des Lappens gerechnet werden muss, und zieht durch *p* eine gerade Linie von *l* nach *m*. Von den Punkten *h* und *f* lässt man nun zu beiden Seiten Linien nach *n* und *o* herablaufen, so dass der Lappen nach unten verjüngt erscheint. Wenn nun nach der oben §. 45. angege-

1) v. Gräfe, Rhinoplastik. §. 109—154.

benen Weise der passende Ort am Arm für das Ausschneiden des Lappens bestimmt ist, wird das in erwähnter Art ausgeschnittene Papier oder Ledermass auf den Arm mit Farbefirniss übergetragen, und eben so werden, wie oben auch bereits angegeben, die Schnitte für die Aufnahme des Lappens am Nasenstumpfe, so wie die Stichpunkte auf Gesicht und Lappen für die Hefte genau correspondirend aufgezeichnet.

§. 51. Nachdem die Assistenten nun angestellt sind, schreitet der Operateur zur Wundmachung des Nasenstumpfes. v. Gräfe nimmt zu diesem Zwecke bei Hervorragungen des Stumpfes entweder blos die Narbenränder weg, oder schneidet, wenn solche nicht vorhanden sind, kleine Gruben oder Furchen ein, um in diese den Lappen einzusenken. Ueberhaupt giebt er den Rath, alle Ueberreste der alten Nase, insofern sie nicht noch auf beiden Seiten symmetrisch vorhanden sind, abzutragen. Die grubenförmigen Ein- und Ausschnitte werden von ihm mit dem bauchigen Skalpell, Tab. IV. Fig. 4., verrichtet; Hervorragungen trägt er, wenn sie häutiger Art sind, mit einer gewöhnlichen Incisionsscheere, knorpeliche dagegen mit einer Knochenscheere ab.

Gleich nach diesen gemachten Einschnitten legt er die Hefte mit krummen Nadeln und sehr langen, doppelt genommenen gewichsten Zwirnfäden in die am Nasenstumpfe bezeichneten Stichpunkte ein und vollzieht dann mit einem bauchigen Skalpell die Lostrennung des Armhautlappens. Zu dem Ende durchschneidet er die Haut in einem rechten Winkel von *a* nach *h* (Tab. I. Fig. 6.) gehend und von da über *gae* nach *f* den Schnitt fortführend und ihn bei *o* beendigend. Der so umschnittene Lappen wird nun angezogen, um so unter ihn in den Zellgeweberaum zu dringen, worauf er ihn, wo möglich mit einem stumpfen Werkzeuge, etwa dem Skalpellstiele, gänzlich bis zur Linie *a*—*o* loslöset, indem er soviel Zellgewebe, als irgend möglich, an dem Lappen selbst, behufs seiner bessern Ernährung, stehen lässt. Bei Ausführung der Rhinoplastik nach der Italienischen Methode, bei welcher der Hautlappen schon an allen Seiten überhäutet ist, vollführt man die Wundmachung des obern Theils auf einer untergelegten Hornplatte oder einem Brettchen und beschneidet ihn, indem man der Linie *hgaef* folgt; die beiden Seiten, welche mit denen von *h* nach *a* und *f* nach *o* correspondiren, bleiben dann natürlich, da sie doch nirgends angeheftet werden, unverwundet. Nach gestillter Blutung und Reinigung der Arm- so wie der Gesichtswunde wird die Kappe übergezogen, unter dem Kinn festgebunden, der Arm dem Gesicht genähert und untersucht, ob Alles auch gehörig passt, worauf dann die Hefte durch den Lappen an den bezeichneten Stellen und zwar die obersten zuerst durchgezogen werden. Die Armwunde wird jetzt mit einem auf beiden Seiten mit Rosensalbe bestrichenen Plumaceaux bedeckt, der Arm in die erforderliche Stellung gegen das Gesicht gebracht (Tab. IV. Fig. 3. und §. 42.), der Lappen genau passend in die Einschnitte gelegt, die Fadenenden der Hefte angezogen und mittelst der v. Gräfe'schen Ligaturstäbchen geschlossen, welche dann gleichmässig vertheilt und am Arm und Gesicht mit Heftpflaster befestigt werden.

§. 52. Hierauf legt man den Verband an, und zwar wird zuerst die Nasenhöhle mit lockerer Charpie ausgestopft, und ein Plumaceaux, mit Rosensalbe bestrichen, von unten an den Lappen gelegt. Ueber beide Flächen des Lappens kommen darauf Plumaceaux mit Commandeur-Balsam getränkt zu liegen und das Ganze hüllt trockene Charpie und aromatische Baumwolle ein. Jetzt wird die Hand auf den Scheitel durch die Binde *c* Fig. 3. Tab. IV. befestigt, die Armlade angelegt und festgebunden, eben so die Seitenbinden am Kopfe, und der Arm in Verbindung mit dem Wammse durch die Schnur *b* in eine feste Stellung gebracht. Zuletzt prüft der Operateur noch, ob Alles auch festliegt und sich in der gehörigen Ordnung befindet und lässt den Kranken dann in ein Bett bringen, welches jedoch so gestellt sein muss, dass man von allen Seiten ungehindert an dasselbe herantreten kann.

Es wird der Kranke Nacht und Tag nun von aufmerksamen Gehülfen bewacht, die dafür sorgen, dass er sich ruhig verhalte, dass nichts an dem Verband sich verschiebe, und die ihm die nöthigen Arzeneien und Erquickungen reichen.

Die Nachbehandlung richtet sich nach dem Zustande des Lappens und dem ganzen Befinden des Kranken; bei heftiger wahrer Entzündung verordnet v. Gräfe Aderlässe, Mittelsalze und äusserlich das Weglassen der aromatischen Baumwolle, an deren Stelle er Plumaceaux mit Zinksalbe empfiehlt. Bei erethischem Charakter der Entzündung giebt er Opium, Bilsenkrautextract, Kirschlorbeerwasser, und lässt örtlich Bedeckungen mit Blei- oder Zinksalbe anwenden. Bei mangelhafter Vegetation, welche ein Absterben des Lappens befürchten lässt, wird innerlich und äusserlich eine stark reizende Behandlung in Anwendung gebracht, Wein, China, Kampher, Naphten, Bestreichen des Lappens und der Wundränder mit Kampher-Spiritus, Terpentinöl, Salmiakgeist u. s. w. Auch die Diät muss dann natürlich dieser Behandlungsweise angemessen sein; es dürfen jedoch die Speisen alle nicht anders als in flüssiger oder breiartiger Form gereicht werden, damit der Kranke nicht nöthig hat, sie zu kauen.

Bis zur eintretenden Eiterung, welche den ersten Verband locker macht, bleibt derselbe liegen, also ungefähr bis zum dritten oder vierten Tage. Dann wird alles Wunde mit lauem Bleiwasser ausgespritzt, auch sorgfältig gereinigt und der Verband wie oben erneuert. Die Hefte werden am 3ten bis 6ten Tage herausgenommen, die Stichkanäle stets, um die Eiterung zu beschränken, mit Commandeur-Balsam ausgepinselt. So tritt denn am 6ten bis 10ten Tage unter dieser Behandlung der Zeitpunkt ein, wo der Lappen, wenn er festgewachsen ist, von seinem Mutterboden getrennt werden kann, und dies wird ganz auf die Weise, wie oben bei der Italienischen Methode §. 46. angegeben worden, in Ausführung gebracht.

§. 53. Gegen den 14ten Tag nach diesem Operations-

acte schneidet v. Gräfe die Nasenlöcher aus und heftet zugleich das Septum. Auch hier bestimmt er die Ausschnitte erst nach vorhergegangener genauen Messung und Aufzeichnung, und richtet sich wie früher nach demselben Nasenmodell, dessen Dimensionen er auf den Lappen aufträgt und ihn, wie die Linie *h i q d r k* in Fig. 6. Tab. I. es zeigt, zuschneidet. Die Linien *i q* und *k r* bilden das Septum, das in der Mitte am schmalsten, vorn und hinten am breitesten sein muss, und auf das er sowohl für die Länge als Breite einige Linien bei dem Ausschneiden zugiebt, indem durch die Zusammenziehung und Vernarbung des Theils etwas von beiden verloren geht. Solchergestalt bilden die Linien *h i q* und *f k r* die Nasenlöcher und der Punkt *e* zeigt den hervorragendsten Theil der Nasenspitze. Für die Einpflanzung des Septum's wird nun auch der Querausschnitt am Nasenstumpfe (Fig. 1. Tab. I. *m n*) und ebenso werden die Stichpunkte für die Hefte hier und am Lappen bezeichnet.

Während jetzt ein Gehülfe von hinten den Kopf des Kranken hält und der Operateur mit dem Daumen und Zeigefinger der linken Hand den Lappen fasst, stösst er ein schmales, spitziges Skalpel (Tab. IV. Fig. 6.) durch den Punkt *k* hindurch und zieht es die Linie *k — r* verfolgend zu sich, dann setzt er das Messer mit nach aussen gerichteter Schneide wieder bei *k* ein und vollzieht die Trennung bis zu dem Punkte *f*. Sind auf diese Weise die Ausschnitte für das linke Nasenloch gemacht, so wiederholt der Operateur dasselbe Maneuver zur Bildung des rechten und schneidet dann in der Linie *q — r* den Lappen gerade durch. Hierauf legt er die beiden Hefte für das Septum ein, indem er zuerst die Gesichtshaut und dann den Lappen durchsticht; auch diese Hefte werden vermittelst der Ligaturstäbchen geschlossen. Ueber die Einigungsstelle kommt ein Bourdonnet mit Commandeur-Balsam getränkt zu liegen, andere Bourdonnets mit Bleiwasser getränkt dienen zur Ausfüllung der Nasenlöcher. Endlich wird der ganze operirte Nasentheil in aromatische Baumwolle eingehüllt und der Kranke zu Bett gebracht. Mit dem Verband wird täglich gewechselt, die Nasenlöcher werden mit Bleiwasser ausgespritzt und wenn die Vereinigung gelungen ist, am dritten bis fünften Tage, die Heftfäden herausgenommen. Die in Bleiwasser getränkten Bourdonnets sind jetzt durch dergleichen mit reizenden Salben bestrichene zu ersetzen, welche zur Beförderung der Granulation im Innern der neuen Nase in die Nasenlöcher eingebracht werden; mit welcher Behandlung so lange fortzufahren ist, bis die Nase hinreichende Dichtigkeit und Consistenz gewonnen hat, worauf man durch austrocknende Mittel die Granulation und Eiterung wieder zu beschränken sucht.

§. 54. Wenn die neue Nase nun auf allen Theilen eine feste und innige organische Verbindung eingegangen ist, auch die Granulationen innerhalb sich zur Verheilung neigen, so kann eine weitere Fortbildung des Kunstproduktes in Betreff naturgemässer Gestalt und Färbung begonnen werden.

Den ersten Winter hindurch bleibt die Nase, um den schädlichen Einfluss der Kälte abzuhalten, stets mit aromatischer Baumwolle bedeckt, welche erst dann, wenn die erwärmenden und belebenden Sonnenstrahlen des nächsten Sommers darauf einwirken können, abgelegt werden darf. In die Nasenlöcher, welche in Folge der innern Vernarbung sich stark zusammenziehen und sich zu schliessen drohen, bringt v. Gräfe seine konischen Nasenröhrchen ein, siehe Tab. III. Fig. 9. und 10. Diese Röhrchen sind von Blei angefertigt, ungefähr eine Linie dick, oben und an den Seiten zum Abfliessen des Nasenschleimes durchbohrt und mit einem Messingstiel versehen. Um das Volumen derselben zu vergrössern und ihre Wirkung zu vermehren, legt er später noch Verstärkungsplatten Tab. III. Fig. 11. darüber, welche mittelst Zapfen an die Röhrchen befestigt werden. Die Stiele dieser Nasenröhrchen Tab. III. Fig. 10. *d d* werden in die Hülsen *c c* einer sogenannten Lippenplatte von vergoldetem Messing oder Silber Tab. III. Fig. 10. *a a* gesteckt, welche Platte nach der Form des Oberkiefers gebogen, in ihrer Mitte getheilt und hier mittelst einer Schraube *e* verbunden ist, solchergestalt also beweglich gemacht werden kann; durch die Bänder *f f* aber, welche über die Ohren hinweg auf dem Hinterkopfe zusammengebunden werden, erhält die Platte, wenn sie auf die Oberlippe gelegt und die mit Zinksalbe bestrichenen Röhrchen in die Nasenlöcher eingebracht worden sind, ihre Befestigung.

Ferner bedient sich v. Gräfe zur Fortbildung und naturgemässeren Gestaltung der Nase eines sogenannten Nasen-Compressoriums, welches aus einem Stirntheil von dünnem, mit Sammet gepolsterten Stahl und aus dem Nasentheil besteht. Tab. V. Fig. 1. Den Nasentheil bilden mehrere messingene Leistchen, wie die Figur zeigt, welche die Nase entlanglaufen und in welchen Schrauben-Muttern angebracht sind. Die dazu gehörigen Schrauben drücken, wenn sie angezogen werden, auf untergelegte verschiedenartig gestaltete ¼ pariser Linien dicke Bleiplatten. An dieses Compressorium, welches sich nach v. Gräfe in seinen Wirkungen nur auf den Rücken und die Flügel der Nase beschränkt, wird nun noch, wenn die Nasenspitze nicht gehörig hervorragend ist, ein Eductor Tab. V. Fig. 5. angeschraubt. Derselbe ist zangenförmig gestaltet, von ziemlich starkem Blei gefertigt und wird in die Nasenlöcher eingebracht, um mittelst seiner die Spitze der Nase, wenn die an ihm befindliche Messingschraube angezogen ist, im erforderlichen Grade hervorzuziehen. Die Zwischenräume des Compressorium's werden, damit die neue Nase stets in einer erwärmenden Hülle stecke, mit aromatischer Baumwolle ausgefüttert. Neben diesen mechanischen Hülfsmitteln, bedient sich v. Gräfe auch noch einiger andern, um die Fortbildung der Nase zu fördern. Hat sich durch die hervorsprossenden Granulationen der Nasenkanal so verengert, dass die oben beschriebenen Röhrchen nicht in denselben eingebracht werden können, so durchschneidet er diese Verengerung mit dem Messer und bringt

sodann die Röhrchen ein; üppige, fortwährend hervorsprossende Granulationen aber betupft er anhaltend mit Höllenstein und lässt dann statt der Röhrchen Plumaceaux mit Zinksalbe bestrichen tragen. Um die neue Nase, welche wie die Armhaut leichenblass aussieht, mit ihrer stärker gefärbten Umgegend im Gesicht mehr in Uebereinstimmung zu bringen, lässt er in dieselbe den Hoffmann'schen Balsam täglich zweimal lauwarm einreiben und setzt sie ausserdem den Sonnenstrahlen aus. Ist dagegen die Farbe der Nase zu roth, so reibt er Zinksalbe in dieselbe ein.

D. Von der Nasenbildung aus der Stirnhaut nach der Indischen Methode, nach v. Gräfe.

§. 55. Dies sind nun die Normen, welche v. Gräfe für die durch ihn veränderte Italienische, von ihm die Deutsche Methode benannt, aufgestellt hat. Ich gehe nun zur Beschreibung der Nasenbildung aus der Stirn oder der Indischen Rhinoplastik über, und da in dem Kapitel über die Geschichte der plastischen Operationen das Verfahren der Indischen Operateure bereits beschrieben worden ist, so übergehe ich solches hier und wende mich ohne Weiteres gleich zur Angabe der Veränderungen und Verbesserungen, welche neuere Europäische Chirurgen dieser Methode hinzufügten. Dass Carpue der Erste war, welcher in Europa eine fehlende Nase nach den Indischen Vorbildern aus der Stirn ersetzte, wissen wir ebenfalls bereits, so wie auch, dass er dies Verfahren noch verbesserte, indem durch ihn ein Septum hinzugefügt und der Stirnhautlappen mittelst Knopfnähten befestigt wurde. Nach ihm verrichtete nun v. Gräfe diese Operation zuerst und stellte für selbige Normen auf, von denen das Wesentlichste hier im Auszuge folgt [1]).

§. 56. An Instrumenten und andern Operations-Apparaten gebraucht er:

1) Zwei Incisions-Skalpelle, Tab. IV. Fig. 4.
2) Zwei Pincetten.
3) Eine Knochenscheere.
4) Einige Unterbindungshaken.
5) 10—12 Heftfäden von doppelt gelegtem weissen Zwirn, an beiden Enden in krumme Heftnadeln eingefädelt.
6) 10—12 Ligaturstäbchen.
7) 10—12 kleine Heftunterlagen von Buchsbaumholz oder Elfenbein (Tab. IV. Fig. 9.)
8) Mehrere grosse Plumaceaux, Bourdonnets mit Rosensalbe bestrichen, Heftpflasterstreifen, aromatische Baumwolle, Badeschwämme, kaltes und warmes Wasser, Handtücher, Erfrischungsmittel.

Gehülfen sind 5 erforderlich. Der eine steht hinter dem Kranken und unterstützt den Kopf desselben, den er gegen seine Brust drückt, zwei stehen zu jeder Seite, um bei der Operation selbst und der Blutstillung behülflich zu sein, einer reicht die Instrumente und der letzte sorgt für die Erquickung und Bequemlichkeit des Kranken.

§. 57. Auch hier hielt es v. Gräfe für unerlässlich, vor der Operation ein passendes Nasenmodell von einem geschickten Künstler anfertigen zu lassen, die verschiedenen Dimensionen auf demselben mit Papierstreifen, wie bei der Italienischen Methode, auszumessen und diese auf ein Papierblatt zu übertragen. Tab. I. Fig. 4. ist ein solches Nasenmodell für eine vollständig fehlende Nase abgebildet. Analog mit den für die Deutsche und Italienische Rhinoplastik gegebenen Normen (s. §. 45. §. 50.) nimmt er auch auf diesem Modell mehrere Punkte an, welche wir in *a b c d e f* bezeichnet finden. Er zieht nun auf einem Blatt Papier eine gerade Linie, misst auf dem Modell die Entfernung von *a* nach *b* und trägt diese auf die gezogene Linie auf Tab. I. Fig. 3. *a — b*; ebenso misst er weiter die Entfernungen von *b* nach *c* und die Länge des Septum's von der Nasenspitze *c* bis zu *d* und trägt sie aufs Papier über; dasselbe geschieht mit den beiden Seiten der Nase *a — f — e* und *a — h — g*, welche letztere nur auf dem Papiermasse Fig. 3. nicht aber am Modell Fig. 4. ersichtlich gemacht werden konnten. Er verbindet nun diese Punkte durch die gekrümmten Seitenlinien *g — h — a — f — e*, misst die Breiten des Septum's mit dem Zirkel, trägt sie auf und bezeichnet dessen Dimensionen durch die geschweiften Linien von *g* über *i* und von *e* über *k* zur Querlinie *d*, wobei er für das Septum ½ bis 1 Linie an jeder Seite zugiebt, auf die Zusammenschrumpfung bei der Heilung rechnend. Hat er so die Gestalt des zu exstirpirenden Stirnlappens gefunden, so legt er das Muster auf die Stirn, und zwar mit dem Septum nach oben, mit dem breiten Ende nach unten, nicht zu tief zur Nasenwurzel herab, (Tab. I. Fig. 1. und umzieht dessen Conturen mit Farbe-Firniss. Sowohl bei der Formung des Modells, als auch bei der Ausmessung desselben und Uebertragung auf die Stirn ist immer ganz besonders darauf Rücksicht zu nehmen, dass die linke Seite des Stirnhautlappens durch die Umdrehung, welche damit vorgenommen werden muss, rechts und die rechte Seite desselben links zu liegen kommt; eine Rücksicht die nur dann unbeachtet bleiben kann, wenn der zu ersetzende Defect auf beiden Seiten völlig symmetrisch sein sollte. Ist dagegen auf einer Seite mehr als auf der andern zu ergänzen, so müssen die Dimensionen der rechten Seite des Modells stets so auf das Papiermass vorgezeichnet werden, dass sie auf die linke Seite der Stirn zu liegen kommen, und eben so umgekehrt, weil sonst der zugeschnittene Lappen dem Nasenstumpfe nicht entsprechend angepasst sein würde.

Die Aufzeichnung behufs der Ausschnitte am Nasenstumpfe macht er, nachdem er das Nasenmodell aufgesetzt und mit Farbefirniss umschrieben hat, wie die punktirten Linien *k-l-i-h-* in Fig. 1. Tab. I. es zeigen, und zwar bezeichnet er innerhalb dieser Conturen zwei seitliche Linien und eine dritte für das Septum (Siehe die roth illuminirten Stellen auf Tab. I. Fig. 1.). Hervorragungen von häutigen, knorpeligen oder knöchernen Gebilden nimmt er auch hier mit dem Messer oder der Scheere fort. Nachdem nun ferner die Stichpunkte für die Hefte auf die Gesichtshaut

1) v. Gräfe l. c. §. 20—58.

und den Lappen vorgezeichnet worden sind, nämlich vier auf jeder Seite und zwei für das Septum (Siehe Fig. 1. die mit × markirten Punkte), verwundet er die bezeichneten Stellen des Nasenstumpfes, indem er die Weichtheile wie eine schmale Furche ausschneidet und zieht sogleich durch die angegebenen Stichpunkte, immer vom inneren Wundrande zum Mittelpunkte des Sternchens, die in zwei krumme Nadeln eingefädelten Heftfäden, die er dann zweien Gehülfen übergiebt, welche die schon gebrauchte Nadel wegnehmen und die Fäden in Ordnung halten.

§. 58. Jetzt wird zur Trennung des Stirnhautlappens geschritten. Zu dem Ende sticht er das Incisions-Skalpell bei *a* oder *b* (Fig. 1.) bis zur Knochenhaut ein und führt, indem die Stirnhaut mit dem Daumen und Zeigefinger der linken Hand gespannt erhalten wird, immer an der äussern Seite der Zeichnung bleibend (weil auf die Einschrumpfung des Lappens gerechnet werden muss) dasselbe über *c g* nach dem Punkt *o*, wiederholt hierauf dasselbe Maneuver von *b* nach *p*, macht zuletzt den Querschnitt *a-b*, wobei er darauf sieht, dass zur bequemeren und sicheren Trennung die Seiten-Incisionen und der Querschnitt in den Winkeln *a-b* etwas verlängert werden und sich auf diese Weise kreuzen. Ist so der Lappen von allen Seiten bis auf die Knochenhaut umschnitten, so fasst er den Lappen bei *a*, zieht ihn an und trennt ihn von oben nach unten bis zu den Punkten *o-p-* von der Knochenhaut.

Ist die Blutung durch Ausspritzen von kaltem Wasser und Auflegen von Brennschwamm gestillt und der Lappen von allem Blutgerinnsel gereinigt, so dreht er ihn nach Bequemlichkeit entweder links oder rechts herum und schlägt ihn nach unten, so dass die *Epidermis*-Seite desselben zum Operateur sieht; sollte er nicht weit genug nach unten reichen, so trennt er ihn noch etwas mehr, und macht ihn so lose und leichter beweglich.

Die Heftung wird zuerst an den untern beiden Ecken, dann oben, zuletzt am Septum vorgenommen, und zwar entweder vermittelst eines gewöhnlichen Knotens oder durch die Ligaturstäbchen, welche passend über das Gesicht vertheilt und dort mit Heftpflasterstreifen befestigt werden (Tab. I. Fig. 2.). Schliessen die Hauträndern des Stirnlappens und des verwundeten Nasenstumpfes nicht gehörig an einander und schiebt sich der eine über den andern, so bedient sich v. Gräfe der kleinen elfenbeinernen Heftunterlagen (Tab. IV. Fig. 9.), welche er mit der platten Seite auf die Wundränder legt und über deren convexe Seite die Heftfäden zusammenschürzt, um so die innige Berührung der Wundränder zu bewirken (Tab. IV. Fig. 10.). Liegen alle Hefte und hat er sich von der innigen Vereinigung des überpflanzten Lappens mit der Gesichtshaut überzeugt, so bringt er in die Nasenhöhle nach oben verworrene Charpie, weiter unten Bourdonnets ein, um dadurch die Wölbung der Nase zu bewirken; die Wundränder und die Stirnwunde aber belegt er mit Plumaceaux, welche, wie überhaupt alle Charpie bei dem Verbande, mit Rosensalbe bestrichen sind. Ueber die neue Nase kommen trockene Plumaceaux zu liegen, welche wiederum mit einer starken Lage aromatischer Baumwolle bedeckt werden, das Ganze aber wird passend mit Heftpflasterstreifen befestigt.

Die Nachbehandlung fällt mit der bei der Italienischen und Deutschen Methode bereits angegebenen zusammen (§. 52.), die Heftfäden werden am dritten oder vierten Tage gelöst.

§. 59. Durch die Drehung und das Herabschlagen des Hautlappens entsteht auf der Nase eine Wulst, welche brückenartig von der einen Seite der Stirn zur transplantirten Nase herüberläuft, so, dass zwischen ihr und der Nasenwurzel ein freier Raum nach oben, durch die Wulst gedeckt, sich befindet. Da eine solche Brücke ein sehr schlechtes Aussehen gewährt, so ist es nöthig, sie abzutragen. v. Gräfe bestimmt als Zeitpunkt dazu den, wenn ihr Zweck, den Hautlappen von der Stirn aus zu ernähren, erfüllt und sie somit überflüssig geworden ist, das heisst, wenn die transplantirte Nase an allen Theilen festgewachsen ist, von ihrem neuen Boden also hinreichend für ihre Existenz gesorgt werden kann und die Stirnwunde am untern Theile zu vernarben anfängt. Er schiebt dann unter diese Brücke eine Hohlsonde und spaltet sie auf derselben mit einem schmalen spitzen Bistouri (Tab. IV. Fig. 6.) nach aussen und oben in einer schiefen Fläche. Die darunter und darüber liegende Haut excidirt er ebenfalls, in so weit die gute Gestaltung der Nase es erfordert, passt den Lappen der schief durchschnittenen Brücke in die Wunde ein und befestigt ihn durch Knopfnähte oder Heftpflaster. Die weitere Fortbildung der neuen Nase durch Anwendung chemischer, dynamischer und mechanischer Mittel bleibt ganz dieselbe, wie wir sie bei den Normen für die Italienische und Deutsche Methode kennen gelernt haben (§. 54.); es würde mithin überflüssig sein, dasselbe hier nochmals zu wiederholen.

Von der Indischen Nasenbildung aus der Stirn, nach Dieffenbach.

§. 60. Ganz abweichend von den bisher abgehandelten Normen verrichtet Dieffenbach die Indische Rhinoplastik und zwar sind die Ideen, welche ihn dabei leiten, so vorzüglich, dass seine Methode allein als Norm für die Indische Rhinoplastik aufgestellt werden kann.

Was zuerst die Messung des Stirnhautlappens betrifft, so verdient schon die Art und Weise, wie solche von Dieffenbach vollzogen wird, als die zweckmässigste genannt zu werden. Im 31. §. seiner Rhinoplastik beschäftigt sich v. Gräfe weitläuftig mit Untersuchungen über die Schönheitsverhältnisse des menschlichen Gesichts und insbesondere der Nase, und will, dass nach den in dieser Beziehung feststehenden Grundsätzen für jedes zu operirende Individuum eine besonders passende Nase von einem geschickten Künstler modellirt, dieselbe dann ausgemessen, nach diesem Mass der Hautlappen geschnitten und angeheilt werden soll. Es klingt dies sehr schön, es wäre aber besser, wenn es mehr als eine Träumerei wäre. v. Gräfe wird keinen Chirurgen überreden wollen, dass es von ihm abhinge, ob der

Kranke eine gerade griechische Nase, eine schön gebogene römische, eine mohrenartig aufgestülpte oder eine hängende Judennase nach der Operation tragen soll. So wie kein Arzt der Welt mit Gewissheit bei einer Krankheit willkührlich eine Krisis durch Schweiss-, Urin-, Stuhlausleerung, Auswurf, Blutungen zu Stande zu bringen oder zu erzwingen vermag, sondern stets sehr froh und zufrieden sein wird, wenn nur durch richtige Würdigung der Krankheit und Zuhülfekommen der Natur von seiner Seite überhaupt die Genesung durch irgend eine heilsame Entscheidung herbeigeführt wird; eben so nehmen wir es sehr dankbar an, wenn die Natur unsere Bemühungen nur in soweit begünstigt und unterstützt, dass wir überhaupt eine Nase als Resultat der Operation erhalten, sei sie der des Antinous oder der des Sokrates ähnlich. In dem Abschnitte über plastische Operationen im Allgemeinen (§. 16.) ist über diesen Gegenstand auch schon gesprochen worden und es wird hier wiederholt, dass das künstliche Ausmessen und Zuschneiden der Nase und des Lappens so gut wie gar nichts hilft. Die mannigfachen Veränderungen und oft gar nicht im Voraus zu berechnenden Zufälligkeiten, denen das überpflanzte Organ ausgesetzt ist, verspotten alle diese mühsam ersonnenen und ausgeführten artistischen Vorsichtsmassregeln und es muss dagegen im Allgemeinen der Grundsatz festgestellt werden, dass, je ungekünstelter und scheinbar roher der Zuschnitt des zu verpflanzenden Lappens ausgeführt wurde, desto besser wird sich die Nase gestalten und desto geeigneter wird das Kunstproduct zur weiteren Fortbildung und zu Verbesserungen sein.

Wenn man versuchsweise das durch v. Gräfe angegebene Modell einer idealen Nase (Tab. I. Fig. 3.) in Papier oder besser noch in Leder ausschneidet, ihm auch durch Zusammenhalten und durch Umlegen des Septum's die Gestalt einer Nase, wie Tab. I. Fig. 4. giebt, so wird man durch die schöne Form dieser Nase und ihre richtig ausgesonnenen Dimensionen gewiss überrascht werden. Viele wird es geben, welche mit Vergnügen eine solche Nase mit ihrer alten vertauschen möchten. Allein man schneide nun nach eben diesem Modell einen Lappen aus der Stirnhaut aus und pflanze ihn ganz nach der v. Gräfe'schen Angabe in die auf Tab. I. Fig. 1. bezeichneten Einschnitte ein, was wird man erhalten? Eine unförmliche, kleine, der Gegend der Nasenwurzel aufsitzende Hautwulst oder Warze. Es ist dies natürlich; der Lappen, der nach einem idealisirten Nasenmodell von proportionirter Grösse genau gemessen und folglich viel zu klein ist, schrumpft um die Hälfte zusammen. Dazu kommt noch, dass die Umdrehungsstelle zwischen den Augenbraunen das erforderliche Herabsinken desselben zur Nasenspitze durchaus nicht gestattet, und späterhin zieht ihn die durch Eiterung heilende Stirnnarbe noch mehr in die Höhe. Die seitlichen Wundränder *a-g* und *a-e* Fig. 3., welche nebst den Furchen *k-l* und *h-i* Fig. 1., worin sie eingepflanzt sind, viel zu nahe an einander liegen, nähern sich auch durch die Vernarbung im Innern der Nase immer mehr und so wird dieselbe dann an ihrer Basis schmäler, als auf dem Rücken und bietet eine wahrhaft lächerliche Gestalt dar. Das Septum ist nun das Schlimmste von allem, denn anstatt die Nasenspitze zu heben und zu tragen, dient es nur dazu, den erbärmlichen Anblick einer so angebildeten Nase zu vermehren. Es bedarf keiner weitläufigen Beweisgründe, dass das vom Mutterboden entfernteste, mithin am schlechtesten ernährte und eben dadurch sowohl in die Länge als Breite um die Hälfte eingeschrumpfte Septum nach der Anheilung eher einer kleinen Darmsaite als einer Nasenscheidewand gleichsehe. Durch den dürftigen, nach oben steigenden Nasenlappen, dem es folgt, nimmt es ausserdem mehr eine perpendiculäre als horizontale Richtung an, von beiden Seiten kann man durch dasselbe durchsehen und bei jedem Athemzuge bewegt es sich hin und her; ein Wunder ist es, wenn es nicht noch schnurrt.

§. 61. So gestaltet sich nun den Grundsätzen der Physiologie und der organischen Plastik gemäss eine solche künstliche, angewachsene Nase und es fragt sich jetzt, wie man den Uebelständen angeführter Art begegnen solle? Folgende, von Dieffenbach stets befolgte einfache Regeln können uns als Wegweiser dazu dienen:

1. Man vermeide bei der Messung des Nasendefects und des excidirenden Lappens, derselbe sei entnommen woher er wolle, alle unnöthigen Künsteleien.

2. Man ziehe stets geradelinige und in rechten Winkeln sich vereinigende Schnitte, wenn es irgend der Fall erlaubt, allen krummen und geschweiften vor.

3. Man nehme stets den Lappen viel grösser, wenigstens um ein Drittel, als zur Deckung des Defects erforderlich sein würde; denn von einer zu grossen Nase lässt sich leicht etwas hinwegschaffen, während dem Gegentheil nicht abzuhelfen ist.

4. Man verwende ganz vorzüglichen Fleiss auf die Bildung des Septum's und schneide es von der gehörigen Länge und Breite aus, wohl noch einmal so breit als es werden soll.

5. Man lege die Verwundungen der Gesichtshaut oder des Nasenstumpfes in gehöriger Entfernung von einander an, damit die Basis der Nase nach der Heilung nicht zusammengezogen erscheine, sie sich vielmehr vom Rücken aus allmählig abdache.

6. Man löse den Lappen so weit von der Nasenwurzel ab, dass er recht bequem nach unten herab reicht, und nähe ihn

7. so an, dass die grösste Masse desselben nach unten gezogen wird, um so dem Heraufkriechen des Kunstprodukts entgegen zu wirken und so viel es geht eine hervorragende Nasenspitze zu erzielen.

§. 62. Nachdem ich diese allgemeinen Regeln vorausgeschickt habe, will ich jetzt auch die Art und Weise folgen lassen, wie Dieffenbach bei der Ausmessung des Nasendefects und des Stirnhautlappens, so wie bei der ganzen Operation zu Werke geht.

Zuerst legt er ein Stück Papier, gestrichenes Heft-

pflaster, oder besser dünnes, bewegliches Leder auf den Defect und schneidet aus jenem so viel aus, als ihm zur Ergänzung der neu zu bildenden Nase nöthig zu sein scheint; wobei er übrigens auf allen Seiten beträchtlich viel zugiebt. Hat er so die ungefähre Grösse des auszuschneidenden Lappens gefunden und sich überzeugt, dass derselbe für den Defect, selbst bei starker Contraction vollkommen ausreichend sein werde, so giebt er diesem Muster von Leder die Form von Fig. 4. auf Tab. VI. und macht dasselbe dick und steif, indem er mehrere genau ebenso zugeschnittene Muster mittelst Heftpflaster auf einander klebt.

Der Kranke sitzt bei der Operation auf einem Stuhl, während ein Gehülfe den Kopf haltend hinter ihm, der Operateur aber vor ihm steht. Ein zweiter Gehülfe reicht dem Operateur die Instrumente, ein dritter besorgt die Blutstillung mit kaltem Wasser und kleinen Badeschwämmen und ein vierter übernimmt die Erquickung des Kranken und sonstige Hülfsleistung. Ist dem Kranken nicht so viel Beharrlichkeit und Standhaftigkeit zuzutrauen, dass er während der Operation sich ruhig verhalten werde, so ist noch zu jeder Seite desselben ein Assistent nöthig, der auf den Knieen liegend, die Hände des Kranken festhält, damit er dem Operateur nicht etwa in die Instrumente greife, oder sonst das rasche Fortschreiten der Operation hindere.

Die Instrumente und Verbandstücke zu dieser Methode der Rhinoplastik sind übrigens ganz dieselben, welche schon in der Einleitung §. 30. angegeben worden sind.

§. 63. Nachdem nun die Haare des Kranken nach hinten zurückgekämmt sind und das Modell für den Lappen so wie Fig. 1. Tab. VII. es zeigt, auf die Stirn gelegt worden, macht der Operateur mit dem convexschneidigen Skalpell Fig. 7. Tab. IV. zuerst die perpendikulären Seiten-Incisionen für das Septum und die schrägen für die Nase selbst, indem er mit dem Messer immer an dem Modell hinfährt und sich dessen wie eines Lineals bedient. Zuletzt macht er die horizontalen Schnitte und zwar deshalb, damit das hervorquellende Blut nicht gleich anfangs den ganzen Ueberblick verhindere. Bei diesen Schnitten ist noch zu berücksichtigen, dass sie scharf und schnell gemacht werden, tief bis zur sehnigen Bedeckung der Stirnknochen eindringen und in ihren Winkeln sich kreuzen müssen, damit diese jedenfalls keine Schwierigkeit beim Lostrennen des Lappens in den Weg stellen und eine Wiederholung der Incisionen nöthig machen. Der Operateur entfernt nun das Leder- oder Heftpflaster-Modell von der Stirn und führt den einen der seitlichen Schnitte, gleichviel welchen, gewöhnlich den rechten (heraldisch) gerade über die Nasenwurzel bis zur Mitte des Defects, den andern etwas schräg zum linken, innern Augenwinkel, indem er alle Weichtheile bis auf den Knochen zerschneidet. (Tab. VII. Fig. 1.) Durch diese beiden Verlängerungen der Seiten-in isionen des Lappens zeichnet sich namentlich die Dieffenbach'sche Methode ganz besonders aus und gewährt die unbestreitbarsten Vorzüge vor allen andern, wie solches gleich näher sich ergeben wird. Der Lappen mit seinem Fett und Zellgewebe wird nun von der Galea mit flachen Messerzügen schnell abgetrennt und über das Gesicht herübergeschlagen, wo er nun schlaff und bleich herabhängt. Die Blutung an seiner untern Fläche wird durch Abspülen mit kaltem Wasser gestillt, ebenso das aus der Stirnwunde hervorquellende Blut, welche man schliesst und zwar am besten mit Knopfnähten auf die in Fig. 2. Tab. VII. abgebildete Weise, nämlich so, dass die neben einander liegenden Schenkel eines jeden Winkels der Stirn-Wunde, soweit es sich ohne bedeutende Zerrung thun lässt, einander genähert und dann geheftet werden. So bleibt nur eine kleine Wunde auf der Mitte der Stirn zurück, welche mit geordneter Charpie bedeckt, Fig 3. und mit breiten Heftpflasterstreifen noch zusammengezogen wird, Fig. 4. Tab. VII.

§. 64. Der Lappen, welcher während dieser Behandlung der Stirnwunde vom Operateur unbeachtet, kalt, blass und zusammengezogen über das Gesicht herabgehangen hat, fängt nunmehr gewöhnlich an, sich wieder zu röthen und auch ein wenig aufzuschwellen, und jetzt ist der beste Zeitpunkt zu seiner Anheftung eingetreten. Der Operateur macht daher nun die Seitentheile der Nase oder ihre Reste blutig und zwar schneidet er zu diesem Behufe nicht Furchen in die Gesichtshaut, wie v. Gräfe, sondern er trennt nach Verwundung der Hauträndер die Weichgebilde in der ganzen Umgebung der Nase bis zur Breite eines Zolles von den Knochen los, ohne jedoch irgend etwas von den etwa noch vorhandenen Ueberbleibseln der alten Nase hinwegzunehmen, vielmehr alles noch Vorhandene zur Bildung der neuen Nase mit benutzend [1]). Behufs der Anlegung des Septum's führt er einen mit seiner Concavität etwas nach unten zu gekrümmten Schnitt durch die ganze Dicke der Oberlippe bis auf das Zahnfleisch und trennt dann dieselbe ebenfalls vom Knochen los; wobei es sich von selbst versteht, dass zwischen den Seitenincisionen für die Flügel der Nase und der Querincision für das Septum die Gesichtshaut auf wenigstens einen halben Zoll Breite ganz unverwundet zur Anlegung der Nasenlöcher bleiben muss. Tab. XV. Fig. 5. zeigt in der roth illuminirten Linie *b-a-c* die Verwundung des Nasenstumpfes, in der Linie *h-i* den Schnitt durch die Oberlippe zur Aufnahme des Septum's. Die Linien *k-a* und *l-m* deuten die Schnitte an, welche die Stelle des Stirnhautlappens einschliessen, die das neue Organ ernähren soll und welche die Umdrehung erleidet (vgl. Tab. VII. Fig. 1.). Die punktirten Linien *e-d*, *g-f*, *h-n* und *i-o* aber bezeichnen die Stellen, bis wie weit die Weichtheile von den darunter liegenden Knochen zu trennen sind. Dies geschieht deshalb, weil dadurch einestheils das Heften ausserordentlich erleichtert wird, anderntheils

1) Wie wenig Dieffenbach gesonnen sei, Ueberreste der alten Nase, wie v. Gräfe, wegzunehmen, um der neuen Platz zu machen, geht daraus hervor, dass er sogar über solche Nasen, welche vom herpes exedens abgenagt sind und nur noch als unscheinbare Erhabenheiten im Gesicht existiren, einen Stirnhautlappen ausspannt und so die Ruinen der natürlichen zum Fundamente der künstlichen Nase benutzt. Tab. XV. Fig. 4.

aber auch die Wundränder des Nasenstumpfes und Lappens sich dadurch inniger und zwar in einer Ebene berühren, was die Heilung und das Zusammenwachsen bedeutend erleichtert. Von dem Nasenstumpfe darf aber desshalb durchaus nichts, als was zum Blutigmachen nur eben nöthig ist, weggenommen werden, weil jedes Stückchen Haut benutzt werden kann und die Abtragung desselben eine unverzeihliche Verschwendung sein würde; denn weder die Symmetrie der neuen Nase wird dadurch gestört, indem in Folge der Verheilung sich die Nase auf allen Theilen gleichmässig formt, noch entsteht dadurch die Unmöglichkeit, bei der später vorzunehmenden Umformung der Nase nachträglich noch das, was etwa überflüssig sein sollte, abzutragen; vielmehr ist Ueberfluss an Material, mit welchem man eine Fortbildung unternehmen kann, stets als ein seltener und sehr erwünschter Vortheil zu betrachten, und der Operateur wird nie Ursache haben, darüber unzufrieden zu sein.

§. 65. Hat der Operateur sich nun überzeugt, dass der Lappen auf der Nasenwurzel ohne alle Zerrung umzudrehen ist, dass er dabei auch bequem mit seinem Septum bis zur Oberlippe reicht, dass ferner die Wundränder und Umgebungen des Stumpfes gehörig gelöst sind und sich passend an den Lappen anlegen; so unternimmt er die Heftung, und zwar zuerst des Septum's mittelst dreier Knopfnähte oder der untersten Punkte der Nasenflügel mittelst umschlungener Nähte, wobei der Lappen so weit als möglich herabgezogen wird. Mit diesem Herabziehen und Drängen nach unten fährt man beim Nähen so lange fort, als sich nur irgend Stoff dazu vorfindet, indem auf diese Weise (wie schon erwähnt) dem Heraufkriechen des Lappens während und nach der Heilung am besten entgegengearbeitet wird und das Schwierigste bei der Bildung einer neuen Nase, eine hervorragende Spitze zu gewinnen, noch am besten erzielt werden kann. Es wird zu dem Ende also immer die Distanz von einer Linie Länge der Gesichtswunde mit ungefähr anderthalb Linien Länge des Lappens zu vereinigen sein, für welches Verfahren sich Dieffenbach sehr treffend eines von den Schneidern entlehnten Ausdrucks bedient, und diese Art zu nähen „Verhalten nähen" nennt. Dem Bedürfniss entsprechend lässt man bei der Heftung auch Knopfnähte mit umschlungenen Nähten wechseln, legt aber deren an allen Stellen an, wo solche sich nur irgend anbringen lassen, indem nicht leicht zu viel Nadeln angelegt werden können.

§. 66. In Beziehung auf die nun schon beschriebenen Acte der Operation komme ich jetzt auf das oben erwähnte Verfahren Dieffenbach's, die Schnitte des Lappens bis zum Defect und bis in den einen Augenwinkel fortzusetzen, zurück, indem schon bei der Anheftung die ausserordentlichen Vortheile, welche diese seine eigenthümliche Methode im Gefolge hat, wahrzunehmen sind. Während nämlich bei der alten Indischen Methode, so wie bei der von v. Gräfe und anderer die Umdrehung des Lappens behufs der Heftung grosse Schwierigkeiten verursacht, während dabei Druck, Quetschung, Zerrung und dadurch erzeugte mangelhafte Ernährung und andere Uebel unvermeidlich sind, lässt sich nach dem Dieffenbach'schen Verfahren der Lappen völlig frei handhaben, mit der grössten Leichtigkeit umdrehen und annähen; die Blutcirculation, eins der wichtigsten Erfordernisse, geht ungehindert von Statten und alle jene Gefahr drohenden Uebelstände anderer Methoden werden dadurch auf das Vollständigste vermieden. Ein nicht minder beachtungswerther Vortheil, der mittelst des Dieffenbach'schen Verfahrens erreicht wird, besteht darin, dass sich der so getrennte Stiel nun selbst auf der Nasenwurzel in die durch ihn gebildete Wundspalte nach einiger Trennung der seitlichen Weichgebilde gleich einpflanzen lässt. Bei den anderen Verfahrungsarten, wo eine wirkliche Brücke gebildet wird, unter deren blutenden und eiternden Zellgewebeseite die atmosphärische Luft durchstreicht, muss natürlich dadurch die Ernährung sehr beeinträchtigt werden; hier aber bleibt der verpflanzte Lappen mit allen seinen Theilen in einer organischen Verbindung und ist überall in den Stand gesetzt, sobald nur erst die geringste Vereinigung erfolgt ist, für seine Existenz auf ganz naturgemässe Weise zu sorgen. Es wird ferner hierdurch das sogenannte Durch- und Abschneiden der Brücke, welche von andern Chirurgen immer mit ängstlicher Scheu unternommen wurde, indem nach derselben der überpflanzte Lappen einzig und allein auf seinen neuen Boden angewiesen ist, zur Fabel gemacht; und wenn Dieffenbach auch die kleine Wulst, welche sich nach seiner Methode im innern Augenwinkel bildet, nach einiger Zeit durch zwei halbmondförmige Schnitte ausschneidet, so bleibt doch immer noch so viel vom ernährenden Stiel übrig, dass er sich nicht allein auf den neuen Boden für die fernere Erhaltung des überpflanzten Organs zu verlassen braucht. Es sind demnach die Vortheile, welche wir durch die Befolgung dieser Methode erlangen, so ausserordentlich, dass wenn v. Gräfe seine Modificationen der Tagliacozzischen Operationsweise „die Deutsche Methode" nannte, das Dieffenbach'sche Verfahren mit weit grösserm Rechte „eine Europäische" genannt zu werden verdiente; auch wurden in neuerer Zeit die meisten der gelungensten Nasen nach dieser Methode gebildet und die Mehrzahl der Rhinoplasten hat sie als die vorzüglichste anerkannt.

Blandin [1]) nennt zwar Lisfranc und Lallemand als Erfinder derselben, doch wohl mit keinem grössern Rechte, als neulich ein französisches Journal die Buchdruckerkunst eine französische Erfindung und Johann Guttenberg „*un enfant de France*" nannte [2]). Zugleich will Blandin (pag. 177.) nicht diesen Stiel oder

1) Blandin, Autoplastie, pag. 127.

2) Bekanntlich erfand Guttenberg 1436 zu Strassburg, damals eine freie Reichstadt und zu Deutschland gehörig, die Buchdruckerkunst; erst 1681 musste sich Strassburg der französischen Oberhoheit unterwerfen und wurde an Frankreich durch den Frieden von Ryswick 1697 auf immer abgetreten.

diese Brücke gleich bei der Operation einheilen, sondern ganz unbegreiflicher Weise erst, nachdem die Nase schon angewachsen, in eine zu diesem Zwecke eigens gebildete Wunde. Es lässt sich wirklich auch bei dem angestrengtesten Nachsinnen für dieses Verfahren kein ausreichender Grund auffinden.

§. 67. Eine andere Frage ist hier noch zu beantworten: was am zweckmässigsten sei, die Verwundung des Nasenstumpfes und des Gesichts, oder die Ausschneidung des Stirnhautlappens zuerst vorzunehmen? Beide Verfahrungsarten haben Gründe für sich; für die erstere spricht besonders der Umstand, dass das Gesicht noch nicht durch Blut beschmutzt ist, dem Operateur mithin eine freie und ungetrübte Uebersicht über sein Terrain verbleibt; für die zweite dagegen, dass einestheils der Operateur dabei in einem Zuge die Seitenschnitte des Stirnlappens zu den Verwundungen des Nasenstumpfes fortzuführen im Stande ist, anderntheils, dass der losgetrennte Lappen während der Gesichtsincisionen und des Verbandes der Stirnwunde Zeit gewinnt, auszubluten und so zur Anheftung geeigneter wird, endlich aber auch, dass der Kranke bei der Excision des Stirnlappens noch bei frischen Kräften ist und also den heftigsten Schmerz der ganzen Operation leichter ertragen kann, als wenn er schon durch vorhergegangene kleinere Verwundungen erschöpft ist. Es scheint daher rathsam, sich immer für das letztere Verfahren zu entscheiden.

§. 68. Ich kehre jetzt zur Beschreibung der Operation zurück. Ist der Lappen nun an allen Punkten auf's Genaueste befestigt, so wird das ganze Gesicht mit kaltem Wasser und einem Badeschwamm abgespült und vom Blute gereinigt, worauf man die Nähte noch durch horizontal gelegte Heftpflasterstreifen unterstützt, mittelst deren die Seitentheile des Gesichts zur Mitte hingezogen werden, während andere perpendiculär neben die Nase gelegte Heftpflaster das Gesicht fixiren. Plumaceaux oder Charpie unter den Lappen zu bringen ist nicht gut, weil dadurch die Wundsecretion gehemmt, auch zur Entzündung Anlass gegeben wird und bei entstehender Blutung von innen das Blut keinen Ausweg findet. Eben so wenig ist es dienlich, Röhrchen von Federposen, Kautschuck u. dgl. mit Charpie umwickelt in die Nasenlöcher zu stecken, indem der Kranke mittelst derselben doch nicht Luft zu holen vermag, weil sie bald genug durch geronnenes Blut und Wundsecret verstopft werden und ausserdem nur als fremde Körper durch Reizung schaden. Dagegen ist es zweckmässig und sogar nöthig, wenn anders nicht zu starke Anschwellung, Entzündung und heftiger Schmerz es verbieten, durch die Nasenlöcher einen langen und schmalen Heftpflasterstreifen zu ziehen, solchen über dem Septum zu kreuzen und die Enden auf der Backe zu beiden Seiten festzukleben. Der Zweck davon ist, das Septum in seiner Mitte der Länge nach zusammenzubiegen, so dass es gleich in den ersten Tagen an seiner innern Wundfläche zusammenheilt und so der Gestalt eines wirklichen Septum's sich nähert.

Bildung des Lappens aus den Seitentheilen der Stirn.

§. 69. Wenn die Beschaffenheit der Stirnhaut und die Bildung der ganzen Stirn oder andere Umstände es verbieten, aus der Mitte derselben einen Lappen auszuschneiden, die Armhaut aber auch nicht zur Transplantation geeignet ist, oder der Kranke dies verweigert; so weicht Dieffenbach von der eben beschriebenen Operationsmethode in Bezug auf die Bildung des Lappens ab und bringt nach Befinden der Umstände drei Modificationen seines gewöhnlichen Verfahrens in Anwendung.

Es giebt Leute, bei denen der zerstörende Krankheitsprocess sich nicht allein auf die Nase beschränkt, sondern auch die Stirnbeine und deren bedeckende Haut mit ergriffen hat, so dass entweder die Mitte und die eine oder die andere Seite der Stirnhaut durch *Caries*, Geschwüre, Ausschläge mit Narben bedeckt, mit dem Knochen verwachsen, schwielig, degenerirt und für Transplantation ganz unbrauchbar ist. In dem Falle, dass nun dies die Mitte der Stirn betrifft [1]), die Seitentheile aber noch gesund sind, so kann man die Nase aus zwei Hälften herstellen, deren eine das Septum besitzt, indem man das getheilte Muster in schräger Richtung auf die Seitentheile der Stirn legt, die beiden inneren nach der Mitte der Stirn hinsehenden Schnitte in einen perpendikulären Schnitt bis zum Defecte vereinigt, die äusseren dagegen zu den inneren Augenwinkeln hin laufen lässt (Tab. XV. Fig. 2.). Nach der Lostrennung dieser beiden Lappen dreht man sie halb um ihre Axe nach innen, heftet sie am besten mit Knopfnähten an einander und näht sie dann an den verwundeten Stumpf fest.

§. 70. Ist aber die Mitte und die eine Seite der Stirnhaut auf die oben beschriebene Weise zur Transplantation untauglich geworden, so legt man das Nasenmodell schräg horizontal auf die gesunde Seite, führt den äussern untern Schnitt immer zum Rücken der Nase, den innern obern aber zum innern Augenwinkel der andern Seite und dreht dann den Lappen, ist er von der linken Seite links, ist er von der rechten Seite genommen, rechts halb um seine Axe herum. Das Resultat dieser Verwundung ist zwar eine sehr breite Narbe, indem wegen der Oertlichkeit eine Zusammenziehung der Wunde schwerer stattfinden kann, als bei der Verwundung in der Mitte der Stirn und in perpendikulärer Richtung; jedoch ist die Furcht, dass bei der Narbenbildung durch Verkürzung der Haut ein *Ectropium* der betreffenden Seite entstehen und durch unvermeidliche Verwundung des *Nervus supraorbitalis* das Sehvermögen gefährdet werden könne, wie die Erfahrung zeigt [v. Ammon, Zeis [2])], ungegründet.

---

1) Dieselbe Operationsweise findet statt, wenn schon einmal aus der Mitte der Stirnhaut eine Nase gebildet worden war, dieselbe aber durch Eiterung, Brand oder Fäulniss zerstört wurde. Siehe die Abbildung Tab. XV. Fig. 2., welche das Porträt eines polnischen Juden darstellt, dem erfolglos ein Lappen aus der Stirn, wovon man noch die Narbe bemerkt, transplantirt wurde.

2) Zeis, Handbuch der plastischen Chirurgie. p. 209. §. 177.

Bildung des Lappens aus dem behaarten Theile des Kopfes.

§. 71. Ist endlich die Stirn zu klein, um aus ihr eine ganze Nase bilden zu können, so findet Dieffenbach hierin eine Indication, den Lappen aus dem behaarten Theile des Kopfes zu nehmen. Er vermuthete dabei, dass die auf einer niederen Vitalitätsstufe stehende Scheitelhaut ihre Haare bald abwerfen würde (vergl. §. 6.), sobald sie durch Verbindung und Verpflanzung auf eine höher belebte Stelle auch in eine wahre Verwandtschaft mit derselben eingegangen sei und die Eigenschaften des neuen Bodens angenommen habe. Seine Voraussetzung bewährte sich durch die Erfahrung, denn die auf diese Weise gebildeten Nasen konnten bald durch Ausraufen von ihrem nachspriessenden Haarwuchs völlig befreit werden.

Wenn wir dagegen bemerken, dass die aus der Armhaut transplantirten Nasen sich bald mit einem reichlichen Haarwuchse bedecken, so sucht Zeis [1]) den Grund dieser Erscheinung wohl nicht mit Unrecht darin, dass die Haarwurzeln der Kopfhaut tiefer als die der Armhaut liegen, diese werden daher beim Verpflanzen nicht entblösst und können noch gehörig ernährt werden, jene müssen aber aus Mangel dieser Bedingung nothwendig bald absterben. Die Form des Lappens und die übrigen Einzelnheiten der Operation leiden keine Veränderung, nur überlässt man die Ernährung einem zollbreiten Hautstreifen, der die Stirn entlang läuft.

Wenn nun auch die Dicke und Derbheit der Kopfhaut sich vor allen andern zur Bildung einer ganzen Nase eignet, und dabei ausserdem durch diese Methode eine breite, entstellende Stirnnarbe vermieden wird; so ist doch erfahrungsgemäss die Entblössung des Schädels in einem so weiten Umfange ein zu gefährliches Unternehmen, als dass diese Methode eine allgemeine werden sollte. Auch Dieffenbach hat sie nur früher einige Male ausgeübt, einmal mit tödtlichem Erfolge [2]).

Von den verschiedenen Gestalten der Stirnhautlappen.

§. 72. Es bleibt mir jetzt hier noch zu bemerken übrig, dass nicht alle Chirurgen dem Stirnhautlappen dieselbe Gestalt wie Dieffenbach geben.

Wir haben schon gesehen, dass die Indier einen einfach dreieckigen Lappen ohne Septum, Tab. VI. Fig. 1., v. Gräfe aber einen überall gleichmässig ausgeschweiften, Tab. I. Fig. 3., ausschneidet. Delpech erwählte eine Gänsefuss ähnliche Form, Tab. VI. Fig. 2. Er benutzte die beiden seitlichen Verlängerungen zu den Nasenflügeln, die mittlere zum Septum, nachdem er die Stücke *a-d*, *b-e* und *c-f* als überflüssig weggeschnitten hatte. Er liess aber den Lappen deswegen in drei Spitzen auslaufen, damit er die Stirnwunde besser durch Nähte vereinigen könnte; allein die Substanzverschwendung, welche damit verbunden ist, ist zu bedeutend, als dass diese Lappenbildung, bei dem grossen Werthe, den wir auf jedes Hautstreifchen legen müssen, uns zur Nachahmung auffordern sollte. Ein ähnlicher Vorwurf trifft das Muster, dessen sich v. Ammon und Zeis bedienen, Tab. VI. Fig. 3. [1]), welche den obern Querschnitt für das Septum nicht gerade, sondern aus demselben Grunde wie Delpech, spitz zulaufen lassen und diese Spitze *abc* Fig. 3. Tab. VI. dann vor der Anheftung wegnehmen.

Bei sehr dünner Haut, sonst aber breiter und hoher Stirn, schneidet Dieffenbach den Lappen nicht wie einen Pique-As, sondern in birnförmiger Gestalt aus, Fig. 5. Tab. VI. Er spaltet dann denselben zweimal in der Richtung von *a* nach *b* und *c* nach *d*, schlägt die so getrennten Seitentheile nach innen um und befestigt die beiden Wundflächen des Lappens auf jeder Seite mit einem durchgezogenen Faden und zwei Stichen aneinander, so dass der Lappen die Gestalt von Fig. 6. Tab. VI. annimmt; er wird dann wie gewöhnlich an den Ort seiner Bestimmung angeheftet. Dieffenbach erreicht hierdurch einen doppelten Vortheil; einmal wird die Haut durch diese Verdoppelung dicker und also die Nasenspitze grösser und prominirender, und zweitens wird durch die auf diese Weise herbeigeführte natürliche Ausfütterung der Nasenlöcher mit Epidermis die Verwachsung derselben ganzlich verhindert.

§. 73. Was die Nachbehandlung anbetrifft, so ist in dem allgemeinen Theile „über die Nachbehandlung transplantirter Lappen" §. 25. bereits das Erforderliche angegeben worden, dieselbe findet auch hier ihre Anwendung: Kälte, Hunger, Ausleerungen und Ruhe gelten uns als unerlässliche Bedingungen für das Gelingen der Operation; bei starker Entzündung sind aber hier besonders allgemeine und örtliche Blutentziehungen, 6—12 Blutegel und zwar wiederholt, ganz an ihrer Stelle, Verbände mit Salben dürfen nur sparsam und mit Vorsicht in Anwendung gebracht werden, weil die Haut der meisten Menschen dergleichen gar nicht verträgt.

Gelingt nun ohne alle störende Ereignisse die Anheilung der Nase und sind am dritten oder vierten Tage, oder auch wohl noch später, die Nähte herausgenommen; so bedeckt man die Stellen, wo dieselben lagen, mit feinen Plumaceaux, spritzt die Nasenlöcher mit Bleiwasser aus, befreit das ganze Gesicht von anklebendem Schmutze und Blute, und bringt in die Nase dünn mit Rosensalbe bestrichene Bourdonnets, ersetzt auch die Nähte durch Heftpflaster, welche stark angezogen werden müssen. Das Allgemeinbefinden des Kranken und das Aussehen des Lappens geben jetzt den Massstab für die weitere Behandlung und die Diät; gewöhnlich ist es jetzt am besten, Umschläge mit verschlagenem Bleiwasser anzuwenden, auch wohl eine

1) Zeis, lo. c. p. 154.

2) Dieffenbach, Chirurgische Erfahrungen. II. Abtheil. p. 82.

1) Zeis, lo. c. p. 267.

etwas reichlichere Nahrung zu erlauben. Auf diese Weise wechselt man den Verband 3 oder 4 Tage hindurch täglich, erneuert dagegen die Bourdonnets in der Nase des Tages zweimal, nachdem jedesmal vorher die Nasenlöcher tüchtig mit Bleiwasser ausgespritzt worden sind. Die Stirnwunde wird übrigens wie jede Wunde, welche durch Eiterung heilen soll und muss, behandelt, zugleich aber auch bei jedem Verbande so enge als möglich mit Heftpflaster zusammengezogen. Das Betupfen mit Höllenstein bei zu lebhaften Granulationen in derselben muss man jedoch, so viel es angeht, vermeiden, weil die Narbe dadurch hart wird und ein schlechtes Aussehen annimmt. Nach Verlauf einer Woche, wenn die entzündliche Reizung in der neuen Nase immer mehr zu schwinden anfängt, wird der Verband und das Ausspritzen der Nase mehrere Male täglich besorgt und durch Heftpflasterstreifen, welche an den Seiten der Nase festgeklebt werden, dann über den Rücken derselben und über das Septum fortgezogen werden, sucht man jetzt bei beginnender Granulation im Innern das Anlegen und Anheilen einzelner Nasenparthien zu begünstigen und so für die künftige Gestalt der Nase zu sorgen.

§. 74. Jetzt bringt man nun auch Röhren in die Nasenlöcher und zwar im Anfange Stückchen eines elastischen Catheters, welche mit Charpie umwickelt und mit Rosen- oder Zinksalbe bestrichen werden, nachher Blei- oder Silberröhrchen. Dieselben müssen den grössten Theil des Tages und auch während der Nacht liegen bleiben, und nur dann herausgenommen werden, wenn die Nase gereinigt und ausgespritzt werden soll, oder dieselben dem Kranken durch zu starken Druck für den Augenblick allzulästig werden. Liegt als Object der Behandlung eine ganze neue Nase vor, ohne dass noch erhaltene Seitentheile und Rudimente der Flügel bei der Ergänzung hätten benutzt werden können, so ist das Offenhalten der Nasenlöcher mit grossen Schwierigkeiten verknüpft. Es stossen in diesem Falle nämlich zwei freie Wundränder vom Septum und von den Nasenflügeln in einen Winkel zusammen; ausserdem bildet das Innere der künstlichen Nase kein inwendig ausgeheiltes und überhäutetes Gewölbe, wie bei einer natürlichen, die innen auf- und anschiessenden Granulationen, welche nach und nach sich vereinigen und zusammenwachsen, verwandeln das neue Gebilde in eine solide Masse, in eine grosse Narbe, welche nur äusserlich die Gestalt einer wahren Nase trägt; zuletzt wachsen die Granulationen aus den Nasenlöchern heraus, vereinigen sich hier mit den Wundrändern und verschliessen solchergestalt bald die ganze Nase. Dass es unter diesen Umständen sehr schwierig sei, die Nasenlöcher auch nur theilweise offen zu erhalten, leuchtet von selbst ein. Excisionen der wuchernden Fleischmassen mit dem Messer, Aetzen mit *Lapis infernalis* und das unausgesetzte Tragen der oben erwähnten Röhrchen sind fast die einzigen dagegen anzuwendenden Mittel; aber auch diese reichen nicht immer aus und man muss dann auf operativem Wege der Verschliessung der Nasenlöcher abzuhelfen suchen und zwar dadurch, dass man nach gehöriger Oeffnung der Nasenlöcher und Ausschneidung der üppigen, vorzüglich in den Winkeln hervorspriessenden Granulationen kleine zungenförmige Hautlappen aus dem Nasenrücken, der Wange oder Oberlippe in den betreffenden Winkel der Nasenlöcher hineintransplantirt und dort mit einigen Nähten befestigt. Ist durch diese Ueberpflanzung einmal der Winkel, von dem immer das Zusammenwachsen ausgeht, verheilt, so lassen sich die übrigen Granulationen leicht tilgen und die Nasenlöcher bleiben offen.

§. 75. In der dritten bis vierten Woche pflegt die Eiterung im Innern der Nase gewöhnlich beendet zu sein, (nur selten dauert sie länger, besonders bei scrophulösen Subjecten, wo sie denn wohl noch nach Monaten fortdauert) und um diese Zeit beginnt nun die Nase auch sich ihrer äussern Gestalt nach zu formiren. Die Geschwulst und Röthe fangen an zu verschwinden, die Schnitt- und Stichnarben werden blässer, weicher und undeutlicher, die Wundränder am Septum und an den Nasenflügeln haben sich nach innen umgekrempt; ebenso hat sich unterdessen auch die Stirnwunde geschlossen und mit einer dünnen, röthlichen Narbe bedeckt und es fängt nunmehr die Fortbildung und Ausbesserung des Kunstprodukts von Seiten des Operateurs an. Was nun zuerst die Compressionsplatten, Schrauben, Bügel, Federn u. s. w. betrifft, welche durch Druck der Nase eine bessere Gestalt geben sollen, so kann von ihnen nur bemerkt werden, dass alle, welcher Beschaffenheit sie auch sein und welchen Namen sie führen mögen, ganz ohne Nutzen sind. Tagliacozzi hat ein Nasentectorium, Tab. III. Fig. 8., angegeben, dessen Anwendung jedoch weder durch Theorie noch Praxis gerechtfertigt wird. Ist diese Kapsel eng anschliessend, so vermag sie nur etwas wegzudrücken, ist sie aber grösser, als die neue Nase, so setzt dies offenbar eine etwas zu starke Anforderung an dieselbe voraus, die Anforderung nämlich, in die Kapsel hineinzuwachsen. v. Gräfe hat sehr zusammengesetzte Compressorien erfunden, welche oben §. 54. beschrieben und Tab. V. Fig. 1. 5. abgebildet sind; allein auch von ihnen gilt das oben Gesagte: stets wird ihre Wirkung eine vorübergehende sein. Zwar ist die Haut weich und biegsam und lässt sich daher zusammendrücken und beliebig formen, allein sie ist auch elastisch und sobald der Druck aufhört, kehrt die alte Missgestalt wieder. Es ist dies keine theoretische Idee, sondern ein Ergebniss der Erfahrung. Jeder glaubt, es werde ihm gelingen, durch zweckmässig angewendeten Druck eine neugebildete Nase zu verschönern, er ersinnt zu dem Ende Maschinen und Apparate, er drückt, schraubt und zieht, und wenn er damit aufhört, ist er so klug wie die andern und hat nur die Erfahrung gemacht, dass seine Mühe vergeblich gewesen und dass die Haut wirklich elastisch sei und bleibe, und folglich immer ihre frühere Form wieder annehme. Das Einzige, was durch die Anwendung solcher Apparate erzielt werden kann, was aber wohl selten der Wunsch des Operateurs sein wird, ist Verminderung der Masse bei fortge-

setztem Druck durch Erregung der Resorption, eine längst bekannte Erfahrungssache.

§. 76. Das Verfahren, dessen Dieffenbach sich zur Formverbesserung bedient und welches in der That auch wohl das einzige ist, von dem in dieser Hinsicht etwas zu erwarten steht, (wenn wir nicht der Exstirpation mit dem Messer den Vorzug geben wollen) hat ganz besonders die Erhebung des Nasenrückens und ein möglichstes Hervordrängen der Nasenspitze zum Zweck. Zu diesem Ende bedient er sich kleiner Scheibchen von Blei, Leder oder Korkholz, legt eins derselben an die Seite der Nase, durchsticht es mit einer grossen Insektennadel, führt diese durch die Nase quer durch und schiebt über die an der andern Seite hervorragende Spitze ein gleiches Plättchen, worauf er die Nadel, so weit als es möglich ist, hindurchzieht und dann deren Spitze mittelst einer Kornzange krumm biegt. Auf diese Weise wird das Plättchen der einen Seite durch den Kopf, auf der andern Seite durch die umgebogene Spitze der Nadel festgehalten, es bildet sich ein wunder Kanal durch die Nase, der nach Herausziehen der Nadel durch eine sich verkürzende, die Seitentheile der Nase gegen einander ziehende und dadurch den Rücken etwas hervordrängende Narbe heilt. In gleicher Weise werden nun mehrere Nadeln zu verschiedenen Zeiten nach und nach durch die Nase gestochen und es entsteht so durch die Narbenstränge im Innern der Nase gewissermassen eine Art tragenden Gerüsts, wie das Dach eines Hauses in sich selbst durch die Balken eines Hängewerks zusammengehalten wird. Auf Tab. X. Fig. 5. ist das Verfahren bildlich dargestellt. *aa* bedeuten die Lederplättchen, *bb* die Nadelknöpfe, *cc* die umgebogenen Nadelspitzen, die roth illuminirten Linien aber die Stichkanäle.

§. 77. Wenn man die Ueberzeugung gewonnen hat, dass die neue Nase vollkommen angeheilt und der Mutterboden zur Ernährung des Lappens nicht mehr erforderlich sei, so ist es Zeit, die Ausschneidung der Wulst in der Gegend des innern Augenwinkels zu vollziehen und zwar in der Art, dass man dieselbe mit zwei halbmondförmigen, e nach Bedürfniss grösseren oder kleineren Schnitten umzieht, das Ueberflüssige in Form eines Keils, dessen Basis zur Peripherie, dessen Schärfe aber zur Mittellinie des Körpers hinsieht, exstirpirt und die Wundränder mittelst der umschlungenen Naht schliesst. Tab. VIII. Fig. 5. ist in der rothen Linie der Schnitt zu sehen, welcher zu beiden Seiten halbmondförmig die Wulst umkreist; hier erstrecken sich die Schnitte von der Nasenwurzel bis zur Spitze, unter andern Umständen würden sie kaum ein Drittheil so lang sein. Den Grund wolle man in dem Kapitel über die Ergänzung des Nasenrückens §. 84. nachsehen. Den Zeitpunkt zur Ausschneidung des Wulstes (Stieles oder Brücke) schiebe man übrigens so lange als möglich hinaus, setze auch niemals früher, als in der vierten Woche das Messer zum Behuf irgend einer Verbesserung an; denn eitert die Nase noch an ihrer innern Fläche und wird gleichwohl schon von ihrem ernährenden Stiele völlig getrennt, so kann Absterben leicht die Folge einer solchen Uebereilung sein. Aber selbst abgesehen davon, so formt und modelt sich das neue Organ in der ersten Zeit seines Bestehens noch auf eigenthümliche Weise von selbst und erst späterhin lässt sich die Masse des zu Exstirpirenden genauer und besser bestimmen. So sucht man nun Hervorragungen und Unebenheiten durch elliptische oder keilförmige Excisionen mit dem Messer fortzuschaffen; für alle mögliche Fälle lassen sich jedoch keine genauen Verhaltungsregeln geben, jeder Fall ist ein Fall *sui generis* und erfordert somit auch ein eigenthümliches Verfahren. Der Operateur muss seinen Boden kennen, muss wissen, wie sich die Narbe gestalten wird und das Talent haben, sich seine individuellen Methoden den Indicationen gemäss selbst zu erfinden. Im Allgemeinen ist jedoch zu beachten, dass man die Schnitte immer in der Längenaxe der Nase anlege und mit nach aussen gerichteten Convexitäten, denn durch das Zusammenziehen und Heften der bogenförmigen Wundlippen in eine gerade Linie wird der betreffende Theil jedesmal etwas verlängert; will man aber das Gegentheil bewirken, so sind die Schnitte in der Queraxe der Nase zu dirigiren. Derartige kleine Operationen, welche man nicht scheuen darf, sie vielmehr so lange wiederholen muss, bis das Kunstproduct die bestmöglichste Gestalt angenommen hat, zeigen fast immer, wenn dem dabei angewendeten Verfahren nur ein richtiges Princip zum Grunde lag, einen überraschenden Erfolg, vorzüglich durch das Gelingen der *prima intentio*, als wozu in transplantirten Theilen gewöhnlich die grösste Neigung vorhanden ist.

§. 78. Obgleich französische Chirurgen diese nachträglichen und wiederholten Formverbesserungen verwerfen und die Behauptung aufstellen, dass der Kranke, durch die erste schmerzhafte Operation entkräftet und zurückgeschreckt, sich schwerlich zu ferneren Proceduren entschliessen möchte, so ist doch dies wenigstens bei uns in Deutschland, wo der Kranke meistentheils Beharrlichkeit und Geduld genug besitzt und der Operateur seinen Zweck mit Gründlichkeit und Ausdauer verfolgt, seltener der Fall [1]).

---

1) Labat macht uns wider Willen dieses Compliment, wenn er sagt: „Il faut convenir que si dans cette circonstance l'opérateur (Dieffenbach) a fait preuve d'une sagacité remarquable, d'une ressource et d'une habilité opératoires et inépuisables, l'opéré a donné aussi l'exemple d'une patience et d'une résignation admirables. Avec un individu de la sorte je comprends parfaitement ce que Dieffenbach a voulu dire dans maintes opérations rhinoplastiques: Le moment des corrections était venu, mais à moins que d'avoir à travailler sur une constitution germaine, ou sur le corps d'un Moscovite, de l'espèce de ceux qu'il faut écorcher de la tête aux pieds pour les faire crier, il serait impossible de trouver un second individu qui voulût se laisser tailler à merci, comme celui dont nous venons de rapporter l'observation." (De la Rhinoplastie, pag. 212.) — Die Wahrheit zu gestehen, sind die meisten Kranken bei der ersten Operation muthiger, als bei den nachfolgenden; indessen lässt sich leicht jeder durch Hoffnung zu einer neuen bewegen, ja ich habe sogar viele gesehen, denen eine vierte und fünfte Operation so nothwendig und dabei so unbedeutend schien, dass sie selbst zu derselben aufforderten und sie mit demselben Gleichmuth ertrugen, als wenn es sich hier nicht um das Ab- und Ausschneiden von Haut, sondern von Haaren handelte. Labat hat also Unrecht, wenn er sagt: „Il est bien rare qu'on puisse le décider à se faire taillader de nouveau: loin de familiariser avec le bistouri, comme le suppose Dieffen-

Ein Kranker, der die Leiden kennen gelernt hat, welche der Verlust der Nase mit sich bringt, der sich zur Beseitigung seines Elends das halbe Gesicht demasquiren liess und die langwierigen Unbequemlichkeiten während der Heilung ertragen hat, wird sich leicht auch zu einer zweiten, dritten und vierten Operation entschliessen, die eine bohnengrosse Wunde macht und wird keinen Anstand nehmen, ein paar Nähte im Gesicht zu tragen, mit welchen er im Zimmer umhergehen kann, wenn ihm nur die gegründete Hoffnung einer Verbesserung seiner Missgestalt gegeben wird.

§. 79. Wenn das Product der plastischen Chirurgie nun endlich dahin gekommen ist, dass es keiner Ausbesserungen mit dem Messer mehr bedarf und den höchst möglichen Grad der Vollkommenheit, den eine künstliche Nase überhaupt zu erreichen im Stande ist, erreicht hat; so kann man immerhin alle die Dinge, welche v. Gräfe empfiehlt, in Anwendung bringen, als da sind: Waschungen mit spirituöser Flüssigkeit, Bedecken mit aromatischer Baumwolle, Einreibungen mit milden und fetten Oelen, Vermeiden einer kalten Winterluft und Aussetzen der warmen und belebenden Sonnenstrahlen, ohne dieselben jedoch mit einem Brennglase aufzufangen.

§. 80. Nachdem wir nun die beiden vorzüglichsten Methoden der Nasenbildung kennen gelernt haben, müssen wir uns aber auch entscheiden, welcher von beiden der Vorzug gebühre. Beide haben ihre Indicationen und Contraindicationen, ihre Vertheidiger und Gegner. An der Spitze derer, welche der Italienischen Rhinoplastik aus dem Arme unbedingt den Vorzug geben, steht v. Gräfe; Dieffenbach dagegen kämpft für die Lappenbildung aus der Stirn nach der Alt-Indischen Weise. v. Gräfe nennt die letztere nur den Elementar-Versuch, die erstere aber das vollendete Kunstwerk und sucht deren Vorzüglichkeit darin, dass sie ihr Material aus einem dem Defecte entfernt liegenden Theile entnehme, dass sie an und für sich schwerer auszuführen sei und einen bei weitem grössern Aufwand von Kunstfertigkeit erfordere [1]). Wenn aber die neuere Chirurgie schon deswegen vor der älteren den Vorzug verdient, weil sie so einfach als möglich ist und mit den kleinsten Mitteln die grössten Wunder verrichtet; so ist es gewiss ein Vorwurf, den man einer Operation machen muss, wenn sie Schwierigkeiten auf Schwierigkeiten häuft, die auf andern Wegen leicht zu vermeiden gewesen wären. Abgesehen davon zeigt die Italienische Methode aber auch folgende Nachtheile: Sie bildet eine Nase aus der dünnen, weichen und blassfarbigen Armhaut, welche nie die Farbe und Structur der Gesichtshaut erlangen, sich aber ausserdem nach der Anheilung üppig mit Haaren überziehen wird; es gehen unter ihrer Anwendung ganze Monate hin, ehe der Kranke und Operateur ein Resultat erlangen; die Anheftung und der Verband sind aller Vorsicht ungeachtet doch nie so fest zu machen, dass nicht durch Zufälligkeiten die Anheilung verhindert werden könnte; es wird und muss der transplantirte Lappen schon zu einer Zeit von seinem ernährenden Mutterboden getrennt werden, wo er in seiner neuen Stellung kaum festgewachsen, also der Gefahr des Absterbens leicht ausgesetzt ist; endlich aber bringen nicht allein die Vorbereitungen und die Operation selbst, sondern vorzüglich der Verband und die erforderliche Lagerung nach derselben für den Kranken eine solche Summe von Leiden mit sich, welche unter allen Bedingungen vermieden werden müssen, da es nach jeder Operation des Arztes erste Pflicht ist, dem von Schmerz erschöpften Kranken seine Lage so angenehm und erträglich als möglich zu machen. Hier aber geschieht gerade das Gegentheil und der Operirte wird wahrhaft auf eine Folterbank gespannt. Von Blutverlust und Schmerzen ermattet, liegt er mit der Hand auf den Scheitel, mit dem Ellenbogen vor dem Gesicht in eine steife Marterhülle eingeschnürt, er darf und kann sich nicht regen, er vermag nichts zu sehen, nichts zu riechen, als den von der Armwunde abfliessenden Eiter, nichts zu essen, kaum Athem zu holen; nur fühlen kann er das Grässliche seiner Lage. Die empfindlichsten Schmerzen peinigen ihn im kranken Arm und in der Hand, der Gedanke an seine Lage und die Unmöglichkeit, sie zu verbessern, rauben ihm am Tage die Ruhe, des Nachts den Schlaf; er wird immer ungeduldiger, aufgeregter, Fieber und Phantasieen stellen sich ein und sein Zustand wird wahrhaft bedenklich.

§. 81. Ist dagegen der Lappen ganz einfach und naturgemäss aus der Stirn entnommen, so liegt der Kranke nach der Operation ruhig und bequem im Bette, kann trinken, essen, sehen, Athem holen und hat nur den oft geringen Schmerz der Operationswunde zu ertragen. Mit Dieffenbach und dem grössten Theile der Rhinoplasten müssen wir uns daher im Allgemeinen ganz entschieden zu Gunsten der Indischen Methode aussprechen und solche nur dann für unausführbar halten, wenn die Stirn zu niedrig, krankhaft beschaffen, oder ganz von Narben bedeckt und mit dem Knochen verwachsen ist. Eine zu dicke Stirnhaut (wie v. Gräfe es behauptet) wird jedoch nie eine Contraindication der Indischen Methode abgeben können, im Gegentheil ist eine solche Beschaffenheit der Haut sehr erwünscht und der Operateur kann ihr leicht durch weiteres Loslösen bis zur Nasenwurzel (nach Dieffenbach) genügende Beweglichkeit geben; wogegen eine zu dünne Haut weit eher eine Gegenanzeige für diese Methode begründet. Was die entstellende Stirnnarbe und die Entblössung der Schädelknochen betrifft, welche man der Indischen Methode auch hat zum Vorwurf machen wollen, so kann erstere durch die Naht, durch Zusammenziehen mit Heftpflasterstreifen oder durch nachheriges Ausschneiden der Narbe und wiederholtes Heften bei der Beweglichkeit und Nachgiebigkeit der Stirnhaut fast ganz vermieden werden und

---

bach, cet instrument lui inspire, au contraire, un sentiment d'horreur, qui est en raison directe du degré de douleur, qu'il lui a déjà fait éprouver" — (pag. 238.)

1) v. Gräfe, Rhinoplastik. §. 59. p. 65.

in Beziehung auf letztern Vorwurf möchte es wohl nur wenige Fälle geben, in welchen die Excision eines Stirnhautlappens durch Schädelentblössung dem Kranken gefährlich geworden wäre; denn der behaarte Theil des Kopfs ist es eigentlich nur, welche keine dergleichen Verwundungen erträgt, nicht aber die Stirn. So werden wir uns also in der Mehrzahl der Fälle stets zur Ausübung der Nasenbildung aus der Stirn bestimmen müssen, welche durch Natürlichkeit und Einfachheit, so wie durch grössere Leichtigkeit in der Ausführung und entschiedene Sicherheit im Gelingen ganz den Charakter der neuern Chirurgie an sich trägt. Vielleicht wäre es aber möglich und zweckmässig, in solchen Fällen beide Operationsmethoden zu vereinigen, wo bei gänzlich fehlender Nase und zerstörten Umgebungen ein Stirnhautlappen nicht hinreichen würde, den grossen Defect zu decken, und zuerst aus dem Arm ein Stück zu transplantiren, welches dann durch einen Stirnhautlappen ergänzt und überzogen werden kann.

II. Von der Rhinoplastik im weiteren Sinne des Wortes.

A. Von der Ergänzung einzelner Nasendefecte.

§. 82. Seit dem Auftreten Dieffenbach's im Gebiete der Plastik sind eigentlich erst die Ergänzungen einzelner fehlenden Nasenparthieen in's Leben gerufen und zu einer Menge von individuellen Operationsmethoden herangewachsen. Da sich durch sie für die Schönheit des Gesichts viel mehr und viel Dauernderes thun lässt, als durch die Ergänzung einer gänzlich fehlenden Nase, indem das Material zum Ersatze eines kleinen Theils leichter ausreicht, ja überflüssiger entnommen werden kann und die transplantirten Theile viel mehr und bessere Stützungspunkte auf ihrem neuen Boden finden; so hat Dieffenbach es der Mühe für werth geachtet, gerade auf diese Operationen seinen grössten Fleiss und sein Genie zu verwenden und nach Aussinnung zweckmässiger Verfahrungsarten hat er deren unzählige mit überraschendem Erfolge an Lebenden verrichtet. Wir wollen jetzt die möglichen Fälle und deren heilende Operationsmethoden betrachten, indem dabei ein für allemal bevorwortet wird, dass dieselben fast alle Dieffenbach ihre Entstehung zu verdanken haben.

1. Von der Ergänzung des fehlenden Nasenrückens.

§. 83. Zwei Ursachen bedingen vorzüglich den Verlust des Nasenrückens: entweder haben schneidende Werkzeuge denselben hinweggenommen, wobei die Spitze stehen geblieben ist, oder die Nasenknochen sind durch *Caries* zerstört. Im ersten Falle erscheint die Stelle des Nasenrückens nach der Heilung als eine meistens regelmässige, tiefe, halbmondförmige Grube, in der Mitte durch die Scheidewand getrennt, mit einer feinen gerötheten Epidermis überzogen und der durchstreichenden Luft geöffnet; im andern Falle bietet der Nasenrücken, der nach dem Verluste des unterstützenden Knochengewölbes eingefallen ist, entweder eine von vielen Falten und Runzeln durchzogene seichte Vertiefung dar (Tab. XIV. Fig. 1.), oder es zeigt sich zwischen Nasenwurzel und Nasenspitze ein jäher Abhang, der durch einen tiefen und breiten Einschnitt die Nase in zwei Theile trennt (Tab. VIII. Fig. 1.). In beiden Fällen herrscht immer eine grosse Unregelmässigkeit, die Haut ist durch die Entzündung, Verheilung und Narbenbildung im Innern der Nase dünn geworden, und nach innen, die Nasenspitze schief nach oben gezogen; dadurch erhält die Physiognomie etwas Mohrenartiges, aber auch zugleich einen ausserordentlichen Ausdruck von Dummheit und Gemeinheit.

Der zweite Fall kommt auch, obgleich seltener vor, wenn durch einen heftigen Schlag oder Sturz die Nasenbeine so zerschmettert sind, dass sie entweder statt in ein naturgemässes Gewölbe in eine unregelmässige Fläche zusammenheilen oder durch Eiterung theilweise aufgelöst werden. Hier ist denn auch die Haut gewöhnlich zerrissen und durchlöchert und solche Nasen zeigen an der Stelle des eingesunkenen Nasenrückens tiefe Narben, während bei Dyskrasischen meistentheils die Haut unversehrt ist.

§. 84. Hat nun ein schneidendes Werkzeug den Nasenrücken hinweggenommen, so werden bei der Operation die Ränder der kahnförmigen Oeffnung wund gemacht, die Haut im Umfange von einem Zoll gelöst und aus der Stirn ein der Grösse des Defects entsprechender dreieckiger oder birnförmiger Lappen ausgeschnitten, derselbe ganz wie bei der Bildung einer ganzen Nase losgetrennt, umgedreht und mit umschlungenen Nähten befestigt.

Ist der Nasenrücken aus Mangel der unterstützenden Knochen eingesunken, so spaltet man die Nase in der Mitte, macht entweder über der Spitze oder unter derselben einen Querschnitt, je nachdem man ein grösseres oder kleineres Stück einzupflanzen gedenkt (Tab. VIII. Fig. 1.), schneidet einen dreieckigen oder birnförmigen Lappen aus der Stirn und setzt ihn zwischen die losgetrennten Seitentheile der Nase ein. Ist der Lappen dort vollkommen festgewachsen, so liegt er zwischen den Hauträndern der alten Nase wie ein unregelmässiges Ei eingekeilt (Tab. VIII. Fig. 3. 4. 5.) und es ist nöthig, ihm durch Ausschneidung grösserer oder kleinerer halbmondförmiger Stücke (Tab. VIII. Fig. 5. die rothe Linie) besonders an der Umdrehungsstelle eine bessere Gestalt zu geben, oder was das Vorzüglichste ist, man schält nach und nach, in Zwischenräumen von ungefähr 4 Wochen, die Oberhaut des Lappens schräg, oberflächlich in elliptischen Streifchen zu beiden Seiten ab, näht die Wunde zusammen und wiederholt dies so oft, bis die Seitentheile der alten Nase, immer weiter wandernd, über dem eingepflanzten Lappen in der Mittellinie der Nase in einer Narbe zusammenkommen, so dass jener die Stelle der zerstörten Nasenknochen gleichsam vertritt und die nach und nach herübergezogene Haut trägt. Diese Art und

Weise zu operiren nennt Dieffenbach: Unterpflanzung und versteht darunter diejenige Transplantation, welche über einen verpflanzten und festgewachsenen Hautlappen die umliegenden Weichgebilde, irgend einer Heilindication zu genügen, herüberzieht und auf demselben festheilt. Nasen, denen der ganze Rücken fehlte, dieser Operation unterworfen, nahmen meistens eine sehr günstige Gestalt an. Tab. VIII. Fig. 1. 2. zeigt das Porträt eines Mannes vor der ersten Operation, Fig. 3. und 4. nach Einsetzung des Lappens und Tab. IX. Fig. 1. und 2. nach vollkommner Heilung.

§. 85. Hierher gehörig ist noch die Verbesserung solcher Nasen, deren Rücken durch tiefe Narben, Löcher oder chronische Ausschläge so zerstört ist, dass sie einen höchst widrigen Anblick gewähren. In diesem Falle schält man die entartete Haut des Nasenrückens aus, indem man ihn in einem aufrecht stehenden Dreieck mit dem Messer umschneidet, und trennt die anliegenden Gesichtstheile von den Knochen los, aus der Stirn aber nimmt man einen dieser Wunde entsprechenden Lappen, dessen ernährender Stiel zwischen Nasenwurzel und innerem Augenwinkel zu liegen kommt, schlägt ihn herab, näht ihn fest und bekleidet so mit demselben die nackten Nasenknochen (Tab. XV. Fig. 3.). Dasselbe Verfahren findet statt, um nach der Idee des Martinet de la Creuse [1]) durch die Ueberpflanzung eines gesunden Stirnhautlappens einen vom Hautkrebs ergriffenen Nasenrücken oder das vom *herpes exedens* zerstörte Angesicht, Tab. XV. Fig. 4., radical zu heilen, indem man zuerst alles Krankhafte auf die beschriebene Art excidirt und dann den Lappen in die Wunde befestigt.

2. Von der Ergänzung der fehlenden Nasenflügel und Nasenhälften.

§. 86. Oft ergreift die zerstörende Dyskrasie nur die Nasenknochen und Weichgebilde einer Seite, oder die scharfen Waffen und andere äussere mechanische Schädlichkeiten entfernen nur die Hälfte der Nase, so dass wir bei deren Ergänzung den noch erhaltenen gesunden Theil sehr gut benutzen können. Der Lappen wird in diesem Falle nach Wundmachung der Ränder des Nasenrestes und der Gesichtshaut, so wie deren Lostrennung vom Knochen, entweder von der Mitte oder von der Seite der Stirn genommen, an welcher sich der Defect findet. Der nach der Mitte der Stirn hinsehende Schnitt verbindet sich nach unten mit der wundgemachten gesunden Nasenhälfte, der andere zu den Schläfen sehende läuft zum innern Augenwinkel der kranken Seite. Fehlt auch das Septum, so bringt man es am Lappen immer nach der gesunden Seite hin an; die Umdrehung des Lappens geschieht nach der gesunden Seite hin. Der Schnitt für die Aufnahme des Septum's in die Oberlippe wird, wie bei der Nasenbildung gelehrt ist, gemacht. Tab. XV. Fig. 1. zeigt diese Operation an dem Porträt eines Mannes, der durch Skrofeln die rechte Seite der Nase und das Septum verloren hatte; Dieffenbach ergänzte ihm das Fehlende auf die angegebene Weise mit dem glücklichsten Erfolge.

Fehlt der eine Nasenflügel, so kann derselbe aus der angränzenden Backenhaut restaurirt werden, Tab. XII. Fig. 3. 4. Es wird zu dem Ende nach Wundmachung der Ränder des Defects von demselben aus nach der Backe hin ein nach unten convexer Schnitt geführt, von dessen Endpunkte ein zweiter, gerader Schnitt bis in die Nähe des Defectes zurückläuft, so dass dadurch ein Lappen entsteht, welcher ungefähr die umgekehrte Form eines Nasenflügels hat, Fig. 3. Derselbe wird hinreichend gelöst, nach oben halb um seine Axe umgedreht und mit Knopf- und umschlungenen Nähten an die Stelle des Defects befestigt, die Wunde in der Backe aber ebenfalls nach Mobilmachung der Ränder zusammengeheftet, Fig. 4. Wenn beide Nasenflügel, die Spitze und das Septum fehlen, so schlägt Labat vor, die Spitze und Seitenflügel ebenfalls aus der Backenhaut, das Septum aber aus der Oberlippe zu nehmen, Tab. XII. Fig. 5. 6. [1]). Beide eben erwähnte Operationsweisen haben zwar die Vermeidung der Stirnnarbe für sich, bedienen sich aber zu ihrem Nachtheile der Wangenhaut, welche wegen ihrer Weiche und Zartheit nach der Verpflanzung die Solidität eines Nasenflügels nur schlecht nachahmt.

Durch den Biss eines Thieres oder eine andere Verwundung kann der freie Rand eines Nasenflügels verloren gehen, so dass die Nase, obwohl das Fehlende nicht bedeutend ist, doch durch ihre Dissymmetrie einen sehr unangenehmen Anblick gewährt. Hier würde es überflüssig sein, zur Ergänzung des unbedeutenden Defectes einen Lappen aus der Stirn- oder Wangenhaut zu transplantiren, indem derselbe für das Bedürfniss zu klein sein müsste, und demnach leicht der Gefahr des Absterbens ausgesetzt sein würde. Dieffenbach zieht es daher vor, wenn sonst der freie Rand des Nasenloches, trotz seines Substanzverlustes, eine gewisse Regelmässigkeit beibehalten hat, so dass das eine Nasenloch nur zu hoch gegen das andere erscheint (Tab. XII. Fig. 1.), die Nase bis auf den Knochen und durch den Knorpel in der Mitte vom Rücken bis zum Septum zu spalten, aus der gesunden Hälfte des Nasenrückens ein keilförmiges Stück auszuschneiden, die dadurch entstandene Wunde zusammenzunähen und dann auch die gespaltene Nase wieder zu vereinigen (Tab. XII. Fig. 2.), wodurch die gesunde Seite der Nase heraufgezogen, der verstümmelten ähnlich gemacht und so die Disharmonie ausgeglichen wird.

3. Von der Ergänzung fehlender Nasenspitzen.

§. 87. Es geschieht sehr selten, dass die Nasenspitze allein verloren geht, gewöhnlich ist der Verlust dieses Theils auch mit dem der Scheidewand oder eines Flügels beglei-

1) Gazette médicale. 1834. No. 42.

1) Labat l. c. p. 361.

tet. Wäre jenes aber dennoch der Fall, so kann man entweder das Fehlende aus der Stirn oder aus der Nase selbst ersetzen.

a) Ergänzung der Nasenspitze aus der Stirnhaut.

Diese Methode wird ganz nach den Vorschriften ausgeführt, welche bei der Bildung einer ganzen Nase gegeben sind, nur entnimmt man aus der Stirn einen bei weitem kleinern und schmälern Lappen ohne Septum. Der Nasenrücken wird auch hier bis zum blutig gemachten Defecte gespalten, über der Scheidewand wird ein Querschnitt gemacht, dieselbe, so wie die Seitentheile der Nase, gehörig losgelöst und beweglich gemacht, der Lappen in jene Spalte nach seiner Umdrehung eingepflanzt und dann mit Nähten befestigt. Die kleinen Verbesserungen und die Ausschneidung derWulst werden, wenn es nöthig erscheint, wie oben gelehrt ist, ausgeführt.

b) Ergänzung der Nasenspitze aus dem Nasenrücken.

Ist nur wenig von der Nasenspitze verloren gegangen und hat der Patient eine grosse fleischige Nase, so ergänzt man bei weitem besser und bequemer die Spitze aus dem Rücken der Nase. Die Operation beginnt mit einem ungefähr drei viertel Zoll langen Perpendikulärschnitt, etwas unter der Nasenwurzel anfangend und dann zu beiden Seiten des Nasenrückens bis beinahe zu den freien Rändern der Flügel in einen unten sehr breit werdenden Spitzbogen auslaufend, ungefähr wie bei Fig. 1. auf Tab. XI. bei einer andern Operation dargestellt ist. Dieser so umschnittene Lappen wird nun nebst dem Septum ganz losgelöst, so dass beide vollkommen beweglich sind und über die Oberlippe herabhängen. Die Seitentheile der hierdurch entstandenen Wunde werden nun in einem bedeutenden Umkreise von den darunter liegenden Knochen von oben bis unten getrennt, stark nach dem Rücken hin zusammengezogen und geheftet. Der Lappen aber wird in sich selbst zusammengedrängt, von seiner frühern Stelle herabgeschoben und angenäht, so dass er sich auf diese Weise zur Spitze hervorwölben muss und der Rücken jetzt von den früheren Seitentheilen der Nase gebildet wird. War eine ganze Nase gebildet, deren Rücken und Septum zwar erhalten, deren Spitze aber durch Brand verloren gegangen ist, so findet ebenfalls diese Methode des Verdrängens statt, in welchem Falle man die Brücke auf diese Weise zur Spitze benutzen kann. Tab. X. Fig. 4.

4. Vom Ersatze des fehlenden Septum's.

§. 88. Obwohl der Verlust der häutigen Nasenscheidewand allein durch *herpes exedens*, *Ozaena* oder schneidende Werkzeuge nicht allzuhäufig vorkommt, so verdient doch der Mangel dieses kleinen Theils eine besondere Rücksicht, da er die ganze Nase so gut wie jedes andere fehlende Stück derselben entstellt. Nach dem Verluste des unterstützenden Septum's fällt die Nase an der Spitze ein und faltet sich zusammen, die Flügel biegen sich um, die ganze Nase wird platt und schmal und sieht gerade an dem Theile, der sonst immer der hervorragendste ist, ganz verkümmert aus.

Das Septum kann nun aus verschiedenen Theilen und auf verschiedene Weise ersetzt werden [1]).

a) Ergänzung des Septum's aus der Stirnhaut.

§. 89. Zur Ergänzung des Septum's durch einen Stirnhautlappen eignen sich besonders die Fälle, in denen mit dem Septum ein Theil oder die ganze Nasenspitze fehlt, weil durch diese Methode am meisten Stoff gewonnen wird. Man giebt dem Lappen hierzu entweder die Gestalt eines Oblongums, welches sich nach der Nasenwurzel zu verschmälert oder bei gleichzeitig fehlender Spitze eine solche, wie in Fig. 3. Tab. IX. angegeben ist und verfährt mit dem Lostrennen, Umdrehen, Anheften u. s. w. eben so, wie bei der Bildung einer ganzen Nase. In einem hierher gehörigen Falle nach der Bildung des Septum's und der Nasenspitze aus der Stirnhaut, wodurch die Nase die Gestalt von Fig. 1. Tab. X. angenommen hatte, excidirte Dieffenbach die Wulst und das Ueberflüssige des transplantirten Lappens in Gestalt eines Dreiecks, wie Fig. 1. zeigt und nähte die hierdurch entstandene T-förmige Wunde, wie Fig. 2. Tab. X. es darstellt, zusammen. Man wird leicht bemerken, welche ausserordentlich günstige Gestalt die Nase durch diese Operationsweise erhalten hat.

b) Aus dem Nasenrücken.

§. 90. Diese Methode kann nur bei grossen und dicken Nasen oder in dem Falle, dass nach einer Rhinoplastik das Septum durch Brand verloren gegangen ist, in Anwendung gebracht werden. Hier wird die Haut des Nasenrückens wie die der Stirn gehandhabt. Man schneidet einen spitzbogigen Lappen, Fig. 3. Tab. X., aus dem Rücken heraus, dessen einer Schnitt bis zum Nasenloche läuft, dessen anderer aber einige Linien über demselben endigt, löst ihn los, schneidet die obere Spitze ab, dreht ihn um und befestigt ihn in einen Querschnitt der Oberlippe; die Wunde auf dem Nasenrücken wird, nachdem ihre Ränder gehörig beweglich gemacht sind, durch umschlungene Nähte geschlossen. Hat sich der Nasenhautlappen innig mit der Oberlippe vereinigt, so wird an der Umdrehungsstelle über der Nasenspitze die dadurch entstandene Wulst durch ein liegendes Oval exstirpirt, der Lappen von der Spitze getrennt und in einer naturgemässen Stellung wieder hinter der Spitze mit Knopfnähten befestigt.

Will man sich dieser Methode nicht bedienen, weil man die Umdrehung eines kleinen Lappens um einen dünnen, kurzen Stiel für zu gefährlich hält, so steht uns die Bildung des Septum's durch Verdrängen zu Gebote. Die Nase wird von der Nasenwurzel an in der Mitte gespalten, am obern Drittheil derselben theilt sich dieser Schnitt in zwei divergirende Incisionen, welche bis zu den Nasenlöchern

1) Carl. Tax, de septi narium restitutione. Dissert. Berol. 1836.

laufen, Tab. XI. Fig. 1. Dieser so in der Gestalt eines langen Spitzbogens umschnittene Lappen wird nun an seinem oberen und mittleren Theile losgetrennt und nach unten gedrängt, indem man den verwundeten Nasenrücken bis zur Spitze durch umschlungene Nähte schliesst. Der durch einen Querschnitt blutig gemachte untere Theil dieses Lappens wird stark herabgezogen und an die Oberlippe wie vorhin befestigt (Tab. XI. Fig. 2.).

Bei sehr hervorragenden Nasen mit überhängender Spitze, wie man sie bei südlichen Völkern und bei Juden häufig zu finden pflegt, kann noch eine dritte, sehr sinnreiche Art der Nasenscheidewandbildung aus der Nase selbst in Anwendung gesetzt werden. Man spaltet die Nasenspitze in ihrer ganzen Dicke zu beiden Seiten mit zwei einen guten Zoll langen Incisionen, Fig. 3. Tab. XI., macht die Basis dieses so gebildeten viereckigen Lappens blutig, führt einen Querschnitt durch die Unterlippe und heftet den stark herabgezogenen Lappen in diesen Querschnitt ein. Damit der Lappen leichter in dieser Lage verharre, legt man an seinen oberen Wundwinkeln zwei umschlungene Nähte an, Fig. 4. Tab. XI., und drückt die ganze Spitze mit quer über die Nase gelegten Heftpflasterstreifen herab. Ist die Anheilung in die Oberlippe erfolgt, so trennt man diesen herabgeschobenen Lappen von der Nasenspitze, und löst ihn los, so dass er frei über die Oberlippe herabhängt. Die dadurch entstandene breite Wunde der Nasenspitze wird nun behufs der bessern Vereinigung durch zwei nach oben convergirende Incisionen in eine Art gleichschenkligen Dreiecks verwandelt, Tab. XI. Fig. 5., und in einer geraden Linie zusammengeheftet, worauf das eben getrennte Septum mit seinem äussersten blutigen Rande an den passendsten Ort der wundgemachten Nasenspitze durch Knopfnähte befestigt wird, Tab. XI. Fig. 6. So ist die Nasenspitze allmählig herabgewandert und bildet jetzt das Septum.

c) Bildung des Septum's aus der Oberlippe.

§. 91. Die bei skrofulöser Dyskrasie sich so häufig findende dicke, hervorragende und lang herabhängende Oberlippe, welche man in einigen Fällen fast hypertrophisch nennen könnte, erscheint nach dem Verluste des Septum's durch *Herpes exedens* oder *Ozaena* doppelt lang und in ihrem Volumen vermehrt. Solche Fälle eignen sich nun ganz vorzüglich zur Bildung des Septum's aus der Oberlippe; denn es finden nicht allein nach dieser Operation die oft papierdünnen und eingesunkenen Flügel und Spitze der verstümmelten Nase in dem neuen Septum, welches ausser Haut und Zellgewebe noch aus Muskelfasern und Schleimhaut besteht, eine kräftige, derbe Unterstützung; sondern die vorher unförmliche und das ganze Gesicht entstellende Oberlippe wird durch das Ausschneiden eines zollbreiten Stückes, kürzer, dünner und dadurch wohlgestalteter. Die Operation wird so ausgeführt. Man sticht das Scalpell auf der linken Seite in das Nasenloch ein und durchschneidet die ganze Dicke der Lippe, indem man das Messer von oben nach unten zieht, auch mit dem Daumen und Zeigefinger der linken Hand die Lippe fixirt und vom Zahnfleische abzieht. Auf der andern Seite wird das Messer etwas niedriger eingestochen und dann der Schnitt auf dieselbe Weise geführt, so dass dadurch ein Lappen entsteht, der in seiner Mitte das Philtrum hat und unten mit der rothen Lippensubstanz umsäumt ist; Tab. XIII. Fig. 3. Es wird jetzt dieser Lappen vom Zahnfleische getrennt, an seinem untern Theil durch einen Querschnitt verwundet, halb um seine Axe nach oben gedreht und an die blutig gemachte Nasenspitze mit Knopfnähten befestigt, Tab. XIII. Fig. 4. Fricke erwählte sehr zweckmässig zur Verwundung der Oberlippe statt eines Querschnitts einen V-förmigen Schnitt und heftete dieselbe nun an die demgemäss Λ-förmig blutig gemachte Nasenspitze [1]). Die Wunde der Oberlippe wird, wie bei der Operation der Hasenscharte, durch umschlungene Nähte geschlossen; sollten die Wundränder nicht bequem und ohne grosse Zerrung zusammengebracht werden können, so trennt man die Oberlippe vom Zahnfleische und Kieferrande. Ist das Septum vollständig festgeheilt, so wird es nöthig, dasselbe noch in seiner Lage etwas zu verbessern, da es durch die Umdrehung eine schiefe Richtung erlangt hat. Deswegen wird die Wulst an der Umdrehungsstelle durch zwei halbmondförmige Querschnitte entfernt, die Oberlippe in der Mitte zwischen beiden Nasenlöchern zweckentsprechend verwundet und dann die Scheidewand eingesetzt und befestigt.

d) Bildung des Septum's aus der Oberlippe nach einer andern Methode.

§. 92. Wenn die Oberlippe nicht lang genug ist, so dass durch die Umdrehung des Lappens zu viel Masse verloren gehen und das Ende die Nasenspitze nicht erreichen würde, auch durch seine gleichzeitige Dicke bei der Umdrehung leicht eine Strangulation und Brand herbeigeführt werden könnte, so durchschneidet man die Oberlippe mit zwei gleich langen und parallelen Schnitten, Tab. XIII. Fig. 5., bis auf die Schleimhaut, welche man schont, von der Oberlippensubstanz aber zwei Linien breit zu beiden Seiten (siehe die punktirten Schnitte) lostrennt, indem man das Messer vorsichtig zwischen beide hindurchschiebt, sie dann aber in der Richtung der beiden Hautschnitte mit einer scharfen Scheere trennt und die Seiten-Wundränder des so isolirten Lappens mit ihr durch eine fortlaufende Naht umsäumt. Nachdem vorher das rothe Lippenende des Lappens durch einen Querschnitt oder nach Fricke durch einen V-förmigen verwundet ist, wird er ohne alle Drehung um seine Axe gerade in die Höhe geschlagen, so dass die Schleimhautseite der Oberlippe nach aussen, die Epidermis nach innen sieht, und an die blutig gemachte Nasenspitze mit drei Knopfnähten befestigt, Tab. XIII.

1) Fricke, Wiederersatz eines gänzlich zerstörten Septum narium aus der Oberlippe, in v. Gräfe's und v. Walther's Journal, Bd. 22. p. 456.

Fig. 6. Nach der Erfahrung, dass Schleimhäute, sobald sie nicht mehr die sie betreffenden Höhlen auskleiden, sondern durch pathische Processe oder durch Transplantationen, dem dauernden Einflusse der atmosphärischen Luft ausgesetzt, an die Aussenseite des Körpers verlegt werden, sehr bald sich in ihrer Structur verändern, ihre Absonderungen einstellen, nach und nach derber, härter und der Cutis immer ähnlicher werden, nimmt auch nach dieser Operation die Schleimhaut der Oberlippe bald die Eigenschaften der Cutis an und die nach innen verlegte Cutis, welche jetzt nur mittelbar von der Luft berührt und stets vom abfliessenden Nasenschleime benetzt wird, verwandelt sich immer mehr in eine den Schleimhäuten ähnliche Haut. Gleiche Phänomene finden wir beim Vorfall der Scheide, des Uterus, des Mastdarms, bei lange bestehenden widernatürlichen Aftern, bei der Bildung einer künstlichen Vorhaut, wo die äussere Platte derselben zur innern gemacht wird, oder umgekehrt nach Operationen der Phimose, durch welche das innere Blatt nach aussen gewendet und der Luft ausgesetzt wird, wo es dann abzusondern aufhört. So wird die Schleimhaut, welche das Zahnfleisch und die Mundhöhle bekleidet, nach dem Verluste der Lippen und Backen hart, trocken und verliert ihre ursprüngliche Feinheit; die Augapfel-Conjunctiva bei Ectropien oder der Augenlider gänzlich beraubt, färbt sich gelblich, büsst ihren Glanz ein, wird dick, pergamentähnlich, matt und wie bestaubt.

e) Bildung des Septum's aus der Oberlippe nach einer dritten Methode.

§. 93. Ist die Oberlippe dünn und lang, die Nasenspitze dagegen platt, sehr eingesunken und dünnhäutig, so kann man die beiden letztgenannten Operationsweisen folgendergestalt abändern. Nach der Bildung des Lappens aus der Oberlippe schneidet man ihn an seinem unteren Drittheile quer ein, Tab. XI. Fig. 7., so dass der Schnitt wenigstens die Hälfte der Oberlippensubstanz spaltet und zwar von der Cutisseite aus, wenn man nach der unter §. 91. beschriebenen Methode, von der Schleimhautseite aus, wenn man nach §. 92. operirte. Der kleine durch den Querschnitt getrennte Theil wird nun von seiner Oberhaut entblösst, das Innere der Nasenspitze ebenfalls, der Theil *a-b*, Fig. 7. Tab. XI., mit drei Knopfnähten an die Nasenspitze befestigt; das Stück *c-d*, *b-a* aber in die Nase hineingebracht, mit seiner blutigen Oberfläche innerhalb an die wundgemachte Nasenspitze angelegt und dort durch zwei Nadelstiche und einen Faden, der erst von aussen nach innen, dann von innen nach aussen dringt und auf der Nasenspitze in einen Knoten zusammengeknüpft wird, Fig. 8. Tab. XI., festgenäht. Dadurch gewinnt man, wenn die Anheilung des kleinen, halbgetrennten Lappens gelingt, eine bedeutende Stütze für die platte und dünne Nasenspitze, welche nun nach der Operation gehörig prominirt und fester erscheint, indem der untergepflanzte Lappen die Stelle des frühern, jetzt zerstörten Knorpels vertritt.

f) Bildung des Septum's aus der Haut der Oberlippe und der benachbarten Wangenhaut.

§. 94. Leute, deren Oberlippe sehr klein, kurz und dünn, deren Mund sehr enge zusammengezogen und deren Unterlippe hervorragend ist, eignen sich durchaus nicht, wenn ihnen das Septum fehlt, zum Ersatze desselben aus der Substanz der Oberlippe. Einmal ist nicht Material genug dazu vorhanden, zweitens würde der Mund dadurch zu klein und die Unterlippe zu prominirend werden. Sind nun ausserdem Gründe vorhanden, das Septum nicht aus der Stirn zu ergänzen, so kann man das Ersatzmittel aus der Haut der angränzenden Wangenhaut nehmen. Es wird zu diesem Ende ein Schnitt, der unter dem linken Nasenloche beginnt und nur die Haut bis auf die Muskelschicht spaltet, durch die Oberlippe quer bis ungefähr zur Mitte der Backe geführt, ein zweiter nimmt jenseits des Philtrum's über der rothen Substanz der Oberlippe seinen Ursprung und endet unter dem ersten, mit welchem er durch einen perpendiculären Schnitt verbunden wird, Tab. XIII. Fig. 1. Dieser Hautlappen wird nun sammt seinem Zellgewebe und Fettpolster, so gut es geht, von den darunter liegenden Muskeln abgelöst, was freilich einige Schwierigkeiten hat, da die mimischen Gesichtsmuskeln, besonders in der Gegend des Mundes, eigentlich wahre Hautmuskeln sind und innig mit Fett und Haut verwachsen und durchwachsen sind. Ist die Trennung des Lappens gelungen, so wird er umgedreht, in die Höhe geschlagen und an die wundgemachte Nasenspitze mit drei Knopfnähten befestigt. Die Lippen- und Backenwunde wird durch umschlungene Nähte geschlossen, Tab. XIII. Fig. 2., und das verpflanzte Septum, natürlich nach völliger Heilung, an seinem untern Theile von der Oberlippe getrennt, nach der Mitte hingerückt und an eine passende Stelle wieder festgeheftet.

§. 95. Alle diese Methoden finden auch bei der Bildung einer ganzen Nase aus der Stirnhaut, in dem Falle, dass die Stirn zu niedrig ist, ihre Anwendung. Da nun aber hier das an beiden Seiten blutige Septum mit den beiden ebenfalls wunden Nasenflügeln in einen Winkel zusammenstösst, also sehr leicht von diesem Winkel aus eine Verwachsung und Verschliessung der Nasenlöcher stattfinden kann, so ist die Bildung des Septum's aus der Oberlippe mit Umsäumung der Schleimhaut (siehe §. 92.) allen anderen Methoden vorzuziehen, weil man hierdurch diesem üblen Ereignisse am besten zuvorkommt.

g) Bildung des Septum's aus der Daumenhaut.

§. 96. Labat[1]) empfiehlt noch eine Methode, die Nasenscheidewand zu ersetzen und zwar aus der Haut der Hohlhandmuskeln des Daumens der linken Hand. Er schneidet aus diesem Theil einen länglich viereckigen Lappen von 1 Zoll Länge und 6 Linien Breite aus, der mit seinem den Fingern zugekehrten Theil durch drei Knopfnähte an

1) Labat, l. c. p. 357.

die Nasenspitze geheftet wird, mit seinem nach der Mittelhand hinsehenden Ende aber mit der Haut der Hohlhand in Verbindung bleibt. Die Hand wird in die Fig. 2. Tab. V. abgebildete Stellung gebracht und durch Riemen und Schnallen, die an Kappe und Wamms des Kranken angebracht sind, wie die Zeichnung zeigt, fixirt. Nach gelungener Anheilung des Hautlappens an die Nase wird derselbe von der Hand durch einen Querschnitt getrennt und an die Oberlippe angeheftet; die Wunde in der Hand durch Ausschneidung eines Dreiecks (siehe die punktirten Linien der Figur) zum Schliessen geschickter gemacht und durch Nähte und Heftpflasterstreifen vereinigt. Labat, der nicht angiebt, ob er diese Operation mit Erfolg an Lebenden verrichtet habe, will durch diese modificirte italienische Methode die schwierige und für den Kranken fast unerträgliche Tagliacozzi'sche Operationsweise in eine weit weniger peinliche verwandeln und dabei ausserdem die entstellende Stirn- oder Gesichtsnarbe vermeiden; er scheint aber nicht bedacht zu haben, dass die Haut der Hand gewiss sich wenig zu Transplantationen eignet, dass der angegebene Befestigungs-Apparat wohl nicht hinreichend zur völligen Fixirung des Armes und der Hand, wie es das Gelingen der *prima intentio* erheischt, sei, und dass, wenn das Septum von gehöriger Stärke sein soll, ein so grosses Stück aus der Haut der Hand genommen werden muss, dass nach erfolgter Heilung der Wunde nothwendig die freie Bewegung des Daumens dadurch beeinträchtigt werden muss.

B. Von dem Aufbau eingesunkener Nasen.

§. 97. Dieffenbach war der erste, welcher die Idee hatte, durch kunstgemässes Zerlegen, Beschneiden und Zusammennähen eine eingesunkene Nase wieder aufzurichten, ohne sich dabei als Hülfsmittel eines verpflanzten Lappens zu bedienen. Es eignen sich zu dieser Operation alle diejenigen Nasen, welche zwar ihrer knorplichten und knöchernen Theile durch eine Dyskrasie beraubt sind, allein doch noch starke und gesunde Weichtheile, die eingesunkenen und durch die Vernarbung nach innen gezogenen Uebereste einer vormals grossen und fleischigen Nase besitzen. Tab. XIV. Fig. 3. ist das Profil eines Menschen mit eingesunkener Nase abgebildet. Um dieselbe nun wieder aufzubauen, spaltete sie Dieffenbach in drei Theile, indem er in das eine Nasenloch ein spitziges Bistouri steckte und so von unten nach oben das Messer bis zur Nasenwurzel fortschiebend den Flügel und Rücken der einen Seite durchschnitt. Dies wiederholte er auch auf der andern, trennte dann beide Nasenflügel dort, wo sie sich mit der Wangenhaut verbinden, so dass dadurch aus der Nase drei Lappen entstanden, welche eine Gestalt, wie Tab. XIV. Fig. 4. zeigt, hatten. Das eingefallene Septum wurde nun auch hervorgezogen und von seinen Unterlagen getrennt (fehlt es, so wird es aus der Oberlippe ergänzt). Nachdem nun Lappen und Wangenhaut vollkommen mobil gemacht waren, wurde der mittlere Lappen an beiden Seiten so beschnitten, dass seine Cutisfläche über seine blutige Zellgewebefläche ungefähr einen Strohhalm breit überragte, die anstossenden Wundränder beider seitlichen Nasenlappen aber diesem entsprechend umgekehrt, wodurch nach Beschneidung und Zusammensetzung der Lappen ihr Durchschnitt ungefähr die in Fig. 5. Tab. XIV. abgebildete Gestalt annahm. Nachdem die Lappen nun an einander angepasst waren, wurden sie unter einander durch umschlungene Nähte vereinigt, an den Seiten aber durch den Grund der Nase zwei oder drei lange Insectennadeln durchgestochen, welche nach §. 76. und Tab. X. Fig. 5. über kleine Lederschienen oder Bleiplättchen an den Spitzen krumm gebogen wurden, um die Nase hervorzuheben und nach vorn zu drängen. Das Profil dieser so von Dieffenbach aufgebauten Nase ist Fig. 6. Tab. XIV. abgebildet [1]).

§. 98. Hat die zerstörende Knochenkrankheit den Nasenknorpel verschont, steht also noch die Spitze nebst dem Septum aufrecht und unversehrt, und ist nur der Rücken der Nase eingesunken und dessen Haut in vielen Falten nach innen gezerrt; so kann man, wenn man die Verpflanzung eines Stirnhautlappens nicht vorzunehmen hinreichende Gründe hat, auf folgende Weise die Nase aufbauen. Man schneidet aus dem Nasenrücken, dicht über der Spitze, ein elliptisches Stück heraus, spaltet den eingesunkenen Rücken von der Glabella bis zu der dadurch entstandenen Wunde, Tab. XIV. Fig. 1., löst die vernarbte Nasenrückenhaut von ihrem Grunde los, indem man das Messer unter ihr bis zu den Wangen fortschiebt, und heftet diese umgekehrte T-förmige Wunde durch umschlungene Nähte so zusammen, wie Fig. 2. Tab. XIV. zeigt.

In neuern Zeiten hat Dieffenbach diese Methoden nicht mehr ausgeübt, sondern es vorgezogen, einen Stirnhautlappen einzupflanzen und über diesen durch mehrere kleine wiederholte Operationen die Haut der alten Nase allmählig herüber zu ziehen. Siehe §. 84.

Ausserdem haben zur Erhebung solcher eingesunkenen Nasen Rust, Klein und Galenzowsky goldene Gerüste oder Goldplatten in die Nase einzuheilen versucht und Tyrrel in London wollte sogar einen Stirnlappen über ein Platina-Gerüst ausspannen, was ihm aber nur theilweise gelang [2]).

C. Von den Ausbesserungen theilweise eingefallener oder eingedrückter Nasen.

§. 99. So wie von Dieffenbach die vorhergehenden Operationen, gänzlich eingesunkene Nasen wieder hervorzuheben, herrühren, so hat er auch für diejenigen Nasen, welche nur kleine Theile ihrer knöchernen Unterlagen verloren haben, verschiedene Methoden ausgesonnen, um denselben ihre Gestalt wiederzugeben. Bei sehr langen, hervorstehenden und über die Oberlippe herabhängenden Nasen schneidet er aus dem Rücken, dort wo sich die eingefallene Stelle befindet, ein keilförmiges Stück heraus, dessen Schärfe

1) Dieffenbach, Erfahrungen. p. 9. T. I.
2) Med. quart. Review. Lond. VI. 1835.

nach der Wangenhaut hinsieht, dessen Basis aber im Rücken der Nase zu liegen kommt, und zwar durch die ganze Dicke der Nase, durch Septum und Knorpel hindurch, bis zum Grunde derselben, indem er zuerst mit gerade aufgesetzter Messerklinge den obern Schnitt von oben nach unten und dann den untern nach oben führt. Das durchschnittene Septum wird mit zwei Knopfnähten vereinigt, deren eines Fadenende kurz abgeschnitten, deren anderes aber zu einem Nasenloche herausgeführt wird. Die Wunde des Nasenrückens schliesst man durch umschlungene Nähte. So wird die Nasenspitze in die Höhe gezogen und der Rücken wird von seinem Eindruck befreit und gerade.

Ist die Nase dagegen an und für sich schon klein, so durchschneidet man die Dicke derselben unter der eingesunkenen Stelle mit zwei halbmondförmigen Schnitten, deren eines Ende dem Nasenrücken, das andere aber der Wangenhaut zugekehrt ist, Tab. XIV. Fig. 7. Die Heftung geschieht wie vorhin. Es wird durch diese Operation der Nasenrücken hervorgedrängt und nur die Flügel in die Höhe gehoben, was noch mehr geschieht, wenn man eine dritte Methode anwendet, indem man den Nasenrücken an der eingesunkenen Stelle ganz unverwundet lässt und nur zu beiden Seiten der Nase ein ovales Stück herausschneidet, Tab. XIV. Fig. 8., so dass man vermöge der so entstandenen Löcher durch die Nase hindurchsehen kann; die Heftung des Septum's durch Knopfnähte und die der Nasenwunde durch umschlungene wird wie bei den beiden vorigen ausgeführt.

D. Von den Verbesserungen fehlerhaft gebildeter Nasen u. dgl.

§. 100. Dieser Paragraph begreift alle diejenigen Operationen in sich, welche zum Zweck haben, entweder eine zu grosse, dicke, schiefe oder eine durchlöcherte, von Gewächsen, Balggeschwülsten, Narben, Blutschwämmen, Muttermälern, Warzen und anderen Missbildungen entstellten Nasen eine bessere Gestalt zu geben; es bestehen dieselben aber fast alle in der Ausschneidung kleinerer oder grösserer elliptischer, keilförmiger oder ovaler Hautstückchen und deren Heftung. So werden Narben, Balggeschwülste u. dgl. exstirpirt, die Seitentheile der Wunde vom Grunde gelöst, herbeigezogen und zusammengenäht, die Ränder narbiger Löcher angefrischt und durch die Naht vereinigt, oder durch Transplantation kleiner Stirnhautlappen geschlossen. Hierher gehört ferner die Rhinoraphie des Larrey, die Blutigmachung vernarbter Wundränder gespaltener Nasen und deren Heftung, die Operation angeborener Nasenspalten, der Doppelnase, durch Excision der Spaltenränder und deren Vereinigung und viele andere Fälle der Art, die in's Unendliche verschieden sein, unmöglich aber nebst ihren gegen sie am zweckmässigsten anzuwendenden Operations-Verfahren hier speciell abgehandelt werden können. Jeder, der die bis jetzt beschriebenen Methoden kennen gelernt hat, wird ohne grosse Mühe für derartige vorkommende Fälle eine entsprechende Verbesserung ersinnen können; es genüge hier nur noch am Schluss der Rhinoplastik zu bemerken, dass dergleichen Formverbesserungen, so unbedeutend sie auch oft scheinen mögen, wenn ihnen nur sonst ein richtiges Princip zum Grunde lag, ausserordentlich viel zur Wohlgestalt des Gesichtes beitragen. Den besten Beweis für diese Behauptung liefert uns ein Fall aus Dieffenbach's Erfahrung, den ich hier, da er, wie ich glaube, noch unbekannt ist, und da er in seiner Veranlassung eben so komisch und originell, als durch das Resultat einer hierher gehörigen Operation bewunderungswürdig ist, mir mitzutheilen erlaube.

§. 101. Herr S..., ein wohlgenährter Funfziger, an eine gute Lebensart gewöhnt und ein starker Weintrinker, erfreute sich einer so monstreusen Nase, wie sie gewiss selten in einem Gesicht gewachsen ist. Alle berühmten Nasen der deutschen Mährchenwelt, der Nussknacker auf Weihnachtsmärkten, sogar die classisch gewordene Nase des Bardolph in Shakespeare's Heinrich IV. waren nur Schatten gegen sie. Ganz feuerroth, mit zahllosen der *Acne rosacea* eigenthümlichen Tuberkeln besetzt und von Tausenden kleiner, varicöser, violetter und purpurner Aederchen durchzogen, ragte sie aus dem vollen, runden Antlitz wie ein feuerspeiender Berg hervor. Die ungeheure Spitze war in zwei Theile geschieden, der rechte Nasenflügel von der Grösse eines Hühnereies, der linke, bis zur Oberlippe herabhängend, hatte die Gestalt einer Retorte mit weitem Halse, die ganze Missgestalt konnte kaum von einer grossen Mannshand bedeckt werden. Er war in seiner Heimath weit und breit wegen seiner Nase bekannt, und wer ihn zum erstenmale sah, konnte sich des Lachens nicht erwehren. Daher war es denn auch kein besonderes Wunder, dass selbst ein gekröntes Haupt Europa's im Theater von der Bühne abgezogen wurde und seine Augen nach einer entfernten Loge hinrichtete, wo unser Mann sass; ja sogar die Majestät, begierig einen Mann kennen zu lernen, der ein solches Ungeheuer im Gesicht ernährte, einen Kammerherrn abschickte, um sich nach dem Namen und Charakter desselben zu erkundigen. Herr S... aber, obwohl er selbst in seiner Jovialität seine Nase oft zum Gegenstande seiner launigen Ausfälle machte, war es doch satt, die Zielscheibe des Witzes für andere abzugeben und die traurige Berühmtheit, welche er seiner lächerlichen und ungestalteten Nase verdankte, von ganzer Seele verachtend, zog er nach Berlin und brachte seinen Ruhm und seine Nase dem Messer Dieffenbach's zum Opfer dar.

Derselbe entfernte aus der Spitze und den Flügeln drei grosse Stücke durch elliptische Schnitte und vereinigte die dadurch entstandenen Wunden durch umschlungene Nähte. Während der Operation drang das Blut wie aus einem Schwamme aus den durchschnittenen Theilen in ungeheurer Menge hervor und noch 6 Stunden nach der Operation rieselte es wie ein Bach zwischen den Nähten und aus den Nasenlöchern unaufhaltsam heraus. Eisumschläge, die Tamponade mit Charpie und fortwährender Druck auf die der Nase Blut zuführenden Arterienäste mit

den Fingern stillten die Blutung, die *prima intentio* gelang vortrefflich und die Nase zeigte nach der Heilung vollkommene Wohlgestalt. Der Mann kehrte nach seiner Heimath zurück, wo er die grosse Genugthuung und Freude hatte, seinen Bekannten fast unkenntlich geworden zu sein. Auf Tab. XVI. Fig. 1. ist die Abbildung dieser Nase dargestellt, in Fig. 2. sieht man die Schnitte abgebildet, und Fig. 3. und 4. zeigen die Nase *en profil* und *en face* nach der Heilung.

Abschnitt IV.

Von der Blepharoplastik (*Blepharoplastice*).

§. 102. Unter der Benennung **Blepharoplastik, Augenliderbildung**, verstehe ich hier alle diejenigen blutigen Operationen, welche zur Heilung missgebildeter und kranker Augenlider vorgenommen, oder wodurch dergleichen fehlende ersetzt werden, so dass dieselben entweder gänzlich oder doch theilweise ihren früheren Functionen vorstehen können. Wollte ich mich hier allein auf die Beschreibung derjenigen Operationen beschränken, durch welche mittelst Hautüberpflanzung ein fehlendes Augenlid gebildet wird, so würde ich theils höchst parteiisch zu Werke gehen, indem ich eine Menge von Operationen vernachlässigte, die gerade, ohne zu Transplantationen ihre Zuflucht zu nehmen, für die Wohlgestalt und den Gebrauch der Augenlider sich so höchst vortheilhaft zeigen, theils würde ich ein zu enges und zu dürftiges Feld für meine Beschreibung zu bearbeiten haben. Auch sind die Gränzen für diese einzelnen Operationen zu wenig bestimmt, und ebenfalls zu enge mit dem Begriffe der Plastik verbunden, als dass sie nicht alle hier einen Platz finden sollten. Von dieser Ansicht geht auch **Dieffenbach** aus, indem er die unten angeführten Operationen zu den plastischen zählt, und mit ihm sind gleicher Meinung **Staub** [1]), **Dreyer** [2]) **Peters** [3]) und Andere. Um aber eine bessere Uebersicht über dieses Capitel zu gewinnen, scheint es zweckmässig, die hierhergehörigen Operationen in zwei Theile zu sondern, und wie bei der Nasenbildung, eine **Augenlidbildung im weiteren und engeren Sinne des Worts** anzunehmen, und demgemäss einzeln die untergeordneten Operationen abzuhandeln.

§. 103. Zur **Augenlidbildung im weiteren Sinne des Worts** rechne ich nun alle diejenigen Operationen, welche sich mit der Heilung folgender Krankheitszustände der Augenlider beschäftigen:

1. **Coloboma palpebrae.**
2. **Blepharoptosis.**
3. **Lagophthalmos.**
4. **Ectropium.**
5. **Entropium.**
6. **Trichiasis.**
7. **Distichiasis.**
8. **Symblepharon.**
9. **Ankyloblepharon.**
10. **Epicanthus.**

Die **Augenlidbildung im engeren Sinne des Worts** beschäftigt sich dagegen nur mit der wirklichen Bildung eines neuen Augenlides durch Hautüberpflanzung. Hieran schliessen sich nun noch die Operationen zur Schliessung von Defecten in der Umgebung des Augenlides, vorzüglich in der Nähe des inneren Augenwinkels und der thränenleitenden Organe.

A. Von der Blepharoplastik im weiteren Sinne des Worts.

1. Operatio Colobomatis palpebrae, Operation der Augenlidspalte.

§. 104. Wie wir die Hasenscharte an der Oberlippe als angeborne Missbildung häufig zu beobachten Gelegenheit finden, so kommt ganz ähnlich, wiewohl viel seltener, eine Spaltung des oberen Augenlides als *Vitium primae formationis* vor. Bald erstreckt sich diese Spalte durch das ganze Augenlid, bald theilt sie den schützenden Vorhang nur zur Hälfte, bald findet sie sich in der Mitte, bald an den Seiten; bisweilen herrscht bei der Theilung eine gewisse Symmetrie, bisweilen aber ist die eine Hälfte des Augenlides länger als die andere, immer aber bringt sie eine grosse Missgestalt zu Wege, und muss nothwendig, wegen mangelhafter Bedeckung des Auges, Krankheiten dieses edlen Organs zur Folge haben. Die Operation, welche stets durch diese Missbildung indicirt ist, und höchstens eine Gegenanzeige in der grossen Schwäche oder Unruhe des Neugebornen findet, besteht allein in der Wundmachung der Spaltenränder und deren genauen und sauberen Heftung durch die Knopfnaht mittelst sehr feiner Nadeln und Seidenfäden. Man fasst zu dem Ende das Augenlid mit einer

1) De Blepharoplastice. Dissertat. Berolin. 1835.
2) Nova Blepharoplastices methodus. Dissertat. Vindobonae 1831.
3) De Blepharoplastice. Dissertat. Lips. 1830.

Pincette, zieht es vom Auge ab und trägt nun mit einer feinen Incisionsscheere die Ränder der Spalte ab. Will man die Ränder mit dem Messer blutig machen, so schiebt man unter das Augenlid die Jäger'sche Platte, fixirt auf derselben mittelst des Daumens der linken Hand an den Cilien das Lid, und trennt von den Rändern einen feinen schmalen Hautstreifen ab. Ist das Augenlid lang genug, um den Augapfel zu bedecken, so excidirt man Λ förmig, wenn dies aber nicht der Fall ist, giebt man den Schnitten eine () förmige Gestalt, und heftet die Wundränder in eine gerade Linie zusammen, wodurch das Augenlid ausgedehnt wird.

Ueberhaupt kommen bei dieser kleinen Operation alle diejenigen Rücksichten und Veränderungen in Betracht, welche bei der Operation der Hasenscharte vollständiger angegeben werden sollen. Nach der Operation werden beide Augen durch kreuzweise über dieselben gelegten Heftpflasterstreifen geschlossen, und zwar so lange, bis man sich von der vollkommenen Verheilung der kleinen Wunde überzeugt hat. Die Nachbehandlung besteht in dem Auflegen kühlender Compressen. Eine Geschichte dieser kleinen Operation giebt es nicht.

2. Operatio Blepharoptoseos, Operation des Vorfalls des oberen Augenlides.

§. 105. Der Vorfall des oberen Augenlides ist eine Krankheitserscheinung, welche sich vorzüglich in ihrer ganzen Ausdehnung nur bei alten Leuten zeigt, weshalb man ihr auch den Namen Blepharoptosis senilis gegeben hat. Bei jüngeren Personen ist sie meistentheils nur theilweise vorhanden und oft nur auf einem Auge, welches dann kleiner erscheint; in dem Falle, dass beide Augen daran leiden, giebt sie dem Gesicht ein etwas träumerisches oder auch dummes Ansehn; bei totaler Blepharoptose stört das gänzlich über den Augapfel herabgefallene Augenlid natürlich vollkommen das Sehvermögen. Es kann dieser Zustand die Folge einer Muskellähmung, oder was gewöhnlich der Fall ist, durch grosse Schlaffheit der äusseren Haut entstanden sein. Hier bemerken wir, dass der Muskel oft ohnmächtige Anstrengungen macht, um das ganz mit Runzeln bedeckte, wie ein gefalteter Sack vor dem Auge herabhängende Lid in die Höhe zu heben, und nur durch Unterstützung mit den Fingern kann der Muskel das schwere Lid überwinden und das Auge öffnen. Bei jüngeren Personen zeigt sich der theilweise Vorfall des oberen Augenlides in Gestalt einer kleinen herabhängenden Hautfalte häufig als Begleiter von Störungen in den Functionen der Unterleibsorgane, und schwindet auch meistentheils nach einem gegen diese Uebel zweckmässig angewandten Kurverfahren, besonders nach dem Gebrauch gelind auflösender, öffnender Mittel und der als Unterleibs-*Nervina* so wohlthätigen *Gummata ferulacea*; eine Operation kommt hier nicht leicht in Anwendung. Bei der *Blepharoptosis totalis* dagegen kommt es zuerst darauf an, ob wir Grund haben, aus der Anamnese und dem ganzen Zustande des Kranken die Entstellung auf eine Muskellähmung zu schieben, oder ob das Uebel allein seine Entstehung einer Erschlaffung der Haut verdanke. Gegen die Lähmung des *Levator palpebrae superioris* hat man das Aetzen der Supraorbital-Gegend mit Schwefelsäure, das Glüheisen (Ware [1]), *Emplastr. tartari stibiati* auf die Augenbraungegend (Jüngken), zwischen dem Kieferwinkel und dem *Processus mastoideus* eine Fontanelle von kaustischem Kali (J. A. Schmidt [2]), die Acupunctur (Weller), das Einreiben des Augenlides mit einem Linimente aus Crotonöl [Campanella [3])], oder aus Ammoniak und Fenchelöl (Conradi), Moxen (Larrey), Strychnin [Carron du Villard [4])] anempfohlen, und mit gutem Erfolge angewendet; bei Erschlaffung der Haut dagegen ist die Wegnahme des Ueberflüssigen indicirt, und zwar entweder mit einem Aetzmittel, vorzüglich mit der Schwefelsäure, und dies besonders, wenn sich der Verdacht einer Paresis bei gleichzeitiger Hauterschlaffung nicht ganz zurückweisen lässt, oder mit dem Messer.

§. 106. Zur Operation hat man nichts weiter nöthig, als eine Pincette mit breiten Branchen, oder eine der weiter unten zu beschreibenden Entropium-Zangen, eine Cooper'sche Scheere oder ein convexschneidiges Bistouri. Der Kranke sitzt, ein Gehülfe hält ihm den Kopf, der Operateur steht vor ihm. Dieser fasst nun mit dem Daumen und Zeigefinger der linken Hand so viel von der schlaffen Augenlidhaut, als für die Eröffnung des Auges nöthig erscheint, klemmt diese Hautfalte zwischen die Arme der Pincette, schneidet sie dicht hinter der Pincette mit sägeförmigen Zügen, der Muskel schonend, ab und entfernt so ein grosses ovales Hautstück aus dem Augenlide (Tab. XXI. Fig. 7. siehe die punktirte Linie). Nach gestillter Blutung legt man auf die Wunde trockne Charpie, lässt kalte Umschläge machen und erwartet, ohne eine Naht anzuwenden, die Heilung durch Eiterung, indem durch dieselbe der Tonus im Augenlide vermehrt und die Haut bedeutender contrahirt wird, als bei der ersten Vereinigung. Die kalten Umschläge wird man am zweiten bis dritten Tage mit warmen Kamillen-Umschlägen, wegen einer gewöhnlich dann eintretenden ödematösen Anschwellung des Augenlides zu vertauschen haben, und am fünften Tage ist so die Wunde in eine granulirende Fläche verwandelt, welche man einfach täglich mit Rosensalbe verbindet, bis die Heilung erfolgt ist. Die hierdurch entstehende Narbe verkriecht sich gewöhnlich zwischen dem Augenlide und dem oberen Orbitalrande in eine Falte, und bleibt auf diese Weise unsichtbar, während das Augenlid seine normale Stellung erhält und mit Leichtigkeit geöffnet werden kann. Jüngken, Scarpa und Andere vereinigen die Wunde durch die Knopfnaht, ebenso Hunt [5]), welcher dicht unter den oberen Orbi-

1) Ware, chirurgische Beobachtungen über das Auge. Gött. 1810.
2) In den Abhandl. der med.-chir. Josephs-Academie zu Wien. II. S. 365.
3) Carron du Villard, Augenkrankheiten. T. I. p. 155.
4) l. c. p. 157.
5) Lancet. N. 383. 1. Jan. 1831.

talrand einen nach unten zu concaven Schnitt durch die Haut des Augenlides führt, denselben in seinen Endpunkten durch eine nah am Tarsalrande laufende Querincision verbindet, das betreffende Hautstück lospräparirt und den untern Wundrand an den obern mit Knopfnähten befestigt. Er will dadurch das Augenlid in die Wirkungssphäre des *Muscul. occipitofrontalis* bringen, so dass dieser, wenn der *Levator palb. sup.* nicht mehr seinen Functionen vorsteht, dieser das Augenlid hebt. Bei theilweiser Blepharoptose wendet Dieffenbach ein anderes Verfahren, als das oben erwähnte an. Er macht in die Augenlidhaut, dort wo sie am weitesten herabhängt, eine kleine Längenwunde, Tab. XXI. Fig. 9*b*, in der Richtung von *f* nach *g*, zieht dieselbe in die Quer von *h* nach *i* und heftet sie auch so mit feinen umschlungenen Nähten, wodurch natürlich das Augenlid verkürzt wird. Bei Blepharoptose, durch Lähmung des *Levator* entstanden, durchschneidet jetzt Dieffenbach den *M. orbicularis palb.* subcutan.

3. Operatio Lagophthalmi, Operation des Hasenauges.

§. 107. Hasenauge nennt man in der Chirurgie gewöhnlich ein solches Auge, dessen beide Augenlider entweder so verkümmert und zerstört sind, dass sie den Bulbus nicht bedecken können, oder dessen oberes Augenlid durch eine oder die andere Ursache verhindert ist, geschlossen zu werden. Es kann dies in höherem oder geringerem Grade der Fall sein. Betrifft das Uebel allein das obere Augenlid, so ist meistentheils eine spastische Affection oder eine Contractur des *Musc. levator palpeb. sup.* Schuld daran; sonst sind gewöhnlich Geschwüre, Ausschläge, Wunden mit Substanzverlust und die darauf folgenden Narben Ursachen dieser sehr lästigen und für das Auge so Gefahr bringenden Krankheit. Celsus und Demosthenes von Massilien haben schon zur Heilung des *Lagophthalmos* halbkreisförmige Incisionen und das Heilen derselben durch dazwischen gelegte Körper mit einer breiten Narbe vorgeschlagen. Wie wenig aber diese Methode, welche auch von Anderen befolgt ist, geeignet sei, ein zu kurzes Augenlid zu verlängern, weiss der am besten, welcher sich die unfruchtbare Mühe gegeben hat, etwas mit einer breiten Narbe heilen zu wollen. Bei partiellem und kleinerem *Lagophthalmos* kann man das Augenlid in seiner ganzen Dicke an der verkürzten Stelle in die Quere spalten, Tab. XXI. Fig. 9*a*, in der Richtung von *d* nach *c*, die Querwunde in eine Längenwunde vorziehen, in der Richtung von *o* nach *p* dieselbe heften und so das Augenlid etwas verlängern. Bei vollkommener Ausbildung der Krankheit bleibt nichts weiter übrig, als eine wahre Blepharoplastik zu unternehmen, wovon unten; ist aber ein Krampf oder eine Contractur des *levator palpebrae* Veranlassung davon, so schneidet man denselben subcutan unter dem oberen Augenlide am Supraorbitalrande durch, doch gehört dies nicht zu der plastischen Chirurgie, sondern ist ein Gegenstand für Sehnen- und Muskeldurchschneidung.

4. Operatio Ectropii, Operation der Auswärtskehrung der Augenlider.

§. 108. Das beste Kriterium für die Lästigkeit und Unheilbarkeit eines Uebels ist die Grösse des gegen dasselbe vorgeschlagenen Heilapparates; wenn wir demnach die für das *Ectropium* vorgeschlagenen Operationsmethoden zusammenrechnen, so dürfen wir uns wahrlich nicht bewogen fühlen, eine glänzende Prognose für dasselbe zu stellen, denn es giebt fast kein Feld, auf welchem sich die Chirurgen alter und neuer Zeit so weidlich herumgetummelt haben, als auf dem kleinen Raum der Augenlid-Conjunctiva. In der That ist aber auch das *Ectropium*, Plarrauge, ein so lästiges, widriges, für die Existenz des Auges selbst und die Erhaltung des Sehvermögens so gefährliches Uebel, dass es den Chirurgen und Augenärzten keineswegs verargt werden kann, wenn sie auf die Heilung dieser Krankheit mehr Nachdenken, Fleiss und Sorgfalt, als auf andere verschwendet haben. Ist das untere Augenlid Sitz der Krankheit in ihren höheren Graden, so kann man sich kaum etwas hässlicheres vorstellen, als ein solches umgekrämptes, mit rothem Scharlach bedecktes Augenlid. Betrifft nun gar das *Ectropium* beide Augen, so wird natürlich das Scheussliche des Anblicks noch vermehrt. Solche Kranke, von den ungehindert eindringenden Lichtstrahlen, vom Staube und von den fortwährend hervorschiessenden Thränen gepeinigt, blinzeln ohne Aufhören mit den oberen Augenlidern und suchen mit diesen das entblösste Auge zu bedecken; diese fruchtlosen Anstrengungen begleiten sie noch mit Gesichterschneiden, dabei rollt ihnen das Auge wild im Kopfe umher und will sich vergeblich vor Licht und Luft verbergen, um nur einmal der Ruhe zu geniessen. Wir dürfen uns daher gar nicht wundern, wenn in früheren Zeiten, wo Aberglaube und Unwissenheit die Materie für den Abdruck der Kraft, und den hässlichen Körper für den Repräsentanten und Verräther der hässlichen Seele hielten. Menschen mit umgekehrten Augenlidern für Hexen galten, und als solche auf dem Scheiterhaufen ihr Leben enden mussten; denn das *Ectropium* der unteren Augenlider verwandelt die menschliche Physiognomie in eine wahrhaft thierischer unheimlich gespenstige, diabolische. Ist dagegen das obere Augenlid umgeklappt, ein Fall, der seltener vorkommt, so wird der Ausdruck des Auges dadurch mehr starr, hülflos, geistesschwach. Es ist aber die Hässlichkeit des Anblicks nicht allein, welche die Operation des Ectropium's indicirt, sondern die Nothwendigkeit, wenn das Auge selbst nicht bei lange bestehendem Uebel leiden soll, welche uns zu entscheidenden Heilversuchen auffordert. Diejenigen Krankheiten des Auges, welche Ursache des *Ectropium's* waren, haben meistentheils das Auge schon so geschwächt und entzündet, haben einen solchen Zustand von Reizempfänglichkeit in dem Organe zurückgelassen, dass durch die Einwirkungen des Lichts, der Luft, des Staubes nothwendig eine fortwährende Entzündung unterhalten und zuletzt das Sehvermögen gefährdet werden muss. Die Entzündung pflanzt

sich auch bald weiter auf die Umgegend fort; die in Mitleidenschaft gezogene Thränendrüse bespült entweder fortwährend das kranke Auge mit ihren Excretionen und es entsteht *Epiphora*, oder sie verdorrt und verschwindet und die Folge davon ist eine vollkommene *Xerosis* des Auges, mit deren Eintritt dann das Sehvermögen für immer erlischt. Interessant ist es, hierbei das Heilbestreben der Natur zu sehen, wie diese häufig bei gestörten Funktionen eines Organs ein anderes oder gar eine Neubildung dafür vicarirend auftreten lässt. So habe ich Tab. XIX. Fig. 7. das rechte Auge eines jungen Mädchens abgebildet, welches nach varicöser Zerstörung und Abscedirung des obern Orbitalrandes am obern Augenlide ein *Ectropium organicum* erhalten hatte, so dass sich das Auge auf keine Weise schliessen liess. Hier hatte die Natur, um einigermassen äussere Schädlichkeiten vom Augapfel abzuhalten, ein Surrogat des obern Augenlides, ein der *Membrana nictitans* der Vögel ähnliches Gebilde erzeugt, welche als eine bräunliche, halb durchsichtige Haut von der obern Conjunctivafalte über den Augapfel herabhing und ein Viertel desselben bedeckte. Carron du Villard erzählt einen ähnlichen Fall [1]).

Der Ursachen des *Ectropium's* können sehr viele und sehr verschiedene sein, und nach ihnen gestaltet sich auch das gegen dasselbe einzuschlagende Operationsverfahren. Heftige Entzündungen der *Conjunctiva* mit Ausgängen in Blennorrhoe, Beinfrass der Orbitalränder oder Wandungen, chemische Schädlichkeiten, Verbrennungen, Verwundungen, Hautkrankheiten, Lähmungen und Hauterschlaffung können die Augenlider mehr oder weniger nach aussen kehren. Diese beiden letzteren ursächlichen Momente erzeugen, wie beim oberen Augenlide die *Blepharoptosis*, so beim unteren das *Ectropium*, und es ist dies dann ein und derselbe Krankheitszustand, nur durch den Ort verändert. Nach diesen mannigfachen Ursachen nimmt auch diese Auswärtskehrung einen verschiedenen Charakter an, ist mehr oder weniger bösartig in ihren Erscheinungen und schwieriger oder leichter zu heilen. Daher ist dann auch die Prognose sehr verschieden; gut ist sie zu nennen, wenn eine Erschlaffung der äusseren Haut und des Tarsalrandes, oder eine Aufwulstung der *Conjunctiva* das Uebel hervorgerufen haben; dagegen wird sie zweifelhaft, wenn organische Zerstörungen der Haut und der Knochen Schuld daran sind. Die Verwundung bei der Operation ist an und für sich nicht so bedeutend, dass dieselbe für das Leben eine gefährliche Reaction verursachen könnte, indess ist das Trennen und Zusammenheften der dünnen und meistentheils schlaffen Augenlider, welche immer mehr oder weniger durch die vorhergegangenen Krankheiten gelitten haben, durchaus nicht für die Oertlichkeit gleichgültig, indem nirgends so häufig Absterben und Brand entsteht, als bei den Operationen des *Ectropium's* und den damit verwandten.

Geschichte der Operation des Ectropium's.

§. 109. Schon Hippokrates und in späteren Zeiten Celsus haben diese Krankheit gekannt und beschrieben. Der erstere räth, die Conjunctiva entweder zu scarificiren oder ganz auszuschneiden und die Wunde nachher mit dem Glüheisen zu berühren [1]), der andere schneidet die Augenlidhaut in einen halbmondförmigen Schnitt ein und will diese Wunde mit einer breiten Narbe heilen [2]). Diese falsche Idee des Celsus wohl erkennend, suchte Antyllus die richtige Lage des Augenlides dadurch wieder herzustellen, dass er aus der Augenlid-Conjunctiva und dem darunter liegenden Zellgewebe ein Λ förmiges Stück, jedoch mit Schonung des Tarsus ausschnitt und dann die Wunde zusammennähte [3]); eben so verfuhr Paul von Aegina [4]), die Araber, Rhazes [5]) und Avicenna [6]), bestreuten die scarificirte Conjunctiva mit Aetzmitteln, als Grünspan, Schwefel, gebranntem Alaun. Die Chirurgen des Mittelalters zogen dagegen, wie immer, den Gebrauch des Glüheisens vor, so Wilhelm von Saliceto [7]), Guido von Chauliac [8]) u. A. m. In späterer Zeit scheint die Methode des Antyllus ganz vergessen worden zu sein, und die Chirurgen beschränkten sich fast allein darauf, entweder die Methode des Celsus zu verändern, weil sie eben gewiss erkannt haben, wie unzureichend sie sei, oder verschiedene chemische und dynamische Reize auf das Augenlid wirken zu lassen. So schnitt das untere Augenlid mit nach unten gerichteten Wundwinkeln Fabricius ab Aquapendente ein, nachdem er vorher das Augenlid und die dasselbe verkürzende Narbe mit Oelen und Salben erweicht hatte [9]); derselbe suchte auch ohne alle Incision nur auf mechanischem Wege durch aufgeklebte Heftpflaster das Augenlid in die normale Stellung zu bringen. Paraeus [10]) machte die Incision auf dieselbe Weise und hielt die Wunde durch dazwischen gelegte Plumaceaux lange offen; Albucasis [11]), Rolando [12]), Guillemeau [13]) und Thevenin [14]) suchten dies letztere durch Bleidrähte zu erreichen, während Dionis [15]), Heister [16]), Junker [17]), Platner [18]) und

1) Augenkrankheiten. Deutsch. p. 167. T. I.

1) Hippocratis praenotionum, edit. Foesii, Genev. 1657. Lib. II. p. 102.

2) Celsus, de medicina. Lib. VII. cap. VII.

3) Aetius, Tetrabiblion. II. Serm. 3. cap. 72.

4) P. Aegineta, de arte medendi. Basiliae 1582. Lib. VI. p. 10. 12. et Lib. III. cap. 22.

5) Rhazes, Lib. II. Tract. IV. cap. 1.

6) Avicennae Canon. Lib. III. Fen. 3. Tract. 3. p. 12.

7) Guilhelmi Chirurgia. Lib. I. Tract. I. cap. 2.

8) Guido de Cauliaco. Tr. VI. Doct. II. Pars 2. cap. 7.

9) Fabricii ab Aquapendente operationes chirurg. cap. 15.

10) Ambr. Paraei Oper. chirurg. Lib. IX. cap. 23. et Lib. XVI. cap. 6.

11) Albucasis, Chirurgia. Lib. II. cap. 13. et 14.

12) Rolandi Chirurgia. Lib. I. cap. 18. Rubr. 6.

13) Traité des maladies des yeux. Paris 1585.

14) Oeuvres. Chap. 99. 100. Paris 1659.

15) Cours de l'opération de Chirurg. Ed. 4. Paris 1751.

16) Laur. Heister, Institutiones chirurg. Pars II. Lib. II. cap. 48. Amstelodami 1739.

17) Jan. Junker, Conspect. Chirurgiae tam medicae, quam instrumentalis. Halae 1731. Tab. 87. p. 584.

18) Platneri Institutiones chirurg. Lips. 1745. §. 580.

Chandler[1]) das Augenlid zwei- bis dreimal in der Richtung des Tarsus einschnitten und in die Wunden Bleiplatten legten, Richter[2]) und Bernstein[3]) entfernten die Wundlippen des in die Quere gespaltenen Augenlides durch Heftpflasterstreifen. Severinus[4]), le Dran[5]), Acrell[6]) und einige Andere waren die einzigen, welche noch die Excision der Augenlid-Conjunctiva ausübten. Beer[7]) bestrich dieselben mit Opiumtinctur oder mit einer aus Quecksilber und Zinkblumen bereiteten Salbe, mit Höllenstein oder Kupfervitriol, dasselbe räth St. Yves[8]); Schütte[9]) schlägt das Bleiwasser vor, und Guthrie[10]) auf die äussere Haut Zinksalbe und auf die Bindehaut Schwefelsäure zu streichen. Aus diesen verschiedenen und meistentheils nur sehr einseitig angewandten Verfahrungsarten haben sich nun in neuerer Zeit durch die Fortschritte in der Augenheilkunde einzelne zweckmässige Methoden hervorgebildet, welche nach genaueren Indicationen bei den verschiedenen Arten der Ectropien im Allgemeinen mit gutem Erfolge angewendet werden. Die Männer, welche sich hier durch ihre Bestrebungen und Erfindungen Verdienste erworben haben, sind: Pellier de Quengcy, Bordenave, S. Cooper, Cortum, Quadri, Scarpa, Dzondi, Jäger in Wien, Textor, Benedict, Jüngken, v. Gräfe, Rust, Zang, Demours, Beck, v. Walther, Fricke, v. Ammon, Weller, Adams und vorzüglich Dieffenbach.

§. 110. Ich will nun die Operations-Methoden des *Ectropium's*, so wie dieselben nach dem Charakter der Krankheit modificirt sind, beschreiben, und fange zuerst mit der Heilung des *Ectropium's* an, welches in einer Erschlaffung der Augenlider-Conjunctiva seinen Grund hat und welches, da es vorzüglich bei alten Leuten gefunden wird, den Namen das *Ectropium senile* erhalten hat.

a) Operation des *Ectropium senile.*

Obwohl weder das Messer noch die plastische Chirurgie einen Theil an der Zerstörung und Verkürzung der erschlafften Augenlider-Conjunctiva durch Aetzmittel hat, so muss doch die Art und Weise, wie dieselben angewendet werden, der Vollständigkeit wegen, hier beschrieben werden. Das zweckmässigste Aetzmittel ist in diesen Fällen die Schwefelsäure, da sie neben ihrer zerstörenden Kraft auch zugleich zusammenziehende Wirkungen äussert. Man bringt sie mit einem kleinen Asbestpinsel oder einem Holzstäbchen auf die Bindehaut, nachdem vorher das Auge selbst durch ein geöltes Kartenblatt vor zufälligen Verletzungen durch die Schwefelsäure geschützt worden. Hat die Schwefelsäure sich organisch mit der Conjunctiva verbunden, so bestreicht man den Theil mit Mandelöl, sucht die darauf folgende Entzündung durch kalte Umschläge zu mässigen, bringt das Augenlid durch aufgeklebte Heftpflaster in die möglichst beste Lage, und wartet die Heilung und Vernarbung der Brandwunde ab, oder wiederholt nöthigenfalls die Aetzung noch einmal.

Bei kleinen Ectropien alter Leute reicht dieses Verfahren meistentheils zu völliger Heilung hin, bei grössern hingegen muss man doch besser zur Excision der Bindehaut seine Zuflucht nehmen. Dies thut man entweder mit der Cooper'schen Scheere und zwar so, dass, während ein Gehülfe den Kopf des Kranken hält und das gesunde Augenlid vom Auge abzieht und fixirt, der Operateur das kranke mit dem Daumen und Zeigefinger der linken Hand ergreift, die convexe Fläche der mässig geöffneten Scheere stark gegen die Bindehaut drückt und dann mit einem Schnitte die sich zwischen die Scheerenbranchen klemmende Hautfalte ausschneidet, und wenn er auf diese Weise nicht genug entfernt zu haben glaubt, den Rest der erschlafften Bindehaut mit einer kleinen Pincette hervorzieht und mit der Scheere wegnimmt. Ist die Blutung gestillt, so legt man nicht etwa eine blutige Naht an, sondern sucht das Augenlid umzuklappen, in seine normale Lage zu bringen, und durch Heftpflasterstreifen es darin zu erhalten. Oder man kann auch nach der Weise des Antyllus ein Λ förmiges Stück aus der Bindehaut und dessen anhängendem Zellgewebe mit einem feinen Messer ausschneiden.

Dieffenbach hat in einigen Fällen dieser Art bei erschlaffter, jedoch nicht sarcomatös angeschwollener und degenerirter Conjunctiva und bei unverkürzter äusserer Augenlidhaut ein eigenthümliches Verfahren angewandt, Tab. XX. Fig. 1. 2. 3. 4. [1]), indem er die Augenlid-Conjunctiva an die äussere Haut verpflanzte. Ein schmales, spitziges, etwas nach der Schneide gekrümmtes Bistouri, Tab. XX. Fig. 1., stach er einige Linien über dem unteren Augenhöhlenrand ein, zog es von links nach rechts und durchschnitt so die Haut in einer halbmondförmigen mit dem Orbitalrande parallelen Wunde. Diesen Lappen präparirte er vom Tarsus los, stach ein zweischneidiges Messer zwischen Conjunctiva und Augapfel durch, Fig. 2., trennte Beide in der Richtung und Länge der Hautwunde, zog mit einem feinen Häkchen Fig. 3. die Conjunctiva nebst dem Tarsus aus der äussern Wunde heraus, trug die Oberfläche der erstern etwas ab und heftete Hautwunde, Conjunctiva nebst Tarsus mit umschlungenen Nähten zusammen, indem er zuerst die mittelste Naht anlegte. Am dritten bis sechsten Tage zog er die Nadel aus, die Wunde wurde antiphlogistisch behandelt, und die kleinen Unebenheiten derselben mit Höllenstein touchirt. Auf diese Weise hatte er das Augenlid von

1) Chandler, Abhandlung über die Krankheiten des Auges. Aus d. Engl. Leipzig 1782.

2) Richter, Anfangsgründe der Wundarzneikunst. Göttingen 1790.

3) Bernstein, Handbuch der Chirurgie. I. Bd. 1790.

4) M. A. Severinus, de Medicina efficaci. Part. II. cap. 33.

5) Mémoires de l'académie de Chirurgie. T. I. p. 440.

6) Olaf Acrell's chirurgische Vorfälle in dem Königl. Lazareth u. s. w., übersetzt von Dr. Andr. Murray. Göttingen 1770.

7) G. J. Beer, Lehre von den Augenkrankheiten. Wien 1813—1817.

8) St. Yves, nouveau traité des maladies des yeux. Paris 1722.

9) v. Gräfe und v. Walther's Journal. Bd. IX. Heft 1.

10) Guthrie, lectures on the operative surgery of the eye. Lond. 1823.

1) Dieffenbach, chirurgische Erfahrungen. II. Theil. §. 97.

innen aus in seine natürliche Lage gewälzt und nach der Heilung im Grunde musste es natürlich darin verharren.

Ist mit dem erschlafften und herabhängenden untern Augenlide auch der Tarsalrand verlängert, so ist die Operationsmethode indicirt, welche Adams [1]) zum Erfinder hat. Man prüft entweder durch Messung am gesunden Auge oder durch das Aufheben einer Hautfalte am kranken, wieviel von dem Augenlide wegzunehmen sei, schneidet dann aus der ganzen Dicke ein V förmiges Stück heraus, Tab. XIX. Fig. 4., und schliesst die Wunde durch umschlungene Nähte, Tab. XIX. Fig. 6. Dieffenbach, der die Erfahrung machte, dass durch die Contraction der Narbe in ihrer Längenaxe nach der Heilung das Augenlid in der Mitte wieder etwas herabgezogen wurde, veränderte das V förmige in ein () förmiges Stück, präparirte das Augenlid vom Grunde etwas los, worauf er dasselbe in eine gerade Linie mittelst umschlungener Nähte, den Tarsalrand aber mit einer Knopfnaht schloss. Auf diese Weise wird das Lid genugsam ausgedehnt, und vermag nach der Heilung vollkommen den Augapfel zu bedecken (Tab. XIX. Fig. 5. u. 6.). Schlemm und v. Ammon wollen das V förmige Stück, zur Vermeidung der entstellenderen Narbe, nicht in der Mitte des Augenlides, sondern am äusseren Augenwinkel herausnehmen.

b) Operation des *Ectropium sarcomatosum.*

§. 111. Diese Art des Ectropium's wird auf ähnliche Weise operirt, wie das, welches aus Erschlaffung der Augenlidbindehaut entstanden ist. Man schneidet mit einer Cooper'schen Scheere die aufgewulstete Haut fort, touchirt, indem man den Augapfel wie vorhin schützt, die Wunde tüchtig mit Höllenstein und wartet die Heilung durch Eiterung ab, welche man zuletzt noch durch Eintröpflungen von einer schwachen schwefelsauren Zinkauflösung befördert. Kleine, nach der Operation zurückbleibende Conjunctiva-Wucherungen touchirt man wiederholt mit Höllenstein, oder man bepinselt dieselben mit Opiumtinktur. Percy und v. Graefe haben statt des Aetzens mit Höllenstein die Anwendung des Glüheisens auf die entartete Conjunctiva angerathen, ein gänzlich zu missbilligendes Verfahren [2]).

c) Operation des *Ectropium organicum.*

§. 112. Das organische Ectropium entsteht immer durch Verkürzung der äussern Augenlidhaut nach Verbrennungen, Wunden der Augenlider mit Substanzverlust und deren schlecht geleitete Heilung durch Eiterung, nach Geschwüren, Ausschlägen u. s. w.; und ist viel schwieriger zu heben, als die beiden vorigen Arten. Es ist schon vorhin erwähnt, welche Hoffnungen wir aus dem von so vielen Chirurgen vorgeschlagenen und ausgeübten Einschneiden des Augenlids und Heilenlassen mit einer breiten Narbe (?) schöpfen können, es muss also diese Operations-Methode nicht allein als unnütz, sondern sogar schon in ihrer ganzen Idee als völlig unsinnig und in ihren Folgen als völlig zweckwidrig von nun an durchaus verworfen, und nur von denjenigen Operationen, welche ich jetzt beschreiben werde, in den meisten Fällen Heil erwartet werden. Wird das Augenlid nur auf einem Punkte durch eine kleine horizontallaufende Narbe mässig nach aussen gekehrt; so kann man die Narbe durch ein liegendes Oval exstirpiren und die wagerechte Wunde in eine perpendiculäre mittelst der umschlungenen Naht verwandeln, was in diesem Falle schon hinreicht, die verkehrte Stellung des Augenlides aufzuheben.

Für das Ectropium des obern Augenlides, welches in seiner Länge und Breite sehr ausgedehnt ist, durch Narben am oberen Orbitalrande festgewachsen und dessen Tarsalrand einen zu grossen Bogen beschreibt (Tab. XIX. Fig. 1.), hat Jäger in Wien folgendes Verfahren angegeben. Einige Tage vor der Operation sucht er die Narbe des Augenlides durch erweichende Umschläge nachgiebiger zu machen, vor der Operation selbst rasirt er die Augenbraunen ab und fasst nun das kranke Augenlid mit einem Haken oder einer Pincette, zieht es vom Augapfel so viel als möglich ab und durchschneidet die Stelle, wo es mit dem Orbitalrande zusammengewachsen ist, in einem Zuge; dadurch entsteht eine Wunde im Augenlide, durch welche das Auge wie durch das Loch eines Vorhanges hindurchsieht (Tab. XIX. Fig. 2.). So viel als nun der Bogen des Augenlides zu lang ist, wird aus demselben herausgeschnitten (Tab. XIX. Fig. 2. siehe die roth illuminirten Linien), das ganze Lid bis zur Augenbraune wird dann mit einem zweischneidigen Messer vom Knochen gelöst, damit es beweglich werde und sich verschieben lasse, und die T förmige Wunde durch Knopfnähte geschlossen (Tab. XIX. Fig. 3.), und zwar so, dass nur die äussere Haut und der Tarsus durchstochen wird, die Conjunctiva aber verschont bleibt [1]). Diese Lösung des ganzen Augenlides und seiner Umgebungen ist überhaupt bei diesen Arten des Ectropium's unerlässlich, auch Dieffenbach macht von ihr stets Gebrauch und verbindet damit ausserdem noch die Spaltung des äusseren Augenwinkels nach der Schläfe zu, um das Augenlid noch beweglicher und folgsamer zu machen; seine modificirte Adams'sche Methode bringt er dann auch bei diesen Ectropien des oberen Augenlides in Anwendung und schneidet durch die ganze Dicke des Lides ein bis über die Augenbraunen reichendes () Stück Haut heraus, Tab. XIX. Fig. 8., und heftet die Wunde theils mit umschlungenen, theils mit Knopfnähten. Für Ectropien des untern Augenlides, welche durch Narben nach Verbrennungen u. dgl. entstanden sind, und die mittelst der bishergenannten Methoden nicht geheilt werden können, da die äussere Haut viel zu kurz gegen die Conjunctiva ist, hat Dieffenbach

1) Practical observations on ectropium or eversion of the eye-lids etc. by Sir William Adams. London 1814.

2) Godefr. Guil. Luce, Dissert. de Ectropio sarcomatoso per ferramentum candens sanando. Berolini 1819.

1) Nova Blepharoplastices methodus descripta per J. T. Dreyer. Vindobonae 1831.

sehr sinnreich die Methode des Hautverdrängens, welche wir schon bei der Nasenbildung §. 87. kennen gelernt haben, mit grossem Erfolge angewandt. Er schneidet zu dem Ende einen grossen V förmigen Hautlappen, dessen beide Schenkel einige Linien unter dem innern und äussern Augenwinkel beginnen, und die in der Mitte der Backe convergiren, aus der vernarbten Augenlid- und der Backenhaut aus, präparirt diesen Lappen so weit von seinem Grunde los, bis er das Augenlid durch Heraufschieben des Lappens in seine normale Lage bringen kann, trennt die Seitentheile der V förmigen Wunde nach der Nase und dem Ohre hin los, und heftet, indem er den gelösten dreieckigen Hautlappen nach oben schiebt, die Backenwunde in einer geraden Linie durch die umschlungene Naht zusammen, während er die hinaufgeschobene Wangenhaut, welche jetzt das Augenlid bildet, durch Knopfnähte an ihrem neuen Ort befestigt erhält (Tab. XXV. Fig. 2.) Bei kleineren Ectropien hat Dieffenbach noch ein anderes Verfahren in Anwendung gebracht, welches eben so einfach als hülfreich ist. Er schneidet aus der Haut am äusseren Augenwinkel ein dreieckiges Stück, dessen Basis mit der Augenlidspalte wagerecht fortläuft, aus, und setzt die Basis noch in einer Incision nach aussen fort, Tab. XXI. Fig. 8., dann löst er das Augenlid vom Grunde los, schneidet vom Tarsalrande so viel weg, als die Basis des Dreiecks lang ist, ungefähr von *e* nach *a*, und heftet das so blutig gemachte Augenlid an die Basis mit umschlungenen Nähten fest; auf diese Weise wird der Punkt *e* nach *a*, *a* nach *c* und *b* nach *d* gerückt.

Durch Narben am äusseren Augenwinkel werden öfter dort Auswärtskehrungen beider Augenlider verursacht, Tab. XX. Fig. 5. Bei Fällen dieser Art verrichtet v. Walther seine Tarsoraphie [1]), er schneidet nämlich von beiden ectropischen Augenlidern den Tarsus einige Linien weit ab, und setzt die Verwundung nach der Schläfe zu in einen spitzen Winkel fort, so dass nach Wegnahme des herausgeschnittenen Hautlappens eine liegende pyramidenförmige Wunde, deren Basis dem inneren Augenwinkel, deren Spitze aber der Schläfe zugekehrt ist, entsteht, und heftet dann die Wunde mit feinen Knopfnähten zusammen. Auch diese Methode hat Dieffenbach dahin modificirt, dass er besonders bei sehr verkürzter Haut die Pyramide in einen liegenden Spitzbogen verwandelt (Tab. XX. Fig. 5.) und die geschweiften Wundränder dann in einer geraden Linie zusammennäht. Ist ein solches Ectropium des äusseren Augenwinkels bedeutend, und lassen sich die Wundränder des excidirten Stückes nicht ohne grosse Spannung oder mit bedeutenden Verbesserungen der fehlerhaft gestellten Augenlider vereinigen; so bringt hier Dieffenbach seine bei vielen Operationen eingeführten seitlichen Incisionen so in Anwendung, dass er am oberen und am unteren Orbitalrande das Augenlid halbmondförmig bis zur Nase hindurchschneidet und vom Grunde löst, worauf die Vereinigung der Wunde am äusseren Augenwinkel und die Geradestellung der Augenlider leicht erfolgt.

Ob Dieffenbach noch auf ein anderes Verfahren, welches er einmal übte, Werth legt, kann ich nicht sagen. Er durchschnitt nämlich das ectropische Augenlid parallel mit seinem Orbitalrande, verwundete theilweise beide Tarsalränder, heftete sie zusammen, erzeugte so ein partielles Ankyloblepharon, welches er nicht eher wieder vernichtete, bis das Augenlid mit einer breiten (?) Narbe geheilt war, und so dasselbe seine normale Stellung wiedererlangt hatte. Aehnlich verfuhr Acrell, welcher mit seidenen Fäden die Augenlider an einander befestigte; Beck, welcher eine Fadenschlinge durch das untere Augenlid zog und dieselbe mit Heftpflaster auf die Stirn bis zur Vernarbung der queren Augenlidwunde festklebte [1]), und Chelius [2]). Erwähnen muss ich hier noch, dass Key bei einem Ectropium, welches er von einer Contraction des *Musculus orbitalis palpebrar.* ableitete, diesen Muskel mit Glück durchschnitt.

5. Operatio Entropii, Operation der Einwärtskehrung der Augenlider.

§. 113. Es lässt sich schwer entscheiden, welche Krankheit der Augenlider lästiger und für das Auge gefahrdrohender ist, das Ectropium oder das Entropium, und die gewöhnlich mit dem letzteren verbundenen Krankheitsformen, die Distichiasis und Trichiasis. Ein Mensch mit diesem Uebel behaftet ist wahrhaft beklagenswerth, denn nicht allein, dass die umgekrämpten Augenlider das Auge halb verschliessen, ihnen das Ansehen kleiner Schweinsaugen geben und fortwährend beim Sehen hinderlich sind, die nach innen gekehrten Augenwimpern reizen und peinigen auch den Kranken Tag und Nacht, bei jedem Augenliderschlage, bei jeder Bewegung des Augapfels richten die gewöhnlich wie die Haare einer Bürste verdickten und entarteten Wimpern gegen das Organ, zu dessen Schutze sie eigentlich da sind, ihre unnatürlichen und feindlichen Angriffe. Das Auge entzündet sich durch diesen fortwährenden Reiz, es überzieht sich mit stark injicirten Gefässen, welche selbst über das Bindehautblättchen der Hornhaut weglaufen, die Thränen schiessen stromweise aus den Augen, vergeblich sucht sich der Kranke durch krampfhaftes Zukneifen der Augenlider und Reiben mit den Fingern, durch Auswischen der Augen seine Leiden zu erleichtern, er vermehrt sie nur bei Versuchen dazu; bei länger bestehendem Uebel beginnt noch eine Lichtscheu einzutreten, auf der Bindehaut bilden sich *Pannus*, *Pterygium* und Geschwüre, der Kranke fängt an, die Gegenstände wie durch einen Schleier zu sehen, und zuletzt erlischt das Sehvermögen wegen Entartung der Bindehaut und Fortpflanzung

1) Ectropium anguli externi, eine neue Augenkrankheit, und die Tarsoraphie, eine neue Augenoperation von Ph. v. Walther in v. Gräfe's und v. Walther's Journal. IX. Bd. 1. Heft. Berlin 1826.

1) Carl Joseph Beck, Handbuch der Augenheilkunde. Heidelberg 1823. p. 185.

2) Fischer, de ectropio, dissert. Heidelberg 1830.

ihrer Entzündung auf die Hornhaut gänzlich [1]). Gründe genug, die Operation für indicirt zu halten, da leider Augenwasser, Salben und andere pharmaceutische Mittel bei diesem Uebel nicht einmal vorübergehende Hülfe oder auch nur Linderung zu leisten vermögen.

Geschichte der Operation des Entropium's.

§. 114. So wie gegen das Ectropium, so sind auch gegen das Entropium die Chirurgen gewaltig gerüstet von alten Zeiten her zu Felde gezogen. Das beste Verfahren indessen, was auch jetzt noch in seiner Ursprünglichkeit, so wie mit kleinen Modificationen das gewöhnlichste ist, rührt von Celsus her. Er schnitt nämlich aus der äusseren Augenlidhaut ein Stück aus und heftete die Wunde; auf ähnliche Weise verfuhr auch Aetius. Nach dem Vorgange des Paul von Aegina, der die äussere Augenlidhaut zwischen zwei Rohrschindeln einklemmte und dadurch ihr Absterben veranlasste, pressten Bartisch [2]), Verduin [3]), Ruysch und Heister dieselben zwischen eigen dazu erfundenen Metallklemmen, welche durch Schrauben angezogen wurden, und suchten so die Haut zu durchschneiden, Demours [4]) bezweckte dies durch einen umgelegten Kupferdraht und Leroy d'Etiolles bediente sich dazu einer eigenen Pincette [5]). Die Methoden anderer Chirurgen bestanden theils darin, dass sie dem auszuschneidenden Hautstücke eine verschiedene Form gaben, theils dass sie die Heilversuche, welche wir bei der Trichiasis und Distichiasis näher kennen lernen werden, auch hier in Anwendung brachten. Es existiren demnach eine ausserordentliche Menge von Operationsmethoden gegen das Entropium, fast alle aber lassen grosse Stücke zu wünschen übrig; eben so sind eine grosse Anzahl von Instrumenten erfunden, von denen auf Tab. XVII. und Tab. XVIII. die vorzüglichsten abgebildet sind. So sehen wir Tab, XVII. Fig. 15. und 16. die metallenen Entropiumsklemmen von Verduin und Rau, Fig. 12. 13. 14. und Tab. XVIII. Fig. 1. 2. 3. 4. 5. die Entropiumszangen zum Aufheben einer Augenlidfalte von Bartisch, Bell, Beer, Himly, Langenbeck, v. Gräfe und Helling, die Richter'sche Kniescheere zum Ausschneiden dieser Falte, Tab. XVIII. Fig. 7., und die hohlschneidige Scheere von Quadri zu demselben Zwecke, Fig. 6.

In Betrachtung der nächsten Ursachen des Entropium's, dass nämlich entweder *a*) die Augenlidconjunctiva verkürzt, oder *b*) der Tarsus verkümmert und verkrümmt, oder endlich *c*) die äussere Haut gegen die innere zu lang und erschlafft ist, können wir nun auch alle hierher gehörigen Methoden unter drei Rubriken bringen, und zwar unter *a*) die Incision der Conjunctiva, Heilung durch eine breite Narbe und Verlängerung derselben, *b*) die Incision und Geraderichtung des Tarsus, *c*) die Verkürzung der äusseren Augenlidhaut. Nach den schon häufig wiederholten Bemerkungen über die Ideen einer breiten Narbenheilung, muss die erste dieser Methoden, so vielfach sie auch von älteren und neueren Chirurgen ausgeübt ist, als vollkommen unnütz aus der Akiurgie gestrichen werden, und ich halte es daher für überflüssig, ein dahin zweckendes Operationsverfahren anzugeben; wer dieselbe dennoch versuchen will, kann deshalb die Lehrbücher der blutigen Operationen nachsehen und es ist ihm bei seinem Unternehmen weiter nichts, als recht viel Glück zu wünschen. Ist eine bedeutende Verkürzung der Conjunctiva die Bedingung des Uebels, so kann der Operateur nur in der Abtragung des Cilienbodens, wie dies bei der Operation der Trichiasis gelehrt werden wird, oder in der Exstirpation des kranken Augenlides und in der darauf folgenden Blepharoplastik Heil finden.

Mehr Nutzen gewährt schon die zweite Methode, wenn auch selten, die Einschneidung des verkrümmten Tarsus, welche von Crampton herrührt. Er zog das kranke Augenlid mit dem Daumen und Zeigefinger der linken Hand vom Auge ab, brachte ein spitziges Pott'sches Bistouri zwischen Augenlid und Auge, stach es in den äusseren Augenwinkel drei Linien über dem Tarsus ein, zog es zurück und durchschnitt so das Augenlid nebst dem *Ligamentum palpebrale*; dasselbe wiederholte er am inneren Augenwinkel, so entstand ein viereckiger Lappen, den er über die Augenbraunen zurückklappte. Jetzt brachte er ein, dem Augenlidhalter von Pellier de Quengsy ähnliches, Elevatorium zwischen Augapfel und Augenlid, befestigte diesen durch leinene Binden, die mit Tischlerleim an einander geklebt wurden, an die Stirn, setzte dem Kranken eine dünne Mütze auf, die mit Stecknadeln an den Verband festgesteckt wurde und liess den Verband so 12 Tage liegen, während welcher Zeit nach seiner Behauptung das Augenlid eine zweckmässige Richtung angenommen hatte [1]). Guthrie veränderte diese Methode, indem er statt des Augenlidhebers 3 seidene Suturen durch das Augenlid zog, und diese mit Klebepflaster an die Stirn befestigte. Indessen hat man auch bei diesen und ähnlichen Methoden Recidive zu fürchten, und das einzige und vorzüglichste Verfahren bleibt immer die Verkürzung der äusseren Augenlidhaut, und es ist dies selbst da anzuwenden, wo das Entropium nicht einmal allein durch ein Missverhältniss der beiden Augenlidplatten hervorgebracht ist, sondern in einer Verkrümmung des Tarsus seinen Grund hat; sogar bei Entropien durch Narben der Conjunctiva kann es dreist angewendet werden, denn die nach der Operation entstehende allgemeine Verkürzung des Augenlides, welche nur immer

1) Guthrie erzählt, um einen Begriff von den Leiden der Kranken zu geben, dass einige, nach Erkenntniss des Grundes ihres Uebels, sich selbst die Augenlider abschnitten. Guthrie Lecture on the operative surgery of the Eye. London 1823. p. 35.

2) Bartisch, *Οφθαλμοδουλεια* oder Augendienst. Dresden 1583. pag. 326.

3) Verduin, Morbi oculorum. p. 211.

4) Demours, Art. Trichiasis. Grand Dictionnaire des sciences médicales.

5) Leroy d'Etiolles, Lancette française, 1832.

1) Crampton, essay on entropium. London 1815.

eine sehr geringe sein kann, und die daraus hervorgehenden Uebelstände sind bei weitem nicht so schlimm, als diejenigen, welche durch das Scheuern des Augapfels von den nach innen gerichteten Wimpern hervorgebracht werden; dieser Meinung ist auch Jüngken [1]).

§. 115. Man kann nun die äussere Augenlidplatte entweder bei messerscheuen Kranken nach dem Vorgang von Helling [2]) und Quadri [3]) durch das Aetzen mit Schwefelsäure verkürzen, oder nach Carron du Villard [4]) durch die Application eines Blasenpflasters und nachheriges Bestreichen der von der Epidermis entblössten Stelle mit Cantharidentinctur [5]) oder durch die Anwendung des Höllensteins nach Jüngken und Kortum [6]). Nicht nachahmenswerth sind die Methoden von Heister das Aetzen mit kaustischem Kali, oder die Anwendung des Glüheisens, wie dies schon die alten Alexandrinischen Aerzte Abul Kasem, und nach diesen Paré, Ware, Bromfield, Delpech, Jobert [7]) gethan und anempfohlen haben, indem man die Wirkung dieser beiden Potenzen nicht gehörig beschränken kann. Die Excision bleibt indessen immer vorzuziehen. Es wird dieselbe eben so verrichtet, wie ich dies bei der Operation der Blepharoptose gelehrt habe, und zwar entweder mit dem Messer oder mit der Scheere (Tab. XX. Fig. 8.) Obgleich Scarpa, Quadri, Pellier, Beer und Andere die ovale Wunde des Augenlides immer heften, und Langenbeck und Benedict dazu sogar eigenthümliche Nadeln angegeben haben; so müssen wir doch der Heilung durch Eiterung nach Dieffenbach's Rath auch hier den Vorzug geben. Da die Ausschneidung einer Querfalte sich in der Mehrzahl der Fälle, als vollkommen hilfreich für das Entropium bewährt hat, so sind die Methoden von Sanson, der aus dem Augenlide eine Längsfalte ausschneidet [8]), so wie die Modification dieses Verfahrens von Lisfranc, der die dadurch entstandene Wunde mit umschlungenen Nähten heftet, und die Nadeln durcheitern lässt, nicht allein überflüssig, sondern ihr von Boyer, Lisfranc und dem Erfinder gerühmter Nutzen ist auch in Zweifel zu ziehen; unnöthig complicirt erscheint auch das Verfahren von Segon, der eine perpendiculäre und horizontale Falte, welche sich beide auf der Mitte des Augenlides kreuzen, ausschneidet [9]). Ohne hier noch weiter Rücksicht auf die verschiedenen Arten, das Entropium zu heilen, Rücksicht zu nehmen, will ich nur noch zwei Methoden anführen, welche sich durch ihre Resultate als erfolgreich bewiesen haben. Dies ist die *Tarsotomia longitudinalis* von v. Ammon und die Methode von Brach. Bei Entropien, welche durch Erschlaffung der äusseren Augenlidhaut und Einschrumpfung des Tarsus entstanden sind, fasst v. Ammon den Augenlidrand mit einer Pincette dicht vor der Einschrumpfung, stösst von innen nach aussen ein zweischneidiges Hornhautmesser durch das Augenlid hindurch und trennt mit Schonung der Thränenpunkte den ganzen Augenlidrand, darauf schneidet er eine Hautfalte aus dem Augenlide aus, und heftet die Wundränder zusammen. Dadurch wird die Wunde im Tarsus klaffend erhalten, und es bildet sich in ihm ein Exsudat, welches nach der Heilung die normale Stellung des Augenlides zur Folge hat [1]). Die Methode von Brach erreicht noch einfacher und gewisser ihren Zweck, und ist besonders dann angezeigt, wenn die Ausschneidung eines Stückes aus der erschlafften Augenlidhaut nicht zur Geraderichtung des Lides hinreicht. Fünf Linien über dem Augenhöhlenrande macht er eine Querincision von ungefähr einem halben Zoll Länge (Tab. XXI. Fig. 6 *a b*), von den Endpunkten ihres Schnittes führt er zwei mässig convergirende Längsschnitte durch die Haut bis $1\frac{1}{2}$—2 Linien zum Augenlidrande (*a c* und *b d*), präparirt den Lappen los und schneidet von seinem breiteren Ende so viel ab, als nöthig erscheint, um das Augenlid nach Anziehung des Lappens gerade zu richten, *e-f*. Nun heftet er die Basis des so zugeschnittenen Lappens mit dem Rande der oberen Hautwunde zusammen, und eben so werden, wenn es nöthig erscheint, die seitlichen Hautwunden durch blutige Hefte geschlossen; beim unteren Augenlide findet dasselbe Verfahren, nur umgekehrt, seine Anwendung [2]). Es leuchtet ein, dass diese Operationsmethode, wenn die Anheilung des Lappens gelingt, in ihren Folgen vollkommen den Absichten des Operateurs entsprechen muss, und dass sie weniger als irgend eine andere, besonders bei bedeutender Einwärtskehrung der Augenlider, ein Recidiv befürchten lässt.

6. Operatio Trichiasis und 7. Distichiasis, Operation der einwärtsgekehrten Augenwimpern.

§. 116. Die Einwärtskehrung der Augenwimpern ist eine Krankheitsform, welche fast immer mit der in den vorigen Paragraphen beschriebenen gleichzeitig erscheint, und erheischt auch, wenn dieselbe radical und auf eine für die Erhaltung der Form des Augenlides zweckmässige Weise vollführt werden soll, die für dieses Uebel anzuwendende Exstirpation der äusseren Augenlidhaut. Die Distichiasis oder das Doppeltstehen der Augenwimpern hingegen kann nur durch die Ausrottung dieser überzähligen Afterproductionen geheilt werden. Beide Krankheiten kommen nie primär vor, sondern finden sich nur und meistentheils bei älteren Personen im Gefolge langwieriger scrofulöser, blennorrhoischer, gichtischer und anderer schweren Augenent-

1) Jüngken. Augenkrankheiten. p. 690.

2) Helling, Augenkrankheiten. p. 308.

3) Annotazioni pratiche sulle mallatie degli occhi, racolte e ordinate di Giovambatista Quadri, nella reale scuola clinica di Napoli 1819. pag. 68.

4) Carron du Villard, l. c. pag. 202.

5) Jüngken, l. c. pag. 686.

6) Cortum, Dissert. de Trichosi. Francof. ad Viadrum 1724.

7) Jobert de Lamballes in Behrend's Repert. d. medic. Journal. d. Auslandes. 1837. I. 221.

8) Gazette médicale. 1831.

9) Clinique des hôpiteaux de Cayenne. (Revue médicale 1836.)

1) Zeis, Handbuch der plastischen Chirurgie. §. 347.

2) Preussische medicinische Vereinszeitung. 1837. No. 6. p. 27.

zündungen ein, und sind dann von denselben Erscheinungen und Gefahren, wie das Entropium begleitet. Die Lästigkeit und Hartnäckigkeit des Uebels tragen die Schuld, dass auch hier eine Menge von den verschiedenartigsten Heilmethoden existiren, die entweder eine palliative oder radicale Hülfe gewähren sollen, beide aber sehr häufig verweigern.

Geschichte der Operation der Trichiasis und Distichiasis.

§. 117. Celsus ist der Erste, welcher diese Operation näher beschreibt; er will die fehlerhaft stehenden Haarzwiebeln mit einer weissglühenden Nadel brennen, um dadurch ihr Absterben und Ausfallen zu bewirken. Nach seinem Vorgange haben auch Paul v. Aegina, der sich eines eigenen Glüheisens hierzu bediente (Tab. XVII. Fig. 11.), Ambrosius Paraeus und in neueren Zeiten Campesme [1]), A. Jacobs [2]) und Carron du Villard [3]) die Anwendung des *Cauterium actuale* anempfohlen. Dioscorides kräuselte die Wimpern mit einer heissen Sonde, und gab ihnen so eine Richtung nach aussen; Andere, wie St. Yves, Bartisch, Richter, Solera [4]) wandten Aetzmittel an; noch Andere begnügten sich, nach dem Beispiele des Papias von Laodicea, die Wimpern auszureissen, wie Bartisch, Beer, Callisen [5]), Rowley [6]), Himly, wozu sie besonders Cilienpincetten anwandten, wie die von Bartisch, Tab. XVII. Fig. 1. und von Beer Fig. 2., und Rhazes, Fabricius ab Aquapendente, Scultet, Janin, Demours, Arnemann, Köhler [7]) suchten mittelst durchgezogener Fäden und Ansen oder mittelst Heftpflasterstreifen das Augenlid nach aussen zu richten. Da man sich aber immer mehr von der Unzulänglichkeit aller dieser Methoden überzeugte, schnitten Heister, Gendron und Kortum den ganzen Lidrand sammt den Wimpern weg, und Saunders [8]), Schreger [9]), Jäger [10]), Vacca Berlinghieri [11]), v. Gräfe, Flarer [12]) trugen den Cilienboden ab.

§. 118. Das gänzliche Wegschneiden des Augenlidrandes ohne darauf folgenden Ersatz ist jedoch ein zu rohes Verfahren, als dass es eine Stelle unter den Heilmethoden erhalten könnte; das Auge verliert hierdurch ganz seine Gestalt und sieht, da die Augenlidspalte statt ihres früheren, schönen, sanften Ovals einen unregelmässigen, gezackten Kreis bildet, wenn es so aus dem verschrumpften Lide herausblickt, wie ein Vogelauge aus. Besser ist schon die Abtragung des Cilienbodens nach der Methode von Jäger und Anderer. Man gebraucht zu dieser Operation eine Platte von Horn oder Holz, wie die von Jäger und Vacca Berlinghieri, Tab. XVII. Fig. 5. 6. 7.; ein convexschneidiges Scalpell, wie die von Perret oder Jüngken, Tab. XVII. Fig. 8. 9. 10., und eine feine Hakenpincette von Jäger und von v. Gräfe, Tab. XVII. Fig. 3. 4. Nach Jäger wird das Augenlid vom Augapfel abgezogen und die Hornplatte unter dasselbe geschoben, ein Gehülfe ergreift nun die Platte mit voller Hand und fixirt das Augenlid an den Cilien mit seinem Daumen auf derselben. Der Operateur fixirt nun ebenfalls mit dem linken Zeigefinger am Augenwinkel das Lid und schneidet mit dem convexen Scalpell $1\frac{1}{2}$ Linie vom Augenlidrande entfernt, parallel mit demselben die Haut bis auf den Tarsus ein, ergreift diesen Hautstreifen mit einer feinen Hakenpincette, präparirt ihn mit möglichster Schonung der Thränenpunkte und der Ausführungsgänge der Meibom'schen Drüsen vom Tarsus ab, und entfernt so die falsch gestellten Wimpern, welche in ihm haften. Diejenigen Cilienwurzeln, welche dadurch noch nicht weggenommen sind, und sich in den Zellgeweben als kleine schwarze Punkte markiren, fasst man ebenfalls mit der Pincette und schneidet sie heraus. Die Wunde lässt man durch Eiterung heilen, Tab. XX. Fig. 7. Die dieser Operation nachfolgende Entstellung des Augenlides, indem sich an dem nun verkürzten Augenlidrande statt der Wimpern eine schwielige, rothe Narbe befindet, suchte Vacca Berlinghieri durch folgendes Verfahren zu vermeiden. Er incidirt auf seiner Hornhautplatte das Augenlid so weit, wie sich die nach innen stehenden Wimpern befinden, durch $1\frac{1}{2}$ Linien lange verticale Einschnitte bis auf den Tarsus, verbindet diese durch einen $\frac{1}{4}$ Linien vom Lidrande laufenden Querschnitt, präparirt den so gebildeten ⊥ förmigen Lappen vom Tarsus los, schlägt ihn nach oben zurück, und nimmt nun behutsam mit dem Messer oder der Scheere das darunterliegende Zellgewebe nebst die in ihm wurzelnden Haarzwiebeln hinweg, worauf er den Hautlappen herunter klappt, und ihn durch englisches Pflaster wieder befestigt. Indessen müssen wir das schon oben behauptete auch am Schlusse dieser Operation wiederholen, dass die hilfreichste und am wenigsten entstellende Methode auch für die Trichiasis die Verkürzung der äusseren Augenlidhaut mittelst Excidirung eines Stückes aus derselben ist.

8. Operatio Symblephari und 9. Ankyloblephari, Operation der mit dem Augapfel zusammengewachsenen Augenlider und der unter sich verwachsenen Augenlider.

§. 119. Der Ausspruch Jüngkens: „Das totale Sym-

1) Desmours et Lisfranc, Rapport à l'Académie de médecine sur une nouvelle méthode de guérir le trichiasis. (Revue médicale française. 1826.)

2) Arthur Jacobs, Dublin hospit. reports and commun. Dublin 1830. p. 365.

3) l. c. pag. 194.

4) Archives générales de médecine. T. XXI. p. 418.

5) Callisen, Elementa chirurgiae hodiernae. Tom. II. §. 856.

6) Rowley, Diseases of the Eye.

7) Köhler, Versuch einer neuen Heilart der Trichiasis. Leipzig 1796.

8) Saunders, A treatise on some practical points relating to the idseases of the eye. London 1816.

9) B. G. Schreger, Chirurgische Versuche. XI. p. 253. Nürnb. 1818.

10) Hosp, Dissert. de distichiasi et trichiasi. Viennae 1816.

11) Vacca Berlinghieri, nuovo metodo di curare la trichiasi. Pisa 1825.

12) Flarer, Riflessioni sulla trichiasi, distichiasi e sull entropio. Milano 1828.

blepharon ist absolut unheilbar [1]),“ ist leider nur zu richtig, und wenn die in den vorigen Paragraphen abgehandelten Operationen schon meistentheils gegen sehr hartnäckige Uebel gerichtet sind, so müssen wir gestehen, dass bei dieser Krankheit die ärztliche Hülfe ihre Grenzen findet; ein Glück ist es, dass die vollkommene Verwachsung beider Augenlider mit dem Augapfel sehr selten und nach Riberi, Jüngken und andern fast nur als *Vitium primae formationis* vorkommt. Oefter haben wir Gelegenheit, theilweise Cohäsionen der Augenlid- und Augapfel-Conjunctiva zu beobachten, und zwar nach heftigen Ophthalmien, nach Verbrennungen mit Schiesspulver, Säuren, explodirenden, brennbaren Gasarten u. s. w.; die Verbindung der beiden Häute ist dann entweder unmittelbar durch eine Narbenmasse, oder, was gewöhnlicher der Fall ist, mittelbar durch interstitiere, fadenförmige Neubildungen. Diese letztere Art des partiellen Symblepharon giebt immer eine bessere Prognose, als die andere. Indicirt ist also die Operation bei jedem partiellen Symblepharon, vorausgesetzt, dass das Sehvermögen nicht zugleich mit verloren gegangen ist; wenn indessen der mit den Lidern verwachsene *Bulbus* nur noch einen für das Licht unempfindlichen Stumpf bildet, so ist, im Fall der Kranke seine Entstellung gehoben zu haben wünscht, nur noch Trennung der Augenlider und die theilweise Exstirpation des Augapfels angezeigt, um Raum für das Tragen eines künstlichen Auges zu gewinnen.

Noch seltner, als das totale Symblepharon, haben wir das totale Ankyloblepharon Gelegenheit zu beobachten; es erscheint in dieser Gestalt nur angeboren und bildet sich dann schon in den ersten Perioden des Fötuslebens, theilweise sehen wir es ebenfalls nach heftigen Verbrennungen, Augenentzündungen, Psorophthalmien, Geschwüren der Augenlider u. s. w. entstehen; ganz schliesst sich hier die Augenlidspalte nie, weil schon die Bewegungen der Augenlider und die ausfliessenden Thränen die gänzliche Verwachsung verhindern. Immer hat es eine Entstellung des Angesichts und eine Störung des Sehvermögens zur Folge, und der Kranke sucht sich daher damit zu helfen, dass er den Augapfel nach der offen gebliebenen Stelle hinrollt und zu schielen beginnt.

§. 120. Die Geschichte dieser beiden Operationen ist bis auf die neuesten Zeiten meistentheils nur eine Geschichte von Heilversuchen, denn alle gegen die Trennung vorgeschlagenen Methoden waren nur von unvollständigen Erfolgen begleitet. Schon die alten classischen Chirurgen Celsus, Megas von Sidon und Andere wussten, wie schwierig es sei, die getrennten Augenlider offen zu erhalten; die meisten suchten ihr Heil in den Instrumenten, und so entstanden auch für diese Operationen eine ausserordentliche Menge von Werkzeugen. So trennte Celsus beim Ankyloblepharon die Augenlider mit einer kleinen, eigenthümlich gekrümmten silbernen und geschärften Sonde (Tab. XVIII. Fig. 8.). Fabricius ab Aquapendente führte ein spitziges Messer mit aufgestecktem Wachsknopfe zwischen Augenlid und Augapfel; Scultet und Heister bedienten sich eines Knopfbistouris, Dionis eines kleinen sichelförmigen Messers (Tab. XVIII. Fig. 12.). Beer trennte beim Symblepharon mit einem lanzenförmigen (Tab. XVIII. Fig. 10.), beim Ankyloblepharon mit einem geradschneidigen Messer (Tab. XVIII. Fig. 11.). Jüngken hat ein eigenthümliches kleines Knopfmesser angegeben (Tab. XVIII. Fig. 9.). Bartisch bediente sich einer stumpfspitzigen Scheere und Fabricius Hildanus, Duddel [1]), Lerche [2]) suchten durch die Ligatur eine dauernde Trennung zu bewirken. Um nach der Operation eine Verwachsung zu verhüten, legte Soolingen ein Bleiplättchen zwischen Augenlid und Augapfel, Rosas eine Wachsplatte, Demours [3]) ein in Mandelöl getauchtes künstliches Auge; Andere empfehlen Charpie, Goldschlägerhäutchen, Carron du Villard [4]) ein durch Salzsäure decalcinirtes und erweichtes elfenbeinernes Schälchen, Weller, Fournier-Pescay, Bégin haben Einreibungen von Zinksalbe angerathen; Jüngken touchirt die Wundflächen mit Höllenstein zu wiederholten Malen. Alle diese Mittel vermögen indessen selten oder nie vollkommen ein Recidiv zu verhüten; die Macht, mit der die Natur einmal von ihr geschlossene Oeffnungen des Körpers von Neuem zu verschliessen vermag, ist zu gross, um auf diesem Wege mit Erfolg gegen sie ankämpfen zu können.

§. 121. Beim theilweisen Ankyloblepharon, wenn sich die Verwachsung in der Mitte der Augenlider befindet, hat die Operation gar keine Schwierigkeit, und ist in ihrem Erfolge immer sicher. Man lässt das Augenlid vom Auge abziehen, führt unter der Adhäsion eine kleine Hohlsonde durch und spaltet auf derselben mit einem feinen, convexschneidigen Bistouri die zusammengewachsenen Augenlider, wobei man sich hütet, den Tarsalknorpel zu verletzen; Andere ziehen es vor, die Spaltung mit einer Scheere vorzunehmen. Nach der Operation wird, um die Wiederverwachsung zu verhüten, einige Tage und Nächte hindurch mittelst aufgeklebter Heftpflaster das Auge offen erhalten. Ist ein totales Ankyloblepharon vorhanden, so kann man folgendes Verfahren, was unter allen noch die meiste Hoffnung auf Erfolg darbietet, versuchen. Nach abgezogenen Augenlidern lässt man von dem Gehülfen eine Längsfalte auf denselben bilden, welche durch 2 Pincetten fixirt wird; der Operateur schneidet nun an der Stelle, wo sich entweder noch die frühere Augenspalte bemerkbar macht, oder in der Mitte die Falte durch und bildet so eine kleine Oeffnung, in welche er eine Hohlsonde einbringt, und auf

1) l. c. pag. 649.

1) Duddel, Treatise of the diseases of the horny coat of the eye, with supplements. Halae 1829.

2) Lerche, in den medicinischen Abhandlungen von deutschen in Russland lebenden Aerzten. Bd. I. Hamburg 1835. S. 230.

3) Rapport fait à la société de médecine de Paris sur une opération pratiquée par M. A. Petit, de Lyon. Journal général T. LIII. p. 410.

4) l. c. p. 165.

ihr nach beiden Seiten hin die Verwachsung behutsam trennt. Nach v. Ammon [1]) wird nun an den Augenwinkeln die Conjunctiva losgeschält, hervorgezogen und mit ihr die Augenlidwundränder durch eine fortlaufende Naht umsäumt. Die Nachbehandlung erheischt die grösste Vorsicht, wenn die Operation nicht ganz vergebens gemacht sein soll. Entfernung der Augenlider von einander bei Tag und Nacht, und Begünstigung einer schnellen Ueberheilung der Wundränder und der *prima intentio* zwischen den Augenlidern und der transplantirten Conjunctiva sind die Hauptaugenmerke, worauf man zu achten hat. Für das partielle Symblepharon, wenn es die Mitte des Auges betrifft, und besonders wenn die Adhäsionen fadenförmig sind, gilt dasselbe, was beim Ankyloblepharon partiale gesagt worden ist; man trennt die verwachsene Stelle, trägt die Afterproductionen von Augenlider- und Augapfel-Conjunctiva ab, und die Heilung erfolgt gewöhnlich bald, ohne alle Schwierigkeiten. Erstreckt sich aber die Verwachsung des Augenlides von der Hornhaut bis zur Conjunctivafalte, so reicht diese Trennung nie hin, um eine Heilung zu bewirken; die wunden Theile werden stets wieder zusammenwachsen und den vorigen Krankheitszustand herbeiführen. Für solche Fälle eignet sich allein die Methode des v. Ammon. Er macht an der Gränze der Adhäsionen durch das Augenlid bis zum Orbitalrande zwei in einen spitzigen Winkel convergirende Incisionen, Tab. XXI. Fig. 1., trennt das Augenlid zu beiden Seiten, wenn es sich nicht von selbst bequem verschieben lässt, los, und heftet es über dem umschnittenen, auf dem Augapfel sitzen bleibenden Dreieck zusammen, Tab. XXI. Fig. 2. Auf diese Weise kommen das Epithelium der Bindehaut und die Epidermis der Lederhaut mit einander in Berührung, und verhindern bis zur Verheilung der gehefteten Wunde eine neue Verwachsung. Ist diese Heilung nach Entfernung der Nadeln nun vollkommen erfolgt, das Augenlid frei und beweglich und an seiner unteren Fläche überhäutet, so zieht er es vom Augapfel ab, und trennt jetzt das vorhin erwähnte kleine dreieckige Hautstückchen mit seinen Adhäsionen vom Augapfel mittelst Pincette und Messer. Bei einem totalen Symblepharon ist aber auch dieses Verfahren nicht anwendbar, das sitzenbleibende dreieckige Hautstückchen würde in diesem Falle die ganze Breite des Augenlides einnehmen müssen. Hier kann man das Verfahren Dieffenbach's anwenden. Er führt, nachdem er etwa noch vorhandene Wimpern abrasirt hat, vom inneren Augenwinkel einen Schnitt durch das ganze Augenlid bis zum Nasenfortsatz des Oberkiefers, einen gleichen vom äusseren Augenwinkel bis zum unteren Orbitalrande (Tab. XXI. Fig. 3.), präparirt den so gebildeten zweieckigen Lappen vom Augapfel los, schlägt ihn nach innen um, so, dass die Epidermisseite des Augenlides auf den wunden Augapfel zu liegen kommt und erhält ihn in dieser Lage entweder durch eine fortlaufende Naht, oder er sticht erst von aussen nach innen und dann von innen nach aussen, und knüpft den Faden auf der äusseren Seite fest. Er sorgt nun für schnelle Heilung der verwundeten vorderen Augapfelfläche, und wenn diese erfolgt ist, trennt er die verwachsenen Flächen des nach innen umgekrämpten Augenlides wieder, entfaltet es, richtet es auf und bringt es durch seitliche Incisionen und die umgeschlungene Naht wieder in seine frühere Richtung.

1) v. Ammon, Zeitschrift für Ophthalmologie. II. S. 140. und III. S. 235., und Beck in v. Ammon's Monatsschrift für Med., Augenheilkunde und Chirurgie. I. 1. 42.

10. Operation des Epicanthus, Rhinorrhaphe.

§. 122. v. Ammon hat zuerst genauer auf einen Krankheitszustand aufmerksam gemacht, den er Epicanthus nennt und der entweder in einer angebornen oder erst später durch Augenlid-Entzündungen und Lähmungen erworbenen, im inneren Augenwinkel herabhängenden Hautfalte besteht, welche in höheren Graden nicht allein das Gesicht sehr entstellt, sondern auch das Sehvermögen stört [1]). Die Operation, die er für dieses Uebel angegeben hat, nennt er Rhinorrhophe, und es besteht dieselbe in folgendem. Von der Nasenwurzel zwischen den beiden oberen Augenlidern wird mit den Fingern so viel Haut aufgehoben, bis durch den Zug die herabhängenden Augenlidspalten verschwinden; nachdem man sich die Grösse dieses Stücks Haut gemerkt hat, schneidet man es durch zwei halbmondförmige Längsschnitte aus und heftet die Wunde mittelst der umschlungenen Naht zusammen. Der Erfolg der Operation ist augenblicklich und nach gelungener *prima intentio* dauernd. Tab. XXVI. Fig. 1. ist diese Operation abgebildet.

1) v. Ammon's Zeitschrift für Ophthalmologie. Bd. I. S. 533. Ebendaselbst Schön, Bd. II. S. 120. Carron du Villard l. c. p. 251.

B. Von der Blepharoplastik im engeren Sinne des Worts.

§. 123. Der Aphorismus des Celsus: „*Si nimium palpebrae deest, nulla id restituere curatio potest*" [2]) ist bis zum Sommer des Jahres 1835, wo Dieffenbach in der Klinik von Lisfranc zu Paris einem Manne, Namens Lucien Macey, das untere verloren gegangene Augenlid durch eine kühn improvisirte Operation vollkommen ersetzte, ein Evangelium geblieben, denn die bis dahin geübten Operationen zum Ersatze des fehlenden Augenlides können alle nur als Versuche hierzu betrachtet werden. In der That ist auch die Bildung eines Augenlides mit so vielen Schwierigkeiten verknüpft, dass wir uns nicht verwundern dürfen, wenn es erst Dieffenbach, dem es überhaupt vorbehalten zu sein scheint, alles bis auf ihn Unheilbare zu heilen, gelang, durch Transplantation ein dem fehlenden Augenlide ähnliches Kunstproduct zu erschaffen. Ich sage ähnlich, denn ein Stück Haut mit Fett und Zellgewebe kann nie den weichen, äusserst beweglichen, mit Muskeln, Knorpel, Drüsen und künstlich gestellten Wimpern

2) Celsus, de medicina. Lib. VII. Cap. 7. Sect. 9 et 10. Ed. Almeloveen. Amstelodam. 1713.

versehenen Vorhang, den wir Augenlid nennen, vollständig nachahmen. Von allen Functionen, denen ein natürliches Augenlid vorzustehen hat, wird oft keine, als die Bedeckung des Auges und Schutz vor äusseren Schädlichkeiten durch ein künstliches erfüllt; selten gelingt es, eine geringe Bewegungsfähigkeit dem neugebildeten Organe zu bewahren, noch seltener, die Thränenleitung zu erhalten.

Der Mangel der Augenlider als *vitium formationis* kommt sehr selten vor, und ist dann auch zugleich mit Blindheit verbunden; dagegen findet der Verlust derselben gänzlich oder theilweise leider ziemlich häufig statt, und zwar am häufigsten durch krebshafte Zerstörungen. Unter den äusseren Schädlichkeiten sind es vorzüglich Verbrennungen mit Schwefelsäure, Spiritus, Gasarten u. dgl., welche das Auge der Lider berauben können; zufällige Verwundungen, welche nur das Augenlid entfernen, möchten wohl sehr selten beobachtet werden; dagegen können alle Verwundungen des Augenlides, besonders bei unpassender Behandlung, Veranlassung zum Verlust derselben durch Brand geben. In früheren Zeiten und noch jetzt bei rohen Völkern wurden den Kriegsgefangenen mitleidslos von den Siegern die Augenlider abgeschnitten, und die so Verstümmelten den sengenden Strahlen der Sonne ausgesetzt. Blindheit und Verlust der Augen waren stets die Folge dieser Grausamkeit. So lesen wir, dass die Carthaginenser dem Attilius Regulus und die Seldschucken in den Kreuzzügen den bei der Belagerung von Antiochia gefangenen Christen die Augenlider abschnitten. Der Anblick eines der Augenlider beraubten Auges ist im höchsten Grade abscheulich und erbarmungswürdig, und die Gefahren für das Auge sind hierbei natürlich auch alle diejenigen, welche wir beim Ectropium kennen gelernt haben, aber noch in grösserer Ausdehnung. Es eignen sich nun für die Blepharoplastik nicht nur alle diejenigen Fälle, in denen das Augenlid gänzlich oder theilweise fehlt oder wegen irgend eines Krankheitszustandes, vorzüglich wegen Carcinoma, entfernt werden musste [1]); sondern auch besonders alle höheren Grade von Ectropium organicum, Entropium und Trichiasis mit bedeutender Verkürzung und Verbildung des Augenlides und Lagophthalmos. Die Verwundung, welche die Blepharoplastik mit sich bringt, ist an und für sich nicht bedeutend und für das Leben auf keine Weise Gefahr drohend; jedoch erheischt die Operation selbst viel Geschicklichkeit und Vorsicht und die Nachbehandlung eine vorzügliche Sorgsamkeit, damit theils die *prima intentio* gelinge, theils aber auch Absterben und Brand des Lappens verhütet werde, wozu leider nach dieser Operation häufig grosse Neigung vorhanden ist.

1) Nicht leicht wird eine Telangiectasie die Fortnahme des Augenlids nöthig machen, da man hier durch wiederholte Ausschneidung von ovalen Stücken gewöhnlich schon die Heilung erreicht. Vergl. §. 175.

Geschichte der Blepharoplastik.

§. 124. Schon im Jahre 1809 erkannte v. Gräfe die Nothwendigkeit einer Blepharoplastik und unternahm dieselbe, indem er zum Ersatze eines durch Erysypelas verloren gegangenen unteren Augenlides die Wangenhaut nach oben klappte, wie er selbst sagt: „mit dem lohnendsten Erfolge [1])“ Indessen ist diese Operation wohl nur ein Versuch gewesen, denn wir finden eben so wenig eine genauere Beschreibung, als eine Wiederholung der Operation bei ihm. Nach ihm war es zuerst Dzondi, welcher ebenfalls durch Verschiebung der Wangenhaut nach oben den Verlust des unteren Augenlides, aber ungenügend, zu ersetzen suchte [2]). Auch Jüngken transplantirte zweimal wegen Lagophthalmos beim oberen Augenlide aus der Stirn, beim unteren aus der seitlichen Wangenhaut, nach Ausschneidung der verkürzenden Narbe am Augenlide, einen ovalen Lappen, den er durch eine Hautbrücke mit seinem ernährenden Boden bis zur Anheilung in Verbindung liess (Tab. XXIII. Fig. 3.); aber beide Male misslang die Operation [3]). Später trat Fricke mit einer neuen Methode hervor, von der weiter unten die Rede sein wird [4]), jedoch auch diese war theils nur für höhere Grade des Ectropium's und nicht für den Verlust des ganzen Augenlides berechnet, theils aber entsprach sie auch nicht vollkommen allen Erwartungen und erst Dieffenbach schuf die Operation einer wahren Blepharoplastik, und erreichte hierin das Vollendetste, was je erreicht ist und was vielleicht nie übertroffen werden wird. Ausser den genannten Männern haben sich noch folgende Chirurgen Verdienst um diese Operation erworben: v. Ammon [5]), Beck [6]), Schwörer, Burow [7]), Blandin [8]); Gobert [9]), Carron du Villard [10]); Eckström [11]), Sanson [12]), Sichel [13]), Boinet [14]), Ponfik [15]) und Andere.

§. 125. Die Methode von Fricke verdient, weil sie es eigentlich war, die in neuster Zeit den Impuls zur derartigen Erfindung gab, hier näher beschrieben und beleuchtet zu werden. Sie ist, wie schon vorhin erwähnt, eigentlich nur für die höchsten Grade des Ectropium's anwendbar und wird auf folgende Weise verrichtet. Nachdem man

1) v. Gräfe, Rhinoplastik. p. 15. und in v. Gräfe's und v. Walther's Journal Bd. II. p. 8.

2) Dzondi, in Hufeland's Journal der pract. Heilkunde. 1818. Nov. S. 99.

3) Jüngken, Lehre von den Augenoperationen. Berlin 1829. p. 267. und in der Vorrede dazu pag. IX.

4) Fricke, die Bildung neuer Augenlider. Hamburg 1829.

5) v. Ammon's Zeitschrift für Ophthalmologie. Bd. IV. p. 428. — Peter's, Dissert. de Blepharopl. p. 42. — Zeis, Handbuch der plastischen Operation. p. 366.

6) Beck, in v. Ammon's Monatsschrift für Medicin und Chirurgie. I. p. 24.

7) Burow, ebendaselbst. S. 57.

8) Blandin, Autoplastie. Paris 1836. p. 5.

9) Gobert, Gazette médicale de Paris. No. 26. 1835.

10) Restaurations des paupières, in Gazette des hôpitaux. 1836. No. 2. 5. Janvier.

11) Staub, Diss. de Bleph. p. 100.

12) Journal universelle et hebdomadaire. No. 162. u. 164. Nov. 1833.

13) Schmidt's Jahrbücher. Bd. VI. p. 122.

14) Boinet, Gazette médicale de Paris. Juillet 1836. No. 48.

15) v. Ammon's Monatsschrift. 1838. Bd. I. p. 59.

einige Zeit vorher die entartete und aufgewulstete Conjunctiva durch das Messer oder Arzneimittel zu ihrem Normalzustande zurückgeführt hat, unternimmt man die Trennung der äusseren Augenlidhaut so, dass man entweder die dicke, harte, das Lid herabziehende Narbe durch zwei halbmondförmige Schnitte exstirpirt, oder nur in das Augenlid einen Schnitt macht, der mit dem Tarsalrande parallel läuft. Wenn es irgend möglich ist, nimmt man den Orbicularmuskel nicht mit weg, weil er für die nachherige Beweglichkeit des eingepflanzten Lappens sehr wichtig und nöthig ist. Soll nun das obere Augenlid ergänzt werden, so schneidet man nach Messung der Grösse des Lappens einen solchen zwei Linien oberhalb des Orbitalrandes seitlich aus der Schläfengegend in Gestalt einer Zunge, deren Spitze nach oben, deren Basis aber nach unten sieht, und trennt ihn von seiner Grundfläche los. Damit sich derselbe nun leichter umdrehen und in die Wunde des oberen Augenlides einpassen lasse, verlängert man den nach aussen sehenden Schnitt des Hautlappens etwas zum Ohre herab (Tab. XXII. Fig. 3.), worauf man ihn halb um seine Axe dreht, die zwischen ihm und der Augenlidwunde gelegene Hautstelle verwundet und ihn mit umschlungenen Nähten an das Augenlid befestigt. (Tab. XXII. Fig. 4.) Man bedeckt darauf, nach Fricke, das operirte Auge mit Charpie und schliesst es durch Heftpflasterstreifen; die Schläfenwunde wird mit in Oel getauchter Charpie verbunden und muss durch die Eiterung heilen. Sonst wird die Operationsstelle antiphlogistisch behandelt. Nach zweimal 24 Stunden werden gewöhnlich die Nadeln entfernt und durch Heftpflaster ersetzt; was sich nicht vereinigt hat, wird mit *Unguentum nigrum* verbunden [1]). Bei der Ergänzung des untern Augenlides wird eben so verfahren, mit der Abänderung, dass der Lappen seitlich aus der Backenhaut genommen (Tab. XXII. Fig. 1.) und nach oben geschlagen wird. (Tab. XXII. Fig. 2.) v. Ammon hat diese Operation dahin modificirt, dass er die Verwundung des Augenlides und das Ausschneiden des Lappens in einem fortlaufenden Schnitt ausführte, so dass beide dadurch entstandene Wunden nach Zurückschlagung des excidirten Lappens die Form eines liegenden Stiefels darstellen (Tab. XXII. Fig. 5. und Tab. XXIII. Fig. 1.). Die Heftung mittelst der umschlungenen Naht (Tab. XXII. Fig. 6. und Tab. XXIII. Fig. 2.) und die Nachbehandlung wird eben so, wie vorhin besorgt. Blasius änderte Fricke's Methode dahin ab, dass er den Lappen nicht auf der äusseren Seite, sondern auf der inneren, dicht neben der Nase bildete, und nach Verlegung des Lappens die zurückbleibende Wunde durch umschlungene Nähte vereinigte, wodurch er die breite Narbe vermied, und die Heilung in kürzerer Zeit herbeiführte. (Tab. XXIV. Fig. 5. 6.)

1) Das Unguentum nigrum Frickii besteht aus:
℞ Ungt. Zinci ℥ β.
Bals. Peruv. ℥ i.
Pulv. argent. nitr. crystall. ʒ β — i.
M. f. ungt.

Es leuchtet ein, dass die Operationsmethode des Fricke zwar vermögend sei, ein Ectropium höheren Grades durch Aufrichtung des betreffenden Augenlides zu heilen, allein theils kann sie keine wahre Blepharoplastik genannt werden, weil sie stets bei ihrer Ausübung einen unversehrten Tarsalrand und eine unbeschädigte Conjunctiva erfordert, theils bringt sie einen Uebelstand mit sich, der in ihrer Natur begründet liegt. Wir wissen nämlich schon, dass nach §. 16. in jedem transplantirten Lappen eine grosse Neigung vorherrschend ist, sich concentrisch zusammenzuziehen und aufzuwulsten, und dass diese Neigung noch durch eine runde oder ovale Form des transplantirten Lappens ausserordentlich begünstigt wird; es wird also der nach der Fricke'schen Methode in eine ovale Wunde eingesetzte ovale Hautlappen bald, seinem inneren Bestreben folgend, zusammenkriechen, sich von seinem Boden erheben, und da ihn nichts daran verhindert, am wenigsten der freie, bewegliche und jedem Zuge folgende Augenlidrand, zuletzt wie eine kleine Balggeschwulst oder ein Ei auf dem Augenlide aufsitzen, und so eine sehr unangenehme Entstellung des Angesichts hervorbringen.

§. 126. Dies vermeidet die Methode Dieffenbach's, die einzige wahre Blepharoplastik, nun vollkommen [1]). Sie wird ausgeführt wie folgt, und zwar:

a) Wenn das ganze Augenlid, äussere Haut, Lidrand und Conjunctiva fehlen oder wegen krankhafter Beschaffenheit, vorzüglich wegen Krebs, entfernt werden müssen.

Man umschneidet das Krankhafte oder verwandelt den Defect beim oberen Lide in eine grosse ∧ förmige Wunde, deren äusserer Schenkel am äusseren, deren innerer am inneren Augenwinkel beginnt, und deren Spitze einen halben Zoll über die Augenbraunen zu liegen kommt; vom äusseren Augenwinkel wird darauf ein gerader Schnitt, etwas länger als der Defect beträgt, quer nach aussen geführt, auf dessen Ende ein mit dem eben erwähnten äusseren Wundschenkel parallel laufender Längenschnitt von der Schläfe aus trifft (Tab. XXIV. Fig. 3.). Der so umschnittene Lappen wird jetzt lospräparirt, nach gestillter Blutung zur Seite über das Auge geschoben und mit umschlungenen Nähten an den inneren Wundschenkel angenäht, der äussere Winkel des Lappens wird zuletzt, damit er besser anliege, mit einer Knopfnaht an das untere Augenlid befestigt (Tab. XXIV. Fig. 4.), doch muss jede Spannung dabei vermieden werden.

b) Augenlidbildung nach Dieffenbach mit Erhaltung der Augenlidconjunctiva.

Erstreckt sich die Krankheit des Augenlides allein auf die äussere Haut, oder ist nur diese durch irgend eine Zerstörung verloren gegangen, so ergiebt sich hieraus für die Operation ein ausserordentlich grosser Vortheil. Erstens erhält auf diese Weise durch die Conjunctiva der trans-

1) Casper's Wochenschrift 1835. N. 1. p. 8. — v. Ammon's Zeitschrift für Augenheilkunde. IV. Bd. p. 431.

plantirte Lappen das beste und natürlichste Futter, was sich für denselben denken lässt, und wird so einem wirklichen Augenlide durch seine Eigenschaft als sanft einhüllende und schützende Decke um vieles ähnlicher; zweitens aber erlangt er durch die Muskelfasern, welche sich in diesem Falle meistentheils immer noch auf der Conjunctiva vorfinden, eine freie und dem natürlichen Augenlide sehr nahekommende Beweglichkeit. Die Schnitte werden hier wie vorhin geführt, nur hütet man sich, die noch gesunde Conjunctiva zu verletzen; man präparirt alles Krankhafte von derselben ab, und umsäumt mit ihr den verschobenen Lappen vom Augenlidrande durch Knopfnähte oder durch eine fortlaufende Naht, worauf man den Lappen an den inneren Wundrand durch umschlungene Nähte befestigt. Tab. XXIV. Fig. 1. ist die Excision der äusseren Augenlidhaut mit Erhaltung der gesunden Conjunctiva und der ausgeschnittene zu transplantirende Lappen beim unteren Augenlide vorgestellt. Die Wunde des Augenlids ist hier V förmig, und ihre Spitze erreicht die Mitte der Backe, der äussere Schnitt des Lappens läuft vom Jochbeine mit dem äusseren Schnitt der Augenlidwunde parallel und endet ungefähr an der Mitte des äusseren Randes der Ohrspeicheldrüse. Fig. 2. sehen wir den Lappen mit der Conjunctiva umsäumt und durch umschlungene Nähte an seinem neuen Orte befestigt.

c) Augenlidbildung nach Dieffenbach mit Erhaltung der Conjunctiva und des Tarsalrandes.

Noch günstiger für das künftige Aussehen und die Functionen des Augenlides ist der Fall, wenn sowohl die Conjunctiva, als auch der Tarsalrand bei der Operation erhalten werden können, indem ausser den beiden vorhin erwähnten Vortheilen noch der hinzukommt, dass die Gestalt des Augenlides durch den natürlichen Tarsalrand und die Wimpern ausserordentlich gewinnt. Die Operation wird in diesem Falle nur dahin geändert, dass man $1\frac{1}{2}$ Linie entfernt vom Tarsalrande, oder wenn die Umstände es gestatten noch weiter, einen Querschnitt durch das Augenlid bis zur Conjunctiva führt und dann ein V förmiges Hautstück mit möglichster Schonung der Orbitalmuskeln aus dem Augenlide entfernt. Der verpflanzte Hautlappen wird dann durch umschlungene Nähte mit dem Tarsalrande vereinigt (Tab. XXIII. Fig. 5. 6.).

§. 127. Obschon nun ein Augenlid, nach dieser letzten Methode gebildet, fast nichts zu wünschen übrig lässt, so könnte man doch leicht die Frage aufstellen, ob ein viereckiger Hautlappen, von der Seite her über das Auge geschoben [1]), ohne Bindehaut, ohne Tarsus, ohne Muskeln, ohne Wimpern fähig sei, später das Auge gehörig zu bedecken, die Gestalt eines Augenlides nachzuahmen, sich zu bewegen und die Thränen zu leiten? Was das erste anbetrifft, so entspricht er dieser Anforderung vollkommen. Ein solcher Lappen, für das obere Lid entnommen, ist breit und lang genug, um in dieser Beziehung einem natürlichen Augenlide nichts nachzugeben, und zum Ersatze des unteren genügt seine Derbheit und Steifheit, die er mit der Zeit annimmt, die ihn verhindert herabzusinken und das Auge entblösst zurück zu lassen. Auch die zweite Besorgniss verschwindet; denn erstens ist der Lappen eckig und widersteht auf diese Weise der in ihm wohnenden Contractionsfähigkeit leichter und besser, als die ovalen Lappen bei der Fricke'schen Methode, und zweitens beginnt die Vernarbung der Wunde auf der Schläfe oder der Backe gerade dann, wenn der Lappen seiner Neigung zum concentrischen Zusammenkriechen folgen will, und so zieht der an der Seite stattfindende Granulations- und Vernarbungs-Process das künstliche Augenlid gerade und verhütet seine Aufwulstung. Darum ist es auch ganz dem Sinne dieser Operation entgegengehandelt, wenn einige Chirurgen bei Ausübung der Dieffenbach'schen Augenlidbildung die Seitenwunden ebenfalls sogleich durch Nähte schliessen. Schwieriger ist es schon, die Beweglichkeit des Augenlides zu erhalten; indessen zeigt die Erfahrung, dass wenn nur noch einige Muskelfasern vorhanden sind, eine theilweise Beweglichkeit des künstlichen Lides nach und nach eintritt. Die Thränenleitung ist das schwierigste; denn obgleich Demours bemerkt hat, dass auch bei völlig obliterirten Thränenpunkten eine Aufsaugung der Thränen ohne alles Thränenträufeln stattfinden kann, so verhält es sich doch mit dem künstlichen Augenlide ganz anders, indem hier die abgesonderten Thränen einen narbigen, derben und zur Aufsaugung wenig geeigneten Lappen bespülen; indessen werden bei der Operation nicht immer beide Thränenpunkte mit fortgenommen, und so wird denn auch dieser Uebelstand vermieden. Zweckmässig ist es daher immer, wenn es irgend angeht, die Thränenpunkte zu schonen.

§. 128. Nicht immer erfordern es die Umstände, das Augenlid in seiner ganzen Länge und Breite zu ersetzen, oft ist nur das Augenlid am inneren oder am äusseren Augenwinkel zerstört, und man kann dann den gesunden Rest des Augenlides noch benutzen; so habe ich Tab. XXIII. Fig. 4. das linke Auge eines Mannes abgebildet, dessen oberes Augenlid am inneren Winkel zur Hälfte vom Hautkrebs zerstört ist. Hier fallen die Schnitte, wie in der Abbildung die punktirten Linien bezeichnen, und nehmen das Krankhafte hinweg; darauf wird das Augenlid vom

1) Diese seitliche Verschiebung des Lappens ist die von Serre (Traité sur l'art de restaurer les difformités de la face, selon la méthode par déplacement, ou méthode française. Montpellier 1842. 8. XIV.) sogenannte französische Methode im Gegensatz zur indischen, wo der Lappen umgedreht, und der italiänischen, wo der Lappen aus der Ferne her entnommen wird. Mit mehr Recht könnte man aber obige Methode die deutsche nennen, da sie Dieffenbach so häufig anwendet, wäre nicht diese Benennung schon durch v. Gräfe einer geringen Modification der italiänischen beigelegt worden. Ueberhaupt möchte es wohl rathsam sein, statt die nichtssagende Nomenklatur nach Ländern und Völkern noch zu vermehren, lieber die mehr bezeichnenden Benennungen: Ersatz aus der Ferne, Ersatz aus der Nähe durch Drehung des Lappens, durch seitliche Verschiebung etc. zu gebrauchen.

Serre will auch beweisen, dass die Ehre der Erfindung von Dieffenbach's Blepharoplastik einem Spanier Namens Argumosa zukomme, und dass Fricke's Methode schon früher von Ilysern y Malleros ausgeführt worden sei.

Knochen bis über die Augenbraunen gelöst, der äussere Augenwinkel gespalten, und dieser Schnitt so weit nach aussen geführt, als die Breite des Defects am inneren Augenwinkel beträgt. Auf diese Querincision fällt dann ein mit dem äusseren Rande der Augenlidwunde parallel laufender, von der Schläfe herabsteigender Schnitt. Der so gebildete Lappen wird nun wie das Augenlid abpräparirt, beide werden nach innen verschoben, so dass der neue Seitenlappen die äussere Hälfte des Augenlids, der Rest des Augenlids aber die innere Hälfte bildet. Die Heftung geschieht wie oben. In einem Falle, wo die innere Hälfte des unteren Augenlids noch vorhanden, aber stark herabgezogen war, gab Burow [1]) dem Defecte die Gestalt eines liegenden Dreiecks, dessen Basis der Schläfe zugekehrt war, und bildete unterhalb des Defectes einen viereckigen Lappen, den er nach aufwärts verschob, wodurch gleichzeitig der innere herabgezogene Rest des Augenlids gehoben wurde. Die dreieckige Wunde, die hier unterhalb des Augenlids zurückblieb, konnte aber nicht, wie bei der Bildung aus der Schläfe vortheilhaft einwirken, sondern musste das Augenlid wieder herabziehen. Um dem hieraus entstehenden Nachtheil möglichst vorzubeugen, legte Burow gleich bei der Operation das Augenlid am äusseren Augenwinkel höher an, als es normalmässig kommen durfte.

Bei den höchsten Graden des organischen Ectropium's trennt man die Narben, welche das Augenlid an den Orbitalrand fesseln, und verfährt dann mit möglichster Schonung der Conjunctiva, wenn sie noch gesund ist, wie es oben in §. 126. gelehrt ist. Auf Tab. XXV. Fig. 3. habe ich das rechte Auge eines jungen Mannes abgebildet, welcher sich mit Schwefelsäure das Gesicht verbrannt hatte, und in Folge dieser Verletzung ein Ectropium beider Augenlider, oder vielmehr, da die ganze äussere Augenlidhaut zerstört war, einen vollkommenen Lagophthalmos erhalten hatte. Die scharlachrothe, aufgewulstete Conjunctiva war auf den oberen und unteren Augenhöhlenrand wie festgenagelt, das Auge heftig entzündet, ausserordentlich gegen das Licht empfindlich, und wälzte sich unaufhörlich in seiner Höhle umher. Auf der Hornhaut fanden sich in Folge der Verbrennung Narben und Flecke. Dieffenbach ersetzte hier beide Augenlider mit Erhaltung der Conjunctiva. Nach Lostrennung der Conjunctiva entfernte er die Hautstücke *c-a-b* und *d-f-e*, bildete die Lappen *i-g-d-f* und *h-g-c-a*, trennte von *b* nach *k* und von *e* nach *l* die Haut von den Knochen los, verschob die Lappen, so dass der Punkt *c* in *b* und *d* in *e* zu liegen kam, säumte die Conjunctiva um, und legte wie oben umschlungene Nähte an. (Tab. XXV. Fig. 4.) Auf derselben Tafel ist Fig. 5. das Auge nach geheilter Wunde zu sehen.

§, 129. Beim Verbande bedeckt man die Schläfenwunde mit krauser Charpie, und führt einzelne Pflasterstreifen in schräger Richtung leicht über das neugebildete Augenlid fort, um es gelinde zu unterstützen und gegen den Grund angedrückt zu erhalten. Die Nachbehandlung der Blepharoplastik ist wie bei allen plastischen Operationen antiphlogistisch. Man legt über das Auge kalte Compressen, bei starker Entzündung Eisumschläge, sogar Blutegel auf den Lappen oder die Umgegend, später Bleiwasser; bei ödematöser Anschwellung lauwarme Umschläge von Camillen- oder Fliederaufgüssen. Man sorgt ausserdem für ausserordentliche Reinlichkeit des Auges, spritzt es mehrere Male täglich mit lauwarmen Bleiwasser oder Camillenthee aus, und nimmt alle Unreinigkeiten mit kleinen Schwämmen oder Charpiekügelchen weg. Nach Entfernung der Hefte befestigt man das neue Augenlid durch Heftpflaster; die Seitenwunde lässt man durch Eiterung heilen und verbindet dieselbe täglich mit Charpie, welche nach Befinden der Umstände mit einer milden oder reizenden Salbe bestrichen oder mit Camillenthee befeuchtet wird. Sprossen zu starke Granulationen auf, so werden dieselben mit Höllenstein betupft. Nach der Heilung lassen sich leicht an dem verpflanzten Lappen, wenn es nöthig erscheint, kleine Verbesserungen durch Excisionen und dergleichen anbringen, auch kann die Schläfennarbe später vollständig extirpirt werden. Den Mangel der Augenwimpern kann man, wenn der Kranke es wünscht, und der Operateur sich diesem mühsamen und oft fruchtlosen Unternehmen unterziehen will, durch Transplantation starker Kopf- oder Barthaare nach Dzondi, Dieffenbach [1]), und Wiesemann [2]), in kleine, am Augenlidrande mit einer Staarnadel gemachte Wunden, ersetzen. Diese Einpflanzung der Augenwimpern ist mit dem Namen Blepharidoplatik belegt worden.

§. 130. Am Schlusse dieses Abschnittes ist noch die durch v. Ammon [3]) zuerst verrichtete, und von ihm

Canthoplastik

genannte Operation anzuführen. Diese Operation bezweckt die künstliche Erweiterung der Augenlidspalte, und ist eine Nachahmung der Dieffenbach-Werneck'schen Methode zur Erweiterung des Mundes. Sie bildet den Gegensatz von der Tarsorhaphie. (§. 112.) v. Ammon [4]) hat das Verdienst, zuerst näher auf die widernatürliche Verkleinerung der Augenlidspalte aufmerksam gemacht zu haben, die entweder angeboren *(Phimosis palpebrarum* oder *Blepharophimosis congenita)* oder durch Krankheitsprozesse später erzeugt ist *(Blepharostenosis)* [5]).

Eine zu enge Augenlidspalte verhindert das gehörige Oeffnen des Auges, wodurch der Blick einen ganz eigenthümlichen, unangenehmen Charakter erhält. Schon eine leicht entzündliche Affection der Conjunctiva, wozu hier eine besondere Neigung vorhanden ist, ruft häufig einen Augenlidkrampf hervor, der mit der Zeit habituell wird, und ein

*) Burow a. a. O.

1) Rust's Handbuch der Chirurgie Bd. IV. p. 575. Gräfe's und Walther's Journal Bd. V. Dieffenbach's chirurg. Erfahrungen II.
2) De coalitu partium a reliq. corp. prors. disjunct. Lips. 1824. p. 32.
3) Hermann. De Blepharophimosi et de Canthoplastice. Jenae 1840. in 8.
4) v. Ammon. Zeitschrift für Ophthalmologie Bd. II. p. 140.
5) v. Ammon in v. Walther und v. Ammon's Journal. I. 2.

Entropium spasmodicum erzeugt, das seinerseits wiederum chronische Entzündung und Trübung der Cornea herbeiführt. Im äusseren Augenwinkel entstehen eiternde, leicht blutende Fissuren, die hartnäckig der Heilung widerstehen.

In diesen Fällen hat v. Ammon die Canthoplastik mit Erfolg ausgeführt, und hiermit nicht allein das Grundleiden, sondern auch die Folgezustände, namentlich den Augenlidkrampf gehoben, und die Möglichkeit herbeigeführt, das Entropium später auf einfache und wirksame Weise, durch Verkürzung der äusseren Haut zu heilen. v. Ammon verrichtet die Operation auf folgende Weise.

Zuerst erweitert er die Augenlidspalte, indem er die äussere Commissur bis gegen den Orbitalrand hin durchschneidet. Dann führt er durch die Conjunctiva, da wo sie im äussern Augenwinkel in grossen Falten vom Augapfel auf die Augenlider übergeht, eine mit doppeltem Faden versehene Nadel, in der Richtung nach aussen durch, zieht mit demselben wie an einer Ansa die Conjunctiva in den klaffenden Wundspalt hinein, und befestigt sie am äussersten Ende desselben, indem er die Nadel von innen nach aussen durch die Hautdecken durchführt und die Sutur durch einen Knoten schliesst. Um den Uebergang der natürlichen Augenlidränder in die neugebildeten recht unmerklich zu machen, trägt er an beiden Augenlidern den kleinen Vorsprung des Tarsalrandes, der an der Uebergangsstelle sich befindet, mit einer Scheere ab, und umsäumt dann die wunden Ränder der Spalte mit der Conjunctiva durch feine Knopfnähte. Die Nachbehandlung hat nichts Besonderes. Die Suturen werden vom zweiten Tage an allmählig entfernt. Am längsten bleibt die Sutur liegen, welche die Conjunctiva mit dem Augenwinkel verbindet. Zwei sehr gelungene Fälle theilt v. Ammon in seiner plastischen Chirurgie, pag. 231, mit.

Die physiologischen Gründe für dies Verfahren sind dieselben wie bei der Mundbildung, und werden bei dieser ausführlich angegeben werden.

Defecte der Haut über dem Thränensacke.

§. 131. Mitten inne zwischen der Augenlid- und Nasenbildung liegen alle diejenigen Operationen, welche dazu dienen, Defecte zwischen Augenlidern und Nase, vorzüglich aber solche zu ersetzen, welche an der den Thränensack bedeckenden Haut stattfinden und gewöhnlich in Folge von Thränenfisteln entstanden sind. Es können diese Löcher sehr klein und sehr gross sein; stets aber bieten sie, wegen der aus ihnen herausfliessenden Thränen, wie alle Fisteln, bei der Heilung grosse Schwierigkeiten dar. Das einfache Wundmachen und Zusammenheften der narbigen Ränder des Defects, selbst wenn er noch so klein ist und die Thränen auch hinreichenden Abfluss aus dem Nasenkanal haben, sind fast immer fruchtlos, eben so das Aetzen oder das Brennen. Dieffenbach hat daher die Transplantation bei diesem Uebel vorgeschlagen und mit dem besten Erfolge ausgeführt [1]). Bei kleinen Fisteln umschneidet man die Oeffnung mit zwei Bogenschnitten, und extirpirt das von ihnen umschlossene, langgezogene, aufrechtstehende Oval; dann macht man auf dem seitlichen Theile des Nasenrückens einen halbmondförmigen Schnitt, löst den so gebildeten bogenförmigen Lappen, der nach oben und unten noch mit der Haut in Verbindung bleibt, von seinem Grunde los, schiebt ihn seitlich über den Defect, und heftet ihn mit feinen umschlungenen Nähten mit dem äusseren Rande des Loches zusammen. Um die Nadeln hier im Winkel anlegen zu können, schneidet man zuvor die Spitzen derselben in der Länge von einigen Linien ab, und führt diese allein mit einem Nadelhalter durch. Der innere Rand des Lappens bleibt frei, und dient so lange zum Abfluss der Thränen, bis die Vereinigung in der Naht erfolgt ist. Zu dem Ende bringt man unter ihm einen Bleidraht in den Nasenkanal ein. Ist die genähte Wunde geheilt, und der Nasenkanal gehörig erweitert, so lässt man den Bleidraht weg, worauf dann auch dieser Rand sich anlegt, und mit dem Grunde verwächst, da die Haut vom Nasenrücken stärker ist, als diejenige, welche zuvor hier befindlich gewesen. Bei grösseren Oeffnungen nimmt man entweder von der Stirn aus einen zungenförmigen Lappen (Tab. XXI. Fig. 5a.) klappt ihn herunter und heftet ihn an, oder man setzt den unteren Wundrand der Fistel mittelst einer Incision durch die Haut des unteren Augenlides fort, (Tab. XXI. Fig. 5b.) löst den Lappen los und schiebt ihn über den Defect, wo er ebenfalls befestigt wird. Das letzte Verfahren eignet sich besonders für diejenigen Fälle, wo etwa nach einer Resection des Oberkiefers die knöcherne Unterlage oder die Haut an der Stelle des Thränensacks in weitem Umfange verloren gegangen und wo das Augenlid bei der Vernarbung in die Oeffnung hineingezogen und dadurch ausgedehnt worden ist. Tritt bei der Schliessung der Oeffnung eine solche Spannung ein, dass man das Ausreissen der Naht befürchten müsste, so spaltet man die äussere Commissur der Augenlider, worauf sogleich die erforderliche Nachgiebigkeit eintritt. Modificationen werden sich leicht nach der verschiedenen Gestaltung der einzelnen Fälle finden und anwenden lassen.

1) Chirurgische Erfahrungen. Abth. II. p. 121.

Abschnitt V.

Von der Keratoplastik. *Transplantatio corneae.*

§. 132. „Die Idee Reisinger's, die vollkommen verdunkelte Hornhaut eines Menschen durch die eines Thieres zu ersetzen, ist gewiss eine der kühnsten Phantasien, und es wäre der höchste Preis der Chirurgie, wenn diese Operation gelänge". Mit diesen Worten beginnt Dieffenbach im Jahre 1831 seinen Aufsatz über die Verpflanzung der Hornhaut [1]). Seine bis dahin angestellten Versuche hatten kein günstiges Resultat geliefert. Eben so hatte bereits Schön [2]) in seiner Beurtheilung von Reisinger's Keratoplastik dieser neuen Operation wenig Aussicht auf Erfolg verheissen. Seit jener Zeit sind indessen mancherlei Versuche über die Verpflanzung der Hornhaut bei Thieren angestellt worden, die mehr oder weniger glückliche Resultate geliefert haben. Und wenn auch diese Versuche noch immer nicht den Grad von Sicherheit gewähren, wie man ihn von einer Operation beim Menschen zu verlangen berechtigt ist, so fordern uns die erworbenen Resultate doch wenigstens auf, die einmal gebrochene Bahn zu verfolgen, und warnen uns die Keratoplastik, als einen Heilakt, nicht ohne weitere Prüfungen in das Gebiet der Fabeln zu verweisen.

Erst der neusten Chirurgie gehört die Idee der Keratoplastik an. Im Jahre 1818 hat Reisinger an zwei Kaninchen die Hornhaut verpflanzt. Später [3]) (1824) kam er auf diese Versuche zurück. Ihm gelang die Anheilung einer völlig getrennten Hornhaut auf demselben Auge, mit Erhaltung ihrer Durchsichtigkeit. Mössner [4]) (1823) war nicht so glücklich, und zweifelt daher an dem Erfolge; desgleichen Dieffenbach [5]) (1831). Himly [6]) beobachtete die Anheilung der Hornhaut, aber mit darauf folgender Verdunkelung. Stilling [7]) (1833) pflanzte ein Stück der Cornea eines Kaninchens in eine Oeffnung der Sclerotica eines anderen ein, und befestigte es daselbst mit einer Sutur aus einem feinen Menschenhaare. Die Cornea heilte an, und war nach sechs Monaten noch durchsichtig. Drolshagen [8]) (1834) erreichte nur ein partielles Anwachsen, dem das Absterben der Hornhaut folgte. Dagegen war Thomé [1]) unter Wutzer's Leitung sehr glücklich in seinen Versuchen. Er trug die Hornhaut bis auf einen 1½ Linien breiten Rand ab, und setzte in die kreisförmige Oeffnung die Hornhaut von einem andern Auge ein. Nach seiner Versicherung gelang ihm auf diese Weise nicht nur die Verpflanzung der Hornhaut von einem Kaninchen zum andern, mit Erhaltung ihrer Durchsichtigkeit, sondern auch die Verpflanzung von einem Hunde auf ein Kaninchen und umgekehrt. Auch pflanzte er an die Stelle einer, durch concentrirte Schwefelsäure leucomatös gemachten Hornhaut eine andere ein, die wie bei den übrigen Versuchen anheilte und durchsichtig blieb. Dass hier jedoch eine vollkommene Durchsichtigkeit nicht gemeint sein kann, lehren schon die von Thomé gegebenen Abbildungen, denn in diesen erscheint die verpflanzte Hornhaut mehr oder weniger einem Centralleukome ähnlich. Nach ihm hat Biggers [2]) (1835) mit gleichem Erfolge operirt, und unter anderm bei einer Gazelle die leucomatöse Hornhaut durch eine gesunde ersetzt. Steinberg [3]), (1840) der nach Reisinger und Stilling operirte, konnte bei acht Versuchen niemals ein günstiges Resultat erlangen. Später jedoch (1843) [4]) gelang ihm die Anheilung der Cornea, ganz unter denselben Erscheinungen, wie sie Thomé beschrieben. Bei der Operation war aber leider durch einen Vorfall der Iris die genaue Vereinigung der Hornhaut an einer Stelle verhindert worden. Von hier aus entstand nun eine Trübung, die sich allmählig über die ganze Hornhaut verbreitete. Im Jahre 1839 stellte die medicinische Fakultät zu München die Preisfrage: Experimentis in mammalibus denuo institutis exploretur et comprobetur, utrum cornea ex uno oculo resecta in alterum oculum transplantata accrescere possit et revera accrescat. Dies gab Veranlassung zu zahlreichen Versuchen. Am eifrigsten haben sich Königshöfer [5]), Mühl-

1) Dieffenbach. Beiträge zur Verpflanzung der Hornhaut in v. Ammon's Zeitschrift für die Ophthalmologie. Bd. I. Heft 2. p. 172.

2) Schön. Einige Worte über Keratoplastik, in Rust's Magazin. Bd. XXIII. Nr. 2. p. 352.

3) Reisinger. Die Keratoplastik, ein Versuch zur Erweiterung der Augenheilkunde. Bairische Annalen I. Bd. 1. St. p. 207.

4) Mössner. Diss. de conformatione pupillae artif. Tübing. 1825. p. 46.

5) a. a. O.

6) vide Stilling. p. 137.

7) Stilling. Die künstliche Pupillenbildung in der Sclerotica; nebst einem Anhange über die Verpflanzung der Hornhaut, Keratoplastik, mit Abbild. Marburg 1833. 8. p. 133.

8) Drolshagen. Dissertatio inaugural. de vulnerabilitate oculi; accedund experimenta quaedam de corneae transplantatione. Berolini 1834. p. 19.

1) Thomé. Dissert. inaug. de Corneae transplantatione, c. tabulis lithographicis. Bonnae 1834. 4.

2) Dublin Journal of medical Sciences, July 1837. Vol. XI. und Froriep's Notizen. Bd. IV. p. 107.

3) Steinberg. Dissert. inaug. de transplantatione corneae c. Tab. 1. Berolini 1840. 4.

4) Steinberg. Beiträge zur Keratoplastik nach operativen Versuchen an Thieren, mit 2 Kupfertafeln. Mainz, im März 1843.

5) Königshöfer hat seine gekrönte Preisschrift noch nicht durch den Druck bekannt gemacht. Was ich hier von seinen Erfolgen und von seinem Operationsverfahren anführe, verdanke ich seinen mündlichen und schriftlichen Mittheilungen. Im Auszuge hat er seine Beobachtungen in seiner Inauguraldissertation: De transplantatione corneae, Opus praemio ornatum. Monachii 1841. 4. niedergelegt, die aber nicht in den Buchhandel gekommen ist.

bauer[1]), Hauenstein[2]), Munck[3]), Davis mit diesem Gegenstande beschäftigt. Die drei ersten bewarben sich um den Preis, den die Fakultät auch allen dreien zuerkannte. Königshöfer hatte die besten Resultate. Ihm gelang die Verpflanzung der Hornhaut in 15 Fällen. Seine Versuche hat er an Kaninchen angestellt, und 13 mal die Hornhaut von einem Kaninchen zum andern, und 2 mal die Hornhaut aus einer menschlichen Leiche auf das Auge eines Kaninchens verpflanzt. In allen diesen Fällen heilte die Hornhaut an, doch trübte sich dieselbe später mehr oder weniger. Mühlbauer war weniger glücklich. Ihm waren die Versuche, die er nach Reisinger's und Thomé's Methode angestellt, sämmtlich misslungen, dagegen gelang ihm, was wieder seinem Vorgänger nicht geglückt war, die Verpflanzung einzelner Lamellen der Hornhaut nach v. Walther's Angabe. Das verpflanzte Stück heilte auf der stehen gebliebenen unteren Lamelle der Hornhaut an, und behielt seine Durchsichtigkeit. Hauenstein will unter 13 Experimenten nur 2 gänzlich misslungene Fälle zählen. Munck rühmt sich sehr glücklicher Erfolge, bei Anwendung verschiedener Operationsmethoden, die ich später noch genauer anführen werde. Zahlreiche Experimente wurden ferner von Feldmann angestellt. In seinem Bericht an die Akademie[4]) bestätigt er im Ganzen die Erfahrungen von Thomé, namentlich dass die Verpflanzung bei Thieren gleicher und verschiedener Species gelingt. Jedoch blieb die verpflanzte Hornhaut, wie er auch neuerdings[2]) angiebt, nicht vollkommen durchsichtig, sondern nur höchstens durchscheinend.

§. 133. Der Heilungsprozess, wie er sich bei diesen Versuchen ergeben hat, ist folgender. Die verpflanzte Hornhaut erscheint zuerst schlaff, collabirt und runzlich. Der stehengebliebene Hornhautrand fängt an zu turgesciren, so dass er öfters über die neue Hornhaut hervorragt. Die Gefässe der Conjunctiva und Sclerotica füllen sich stärker mit Blut an, und so entsteht eine mehr oder weniger lebhafte Röthe um den Hornhautrand. Nach zweimal vierundzwanzig Stunden ist meist die Vereinigung zu Stande gekommen. Dann erhebt sich die Hornhaut wieder, weil sie nunmehr in lebendige Wechselwirkung mit der Umgegend getreten ist, und durch ihre Vereinigung den Abfluss der wässrigen Feuchtigkeit verhindert. In der ersten Zeit ist das verpflanzte Stück etwas trübe, wie bei der Keratitis, und man erkennt nicht selten blutführende Gefässe in ihr, die aus dem die Hornhaut umgebenden Gefässkranze entspringen. Allmählig hellt sich jedoch die Hornhaut wieder auf, und die Gefässe vermindern sich oder verschwinden gänzlich. Ist die vollkommene Durchsichtigkeit wieder hergestellt, so erscheint die vereinigende Narbe zwischen alter und neuer Hornhaut als eine feine weisse Linie. (Thomé, Steinberg, Munck.) In späterer Zeit fängt das verpflanzte Stück an, sich zusammen zu ziehen, und während es sich verkleinert und vom Grunde erhebt, wird in gleichem Grade der stehen gebliebene Ring der alten Hornhaut breiter. (Thomé, Königshöfer.) Dies ist der Hergang bei vollkommenem Gelingen der Operation. Bei nur theilweisem Erfolge, wo die Ränder nicht überall genau aneinander passen, oder Iris und Glaskörper sich dazwischen legen, bildet sich ausser einer breiteren, undurchsichtigen Narbe an jener Stelle eine stärkere Trübung, welche entweder, während der übrige genau vereinigte Theil seine Durchsichtigkeit wiedererlangt, auf diesem Punkte beschränkt bleibt, oder in eine allmählige Verdunkelung der ganzen Hornhaut übergeht. (Thomé, Steinberg.) Auch stösst sich bisweilen das Bindehautblättchen der Hornhaut ab, ähnlich wie bei der Maceration. (Königshöfer.) Bei gänzlichem Misslingen, wo gar keine Vereinigung zu Stande kommt, bleibt der Lappen schlaff und faltig. Die Ränder lösen sich ab; der Lappen schlägt sich um, rollt sich auf, wird undurchsichtig, mortifizirt und fällt ab; es entsteht lebhafte Entzündung des ganzen Augapfels, der endlich durch Eiterung zerstört wird.

§. 134. Man sieht hieraus, dass alle diese Vorgänge nur die Wiederholung dessen sind, was bei der Verpflanzung der Cutis des Menschen sich ereignet, abgesehen von dem verschiedenen Verhalten beider Gebilde gegen das Licht, und kann daher mit Grund annehmen, dass auch beim Menschen dieselben Erscheinungen bei der Verpflanzung der Hornhaut sich zeigen werden; so wie man denn auch aus der Gleichförmigkeit der Hornhaut bei den höheren Thierklassen und der niedrigen Stufe ihrer Vitalität, nach der gelungenen Verpflanzung unter Individuen von verschiedenen Thiergattungen wohl hoffen kann, dass die Verpflanzung der Hornhaut eines Thieres auf ein menschliches Auge, unter besonders günstigen Umständen, gelingen werde.

Wenn aber die plastische Akiurgie nie das zu leisten vermag, was die schaffende Natur in grösster Vollkommenheit bildet, so darf man auch von dem künstlichen Ersatz der Hornhaut nicht zu viel verlangen. Es wäre schon immer genug, wenn an die Stelle der gänzlich verdunkelten Hornhaut auch nur eine mehr durchscheinende gebracht werden könnte, und sonach der gänzlich Erblindete, jeder andern Hülfe unzugänglich[1]), bei einer stärkeren Lichtempfindung in den Stand gesetzt würde, auch noch die Umrisse grösserer Gegenstände zu unterscheiden. Wutzer soll in der That diesen Erfolg erlangt haben, wie Feldmann[2]) durch Rademaker erfahren hat. Dieser theilte ihm darüber fol-

1) Franz Xaver Mühlbauer. Ueber Transplantation der Cornea. Gekrönte Preisschrift mit einer lithographirten Tafel. München, in Commiss. der Jos. Lindauer'schen Buchhandlung. 1840.

2) Feldmann in v. Walther und v. Ammon's Journal für Chirurgie. Bd. III. St. 2. p. 201.

3) Christoph Munck. Die Ueberpflanzung der Hornhaut (Keratoplastik). Eine Operationsmethode um Blinden, die am unheilbaren Central-Leukome oder am globosen Hornhaut-Staphylome leiden, das Sehvermögen wieder zu geben. Mit zwei lithographirten Tafeln. Bamberg, liter. artist. Institut. 1840.

4) Gaz. med. de Paris 1842. Nr. 45. u. 51. — Annal. d'Oculist. 3 vol. Supplem. Brux. 1843. p. 180.

1) Man hat für diese Fälle auch die künstliche Pupillenbildung in der Sclerotica vorgeschlagen, und Versuche darüber sowohl bei Thieren als auch beim Menschen angestellt. Jedoch sind die Resultate bisher leider alle ungünstig gewesen.

2) Feldmann l. c.

gendes mit. „In zwei Fällen habe ich Hrn. Prof. Wutzer assistirt, in denen er zuerst die durch Pocken ganz zerstörten Hornhäute mit dem von Thomé gebrauchten breiten, zweischneidigen Messer abtrug, und dann die mit demselben Messer von lebendigen Schafen abgenommene Hornhaut an deren Stelle einnähte. Diese Hornhaut heilte auf dem menschlichen Auge zwar in beiden Fällen ein; indessen wurden sie durch die folgende heftige Entzündung bald auch verdunkelt, und nur das eine Individuum, welches vor der Operation auch nicht den stärksten Lichtstrahl wahrnahm, konnte nachher bei hellem Sonnenschein die Fenster und die geöffnete Thür bezeichnen.“ Demnach wäre also unter zwei Fällen einer wenigstens theilweise gelungen. Diese Mittheilung ist um so wichtiger, als sie die erste Nachricht giebt von der Ausführung der Keratoplastik beim Menschen. Wenn auch hiernach die Möglichkeit des Gelingens erwiesen ist, so wird doch immer diese Operation eine sehr missliche bleiben.

§. 135. Die Keratoplastik ist unter allen Operationen am Auge, wenn sie nicht gerade die Zerstörung desselben bezwecken, unstreitig die am meisten verwundende. Nach der gewöhnlichen Methode wird das Auge in weitem Umfang geöffnet, und das Innere desselben der Luft ausgesetzt. Alle üblen Ereignisse und Gefahren, welche die Extraction des Staares mit sich führt, sind daher in weit höherem Grade noch bei der Keratoplastik zu besorgen, und in der That waren Vorfall der Iris, der Linse und des Glaskörpers, Entzündung und Vereiterung des Auges bei den angestellten Versuchen ganz gewöhnliche Erscheinungen. Zu diesen Gefahren, welche die Operation an und für sich begleiten, kommt ferner noch die grosse Unsicherheit des Erfolgs. Bei allen übrigen plastischen Operationen kann man das zu verpflanzende Hautstück durch eine Brücke noch so lange mit dem Mutterboden in Verbindung lassen, bis die neue organische Verbindung zu Stande gekommen ist. Bei der vorliegenden Operation soll aber ein völlig getrennter Theil wieder anwachsen, und wenn auch auf dem Wege des Experiments die Möglichkeit erwiesen ist, und eine hinlängliche Zahl von Fällen vorliegt, wo abgehauene Finger, Ohrläppchen und Nasenspitzen wieder anheilten, so sind doch offenbar die Fälle weit zahlreicher, in denen eine Wiedervereinigung nicht zu Stande kam. Ferner ist es bei dieser Operation sehr schwierig, die Ränder, welche sich vereinigen sollen, in genaue Berührung zu bringen, und darin zu erhalten. Soll ein Stück des Coriums verpflanzt werden, so wird es sich, wenn es nur einigermassen die entsprechende Form besitzt, genau mit dem benachbarten Wundrande vereinigen lassen. So kann bei der grossen Dehnbarkeit der Haut selbst ein bogenförmiger Rand mit einem geradlinigen in die genaueste Verbindung gebracht werden. Nichts verhindert die nöthige Zahl von Nähten anzulegen, um die Theile in ihrer Lage zu sichern. Anders verhält es sich aber mit der Cornea. Bei ihrem hornartigen, unnachgiebigen Gewebe behält sie die Form, welche ihr einmal gegeben ist, bei, und es macht sich daher die geringste Abweichung von der erforderlichen Gestalt sehr unangenehm bemerkbar, indem dadurch leicht die Anheilung des Lappens vereitelt wird. Dann ist auch die Anlegung der Suturen, bei der hohen Reizbarkeit und Beweglichkeit des Organs, und der Kleinheit des Operationsfeldes sehr schwierig, und hinsichtlich der darauf folgenden Reaction höchst misslich. Da es sich ferner hier nicht blos um die Herstellung der organischen Verbindung, sondern noch um die Erhaltung der Durchsichtigkeit des verpflanzten Stückes handelt, und diese hauptsächlich, wie die Experimente lehren, (Thomé, Munck, Steinberg), von der genauen Vereinigung abhängt: so ist bei der Schwierigkeit, dieselbe herzustellen, auch schon deshalb der Erfolg dieser Operation sehr zweifelhaft. Endlich darf auch der störende Einfluss der Thränen und der wässrigen Feuchtigkeit auf den Heilungsprozess nicht übersehen werden.

§. 136. Die Keratoplastik als Heilakt bezweckt die Herstellung des Sehvermögens da, wo dasselbe durch eine totale Verdunkelung der Cornea aufgehoben worden ist. Die Verdunkelung der Hornhaut muss aber der Art sein, dass sie auf keine andere Weise beseitigt werden kann. Wo nicht blos Licht und Schatten, sondern noch die Umrisse grösserer Gegenstände und deren Farbe wahrgenommen werden können, wo man noch hoffen kann, durch pharmaceutische Mittel, oder durch leichtere operative Eingriffe die Hornhaut um etwas aufzuhellen, oder durch andere bereits bewährtere Operationen das Sehvermögen zu verbessern, da wird man von dieser gewagten Operation abstehen. In neuester Zeit hat Desmarres[1]) auf die Erfahrung sich stützend, dass das verpflanzte Stück sich zusammen zieht, und der ringförmige Rest der Cornea in gleichem Grade breiter wird, angerathen, die Operation auch da vorzunehmen, wo die Hornhaut an ihrem Rande noch einige Durchsichtigkeit besitzt. Da, wie er angiebt, die Verpflanzung in der Regel ohne Schwierigkeit gelingt, so wird das Sehvermögen, selbst in dem Falle, dass das verpflanzte Stück seine Durchsichtigkeit verliert, doch noch dadurch verbessert, dass der zurückgebliebene durchsichtige Hornhautring allmählig an Breite zunimmt. Nach den bisherigen Erfahrungen möchte es jedoch schwer halten, seine Meinung von dem sicheren Gelingen der Transplantation zu theilen, und man würde daher für jetzt in diesen Fällen unstreitig der künstlichen Pupillenbildung durch Iridodialysis den Vorzug geben müssen. Will man die Keratoplastik vornehmen, so darf das Auge nicht an einem allgemeinen Krankheitsprozesse, als Atrophie, Hydrops, Varicosität etc. leiden. Es ist demnach die Integrität der Retina, der Choroidea, der Sclerotica und des Glaskörpers eine nothwendige Bedingung, während eine Verdunkelung der Linse und deren Kapsel, oder die Verschliessung der Pupille die Operation nicht ausschliesst, da das erforderliche Heilverfahren gegen diese Uebel gleichzeitig angewendet werden kann. Bei totaler Verwachsung der Iris mit der Hornhaut, (bei Staphyloma corneae globosum) und bei vollständiger vorderer Synechie,

1) Annales d'Oculist. Oct. 1843. u. Schmidt's Jahrb. Bd. 42. p. 81.

verbunden mit gänzlicher Verschliessung der Pupille, könnte man ebenfalls die Operation unternehmen, selbst wenn die Hornhaut noch durchsichtig wäre, weil auf diese Weise noch am sichersten der Einfall des Lichts in die Tiefe des Auges gewonnen wird. Die Operation verspricht hier, nach Königshöfer, sogar den günstigsten Erfolg, da der störende Einfluss, welchen die Iris bei normaler Beschaffenheit auf die Anheilung leicht ausüben kann, natürlicherweise hier wegfallen muss. Hiernach werden sich die Indicationen und Contraindicationen von selbst ergeben, deren specielle Aufzählung ich hier füglich übergehen kann.

§. 137. Es bleibt hier noch zu erörtern, woher man am besten die Hornhaut, Behufs der Verpflanzung auf das menschliche Auge, zu entnehmen habe. Dieffenbach empfahl dazu ein junges Schwein. Munck hält aber die Hornhaut dieses Thieres für zu dick; passender ist nach ihm die Hornhaut einer ein Jahr alten Katze, eines dreiviertel Jahr alten Jagdhundes mittlerer Grösse, oder einer fünf Monat alten Ziege oder eines Schafes. Sollte sich Königshöfer's Beobachtung von der Anheilung der Cornea aus einer menschlichen Leiche bestätigen, so wäre man aus aller Noth. Dennoch empfiehlt Königshöfer die Hornhaut eines Kaninchens oder Schweins zur Verpflanzung, da bei seinen Versuchen die Erfolge günstiger waren, wenn er die Hornhaut von einem lebenden Thiere entnahm.

Die Vorbereitungen zur Operation werden dieselben sein, wie bei der Extraction des Staars. Durch eine Einträufelung von Infus. Belladonnae wird das Auge etwas beruhigt, und die Erweiterung der Pupille herbeigeführt, wenn die Iris überhaupt noch vorhanden und beweglich ist, um die Verletzung der Iris und ihren Vorfall möglichst zu verhüten. Da man hier noch mehr als bei der Extraction einen Vorfall der Linse und des Glaskörpers zu besorgen hat, so würde bei der Operation die Rückenlage auf einem erhöhten Bette unbedingt den Vorzug verdienen, weil hierdurch jene Uebelstände noch am sichersten vermieden werden. Auch ist bei der horizontalen Lage die Befestigung des verpflanzten Stückes weniger schwierig als bei aufrechter Stellung, wo die Hornhaut leicht herabfällt. Von Gehülfen wären mindestens drei erforderlich. Der Eine fixirt den Kopf und das obere Augenlid; der zweite die Hände des Patienten; der dritte geht dem Operateur zur Hand bei der Resection der Cornea des Thieres, und der Anlegung der Suturen. In Hinsicht der Stellung des Operateurs bedarf es keiner besonderen Vorschrift.

§. 138. Die Keratoplastik ist eine totale oder partielle, je nachdem die Hornhaut in ihrer ganzen Dicke, oder nur in ihren oberen Lamellen ergänzt wird. Hinsichtlich der Art und Weise, wie die Verpflanzung geschieht, lassen sich drei Methoden aufstellen: 1) die Einpflanzung, 2) die Ueberpflanzung und 3) die Aufpflanzung, von denen die erste bei geöffneter, die zweite und dritte aber bei uneröffneter vorderer Augenkammer vollzogen wird. Durch den letzten Umstand werden die Gefahren, welche die Abtragung der Cornea mit sich führt, vermindert, der Lufteintritt in das Innere des Auges, so wie der Vorfall der Linse und des Glaskörpers verhütet, und die Anheilung des Lappens nicht durch den ausfliessenden Humor aqueus gestört.

Die Einpflanzung ist die älteste Methode. Bei ihr wird der mittlere Theil der verdunkelten Cornea gänzlich abgetragen, und in die Oeffnung ein entsprechendes Stück eingesetzt.

Die Ueberpflanzung nach Dieffenbach's Vorschlag geschieht in zwei Zeiträumen. In dem ersten wird die neue Hornhaut in einer Furche im Umkreise der verdunkelten, über dieser, eingeheilt; im zweiten nachträglich die verdunkelte unter der neuen entfernt.

Die Aufpflanzung nach v. Walther's Angabe ist nur für die Fälle berechnet, wo die tieferen Lamellen der Cornea noch durchsichtig sind. Hier wird nach Abtragung der verdunkelten Lamellen eine durchsichtige Hornhautschicht auf die stehen gebliebenen unteren Lamellen aufgeheilt.

1) Die Einpflanzung der Hornhaut.

§. 139. Man hat die verdunkelte Hornhaut in Form eines Kreises oder eines Vierecks abgetragen, und demnach auch dem Ersatzlappen eine kreisförmige oder viereckige Gestalt gegeben. Jene ist die gewöhnliche Form.

a) Verpflanzung eines kreisrunden Stückes.

Thomé's [1]) Verfahren. Anfänglich operirte er wie Reisinger, indem er, wie bei der Extraction, mit einem Beer'schen Staarmesser den Hornhautschnitt nach unten machte, den Lappen mit einer Pincette fasste, und ihn dann vollends mit einer Daviel'schen Scheere abtrug. Später gebrauchte er ein doppelschneidiges Messer (Tab. XXVI. Fig. 2.), in der Gestalt zweier Beer'schen Staarmesser, die mit dem Rücken aneinander liegen. Indem er dies 1½ bis 2 Linien vom Hornhautrande entfernt in die Cornea einsenkt und durch die vordere Augenkammer hindurchführt, trennt er gleichzeitig das obere und untere Segment ab. Darauf bildet er auf gleiche Weise den zu verpflanzenden Lappen von entsprechender Grösse, setzt ihn in die Oeffnung des kranken Auges ein, und näht ihn durch zwei Knopfnähte im horizontalen Durchmesser des Auges an den stehen gebliebenen schmalen Hornhautring fest. Zur Knopfnaht gebraucht er feine Fäden von rother Seide, um sie später besser aufzufinden. Nach zwei bis drei Tagen entfernt er die Nähte.

Wenn auch dieses Verfahren durch die glänzenden Erfolge, wie durch Einfachheit sich besonders empfehlen möchte, so muss man doch gestehen, dass es einer mehr als gewöhnlichen Gewandtheit von Seiten des Operateurs bedarf, um nach dem Augenmaasse zwei gleich grosse, völlig kreisrunde Stücke auszuschneiden; und wenn auch das doppelschneidige Messer den Vortheil gewährt, durch das einfache Vorwärtsschieben der Klinge die Abtragung der Hornhaut mit einem Schnitte rascher, und bei zurückgehaltenem

1) Thomé, a. a. O. pag. 7.

Humor aqueus gleichmässiger bewirken zu können, so ist doch die gleichzeitige Beobachtung und Regulirung beider Schnittlinien am obern und untern Segmente der Hornhaut eine schwierige Aufgabe.

Steinberg's [1]) Verfahren. Die Schwierigkeit, welche die Anwendung des doppelschneidigen Messers von Thomé mit sich führt, hat Steinberg bei seinen früheren Versuchen veranlasst, die Abtragung der Cornea wieder durch zwei Schnitte zu verrichten. Wie bei der Extraction des Staars macht er mit dem Beer'schen Messer zuerst den Hornhautschnitt nach unten, fasst dann den halbkreisförmigen Lappen mit der Blömer'schen Pincette und schneidet, indem er das Messer mit aufwärts gerichteter Schneide wieder flach unter den Lappen einführt, das obere Segment ab. (Tab. XXVI. Fig. 5. 6.) Da er zwei Suturen zur sicheren Vereinigung nicht für genügend hält, so legt er ausser den beiden im horizontalen Durchmesser des Auges noch zwei im verticalen an. (Tab. XXVI. Fig. 7.)

Es ist hier dieselbe Schwierigkeit wie bei der vorigen Methode vorhanden, dem Lappen die erforderliche Gestalt und Grösse zu geben; denn ist der untere Schnitt vollendet, so ist der Humor aqueus gänzlich ausgeflossen und die Hornhaut erschlafft, wodurch es sehr schwer wird, das obere Segment mit dem Messer genau in einem Halbkreise abzutragen. Leichter dürfte dies noch nach der älteren Methode mittelst einer Scheere zu bewirken sein. Ferner wird die Operation durch die Anlegung der vier Suturen bei der Schwierigkeit die Ein- und Ausstichspunkte passend zu wählen, und die Nadeln durchzuführen, bedeutend in die Länge gezogen. Das Auge leidet dabei mehr, und die Reaction wird heftiger. Diesen Uebelständen zu begegnen, hat Steinberg in späterer Zeit sich eines besondern trepanartigen Instruments bedient (Tab. XXVI. Fig. 12.), das er schon in seiner Dissertation angegeben. Mit Hülfe desselben beabsichtigt er das zu verpflanzende Hornhautstück mit mathematischer Genauigkeit dem Defect entsprechend zu bilden, und die Anlegung der Suturen zu erleichtern. Es besteht aus drei Stücken: aus dem schneidenden Cylinder *(A)* mit dem Handgriffe *(a)*, der umgebenden Hülse *(B B)* und dem Stachelringe *(C)*. Der Cylinder, welcher gleichsam die Trepankrone vorstellt, ist in seinem Durchmesser um 4 Linien kleiner als die Hornhaut, so dass er auf die Mitte derselben gesetzt, rings herum einen 2 Linien breiten Ring von ihr frei lässt. An seinem unteren freien Rande ist er in eine scharfe Schneide zugeschliffen, am entgegengesetzten geschlossenen Ende mit einem Schaft und einem Handgriff versehen, durch den die Krone um ihre Axe bewegt wird. Die Hülse besteht in einer Röhre, die den schneidenden Cylinder mit seinem Schaft umgiebt. Am oberen Ende, wo sie geschlossen ist, lässt sie durch einen Schraubengang den Griff der Krone hervortreten. Durch dieses Schraubengewinde sind beide Stücke mit einander verbunden, und bei der Drehung des Griffs wird die Krone nicht nur um ihre Axe bewegt, sondern auch gleichzeitig, je nach der Richtung der Drehung, aus dem unteren offenen Ende der Hülse hervorgetrieben, oder in dieselbe zurückgezogen. Auf der Hülse ist an ihrem unteren Ende der Stachelring aufgesteckt. Es ist dies ein flacher Ring, von dem vier Spitzen ausgehen, der vor- und rückwärts geschoben, und durch eine Schraube festgestellt werden kann, so dass die Spitzen nach Belieben mehr oder weniger den unteren Rand der Hülse überragen. Diese vier Spitzen fallen in die Peripherie eines Kreises, dessen Durchmesser um zwei Linien grösser ist, als der der Krone, so dass sie, auf die Hornhaut aufgesetzt, dieselbe eine Linie von dem Hornhautrande entfernt durchbohren. Der Gebrauch dieses Instruments ist folgender. Man lässt die Spitzen etwas über den Rand der Hülse hervorstehen, und zieht die Krone zurück. Ist dies geschehen, so setzt man das Instrument genau auf die Mitte der Hornhaut auf, so dass alle vier Spitzen die Hornhaut, eine Linie von ihrem Rande, durchbohren. Hierdurch wird das Instrument fixirt und man gewinnt gleichzeitig die Oeffnungen für die später anzulegenden Suturen. Nun wird durch Umdrehung des Griffs von der Krone ein kreisrundes Stück ausgeschnitten. Auf gleiche Weise verfährt man, um das zu verpflanzende Hornhautstück zu gewinnen, das nun genau in den Defect passen wird. Um dieses bei der Durchführung der Nadeln vor Druck zu bewahren, und seine Vitalität möglichst zu sichern, räth Steinberg, dasselbe mit der concaven Fläche auf ein convex geschnittenes Stück Kork zu legen, das etwas erwärmt und mit lauer Milch befeuchtet ist. Auf dieser Unterlage werden durch das zu verpflanzende Stück, eine Linie vom Rande entfernt, und in gleichen Abständen von einander, mittelst kleiner krummer Nadeln vier feine Suturfäden von vorn nach hinten, bis zur halben Länge jedes einzelnen Fadens durchgezogen. Das so vorbereitete Stück wird nun in den Defect gebracht, und die hinteren Fadenenden, an denen sich noch die Nadeln befinden, durch die vorgebildeten Stichpunkte im stehen gebliebenen Rudimente der Hornhaut von innen nach aussen durchgeführt, und die Suturen geschlossen. Zu jeder Sutur soll man einen anders gefärbten Faden anwenden, um bei der Schliessung die zu einander gehörigen Fadenenden leichter unterscheiden zu können.

Unstreitig gewährt diese Operationsweise den grossen Vortheil, dass der Hornhautlappen genau in den Defect passt, und dass seine Ränder mehr vertical abgeschnitten sind, als bei der Abtragung mit dem Messer, wobei der Schnitt immer schräg gegen die Oberfläche verläuft. Wir wissen, dass schräg abgeschnittene Hautstücke weniger gut anheilen, und können daher nach Analogie dasselbe auch bei der Hornhaut voraussetzen. Indessen wird auf der andern Seite durch die schräge Trennung eine grössere Berührungsfläche gewonnen, auch lehrt die Erfahrung hinlänglich bei der Extraction des Staars, dass schräge Wunden der Hornhaut ganz gut heilen. Ferner ist dies Verfahren sehr complicirt. Es hält schwer, der Schneide des Instruments den Grad von Schärfe zu geben, wie er zur sicheren Verrichtung der

1) Steinberg, a. a. O.

Operation erforderlich ist, damit das Auge durch Druck nicht zu sehr insultirt werde. Wird die Hornhaut an einer Stelle früher als an der anderen durchschnitten, was leicht möglich ist, so läuft der Humor aqueus aus, die Cornea wird schlaff und bietet der Schneide nicht mehr die nöthige Resistenz dar, indem sie vor derselben zurückweicht. Man ist dann genöthigt, die Abtragung mit dem Messer oder der Scheere zu vollenden. Leicht können Iris und Linsenkapsel durch das Instrument verletzt werden, denn so wie die Trennung geschehen, sinkt dasselbe in die vordere Augenkammer ein, und die inneren Theile des Auges drängen den Stacheln und der Schneide entgegen. Die durch den Stachelring vorgebildeten Stichpunkte im Rande der stehen gebliebenen Hornhaut sind schwer von innen aufzufinden, besonders bei einer verdunkelten Hornhaut; und während jene durch das Instrument mit mathematischer Genauigkeit angelegt werden, bleibt die Wahl der Stichpunkte in dem zu verpflanzenden Lappen dem Augenmaasse überlassen. Um demselben einigermaassen zu Hülfe zu kommen, könnte man auf der Korkunterlage zwei sich rechtwinklig kreuzende Linien aufzeichnen. Legte man dann die Scheibe der Hornhaut mit ihrem Mittelpunkte genau über die Kreuzung, so würden die durchscheinenden Linien die Abstände bezeichnen, in denen die Suturen eingelegt werden müssen. Endlich werden die acht Fadenenden, von denen vier noch mit Nadeln versehen sind, sich während der Uebertragung unfehlbar untereinander verschlingen, und nur mit Mühe und Zeitverlust zu entwirren sein. Alle diese gerügten Uebelstände haben sich auch mehr oder weniger bei den von Steinberg angestellten Versuchen herausgestellt, die überhaupt noch kein befriedigendes Resultat gegeben haben.

Marcus [1]) hat ein Verfahren vorgeschlagen, wodurch er eine genaue Uebereinstimmung der Hornhautstücke, und eine grössere Schnelligkeit in der Verrichtung der Operation zu erreichen gedenkt. Er bedient sich dazu eines besonderen Messers, das im Allgemeinen die Form eines Richter'schen Staarmessers hat. (Tab. XXVI. Fig. 3. *A* von vorn, *B* von der Seite.) Die Klinge ist zweischneidig, hat eine myrthenblattförmige Gestalt, und ist an der Spitze und der vorderen Hälfte der Seitenränder etwas über die Fläche gebogen. (Fig. 3. *B*.) In der Mitte der Klinge befindet sich eine runde Oeffnung (*a*), welche das zu transplantirende Hornhautstück in sich aufnehmen soll. Am Rande dieser Oeffnung sind vier kleine über Kreuz gestellte Einschnitte für die zur Befestigung der Hornhaut dienenden Klammern. (Tab. XXVI. Fig. 4.) Gegen die concave Fläche der Klinge legt sich eine silberne *S* förmig gebogene Feder (Fig. 3. *d*. Fig. 3. *C* die Feder allein von der Seite), die in ihrer Mitte durch ein Charnir (*e*) an einen Ring (*c*) befestigt ist, der sich auf dem Stiele des Messers eine Strecke weit (von *b* zu *b*) vor- und rückwärts schieben lässt. Zwei Stifte (*ff*) verhindern das seitliche Ausweichen der Feder. Die Operation geschieht auf folgende Weise. Zuerst wird das zu verpflanzende Hornhautstück ausgeschnitten. Zu dem Ende wird das Instrument wie ein Staarmesser gefasst, und mit der convexen Fläche dem Auge zugekehrt, wobei der Daumen auf das untere Ende der Feder zu liegen kommt. Indem man dies herunter drückt, erhebt sich das obere Ende derselben, und entfernt sich von der Klinge. Indem man das Messer nun flach durch die vordere Augenkammer hindurch führt, schneidet man ein kreisrundes Hornhautstück genau von der Grösse der in der Klinge befindlichen Oeffnung aus. Noch vor der völligen Trennung lässt man die Feder gelinde gegen die Hornhaut andrücken, und leitet mit derselben das völlig getrennte Stück, indem man den Ring zurückzieht, in die Oeffnung der Klinge hinein. Hierauf entfernt man auf dieselbe Weise aus der verdunkelten Hornhaut ein gleiches Stück, und schiebt die Klinge darauf ohne alle Unterbrechung noch weiter vor, bis die in der Oeffnung derselben festsitzende Hornhaut sich über dem Defecte befindet. Nun wird das Messer still gehalten, bis die Befestigung der Hornhaut geschehen ist. Durch den gelinden gleichmässigen Druck der Feder wird ein Vorfall der Linse unterdess verhütet. Zur Befestigung dienen zwei kleine goldene Klammern (Fig. 4.), welche in den ringförmigen Rest der alten Cornea eingesetzt, und kreuzweise über die neue weggespannt werden. Jetzt erst entfernt man das Messer vom Auge, und legt, wenn die Befestigung durch die Klammern nicht genügend erscheinen sollte, noch einige Knopfnähte an.

Marcus glaubt durch dieses Verfahren die ganze Operation eben so schnell wie eine einfache Staarextraction beendigen zu können. Man sieht indessen leicht ein, dass dies Verfahren im Wesentlichen sich nicht von Thomé's unterscheidet. Die Hauptsache, die Ausschneidung der Hornhaut, hängt allein von der Geschicklichkeit des Operateurs ab, und das gebogene Messer wird schwerlich die Sache erleichtern. Ja es ist sogar hier aus Rücksicht für das Instrument noch eine grössere Genauigkeit, als für die Operation selbst erforderlich, denn der Lappen soll in die Oeffnung der Klinge so genau passen, dass er in ihr festsitzt, aber nicht hindurchfällt. Schwerlich dürfte auch die Feder ihren Zweck, das gelöste Hornhautstück in die Oeffnung der Klinge zu schieben, und den Vorfall der Linse zu verhüten, so bestimmt erfüllen, als es vorausgesetzt wird. Endlich ist der Nutzen der Klammern sehr problematisch; sie ragen über die Oberfläche des Auges hervor, und sind störend bei der Schliessung des Auges. Von dieser Methode sind noch keine Erfolge bekannt.

Strauch [1]) hofft auf eine andere Weise die Operation zu erleichtern. Mit einer zweischneidigen, an der Spitze gekrümmten, und dicht unter der Krümmung mit einem Oehr versehenen Nadel, (Tab. XXVI. Fig. 10. 11.) deren Schaft zum Abnehmen ist, zieht er am kranken Auge einen Faden

1) Marcus, Angabe eines Operationsverfahrens zur Ausführung der Transplantatio corneae, in Schmidt's med. Jahrbüchern, Bd. XXIX. Heft I. pag. 89.

1) Strauch. Beitrag zur Lehre von der Transplantation der Cornea. Schmidt's med. Jahrbücher. Bd. XXIX. Heft I. pag. 87.

in horizontaler Richtung, dicht am Hornhautrande, quer durch die vordere Augenkammer, indem er die Spitze, wenn sie hervorgetreten ist, festhält, den Schaft aber wieder aus dem Einstichspunkte zurückzieht. Durch diese Schlinge wird das Auge fixirt. Dann trägt er den mittleren Theil der Hornhaut ab, indem er ein zweischneidiges Messer von oben nach unten durchführt. (Tab. XXVI. Fig. 8.) Hierauf zieht er den Grund der Schlinge hervor, schneidet ihn in der Mitte durch, und benutzt jede Hälfte zu einer Sutur, indem er das hintere Fadenende mit einer gewöhnlichen feinen krummen Nadel versieht, und das einzusetzende Stück damit von hinten nach vorn durchsticht. (Tab. XXVI. Fig. 9.) Dies Verfahren soll ausser der Fixirung des Auges, noch den wesentlichen Vortheil gewähren, dass bei der Verpflanzung des Lappens die Suturen bereits im Hornhautrande eingelegt sind. Jedoch ist der Uebelstand damit verbunden, dass gerade der schwierigste Akt, die kreisförmige Ausschneidung der Cornea, hier doppelt schwierig wird, da sie erst vorgenommen wird, nachdem der Humor aqueus bereits aus den beiden grossen Stichpunkten ausgeflossen, und die Cornea collabirt ist. Weit einfacher liesse sich der Faden mit einer gewöhnlichen krummen Heftnadel durchziehen; jedoch wird es immer schwer halten, bei dem engen Raum der vorderen Augenkammer den Hornhautschnitt zu machen, besonders bei verdunkelter Hornhaut, ohne den Faden gleichzeitig zu durchschneiden.

Das zweckmässigste Verfahren ist unstreitig das von Königshöfer. Er bedient sich eines besonderen Keratoms (Tab. XLVIII. Fig. 1.), das aus zwei Beer'schen Messern (*AB*) ohne Abdachung besteht, deren Stiele in einer gemeinschaftlichen Hülse (*C*) stecken, in welcher sie nach Belieben vor- und rückwärts geschoben werden können. Das Instrument wird wie ein Beer'sches Messer gehandhabt, und bildet zu gleicher Zeit einen schönen runden Hornhautlappen nach oben und unten, während zu beiden Seiten eine schmale Hautbrücke zurückbleibt, die sich nachträglich mit einem einzigen Scheerenschnitte trennen lässt. Tab. XLVIII. Fig. 3 ist durch den schraffirten Ring der Schnitt angedeutet, den das Messer in der Hornhaut macht. Der Zwischenraum zwischen den Rücken der Messer muss gegen die Hefte hin um ein Geringes grösser sein, als an ihrer Spitze, damit beim Schnitte jede Zerrung des Augapfels vermieden werde, und man das Instrument leicht wieder aus dem Auge entfernen könne. Je nachdem man die Messer mehr oder weniger in die Hülse zurückschiebt, wird auch die Brücke breiter oder schmäler ausfallen. Da indessen beim Menschen ungefähr immer dieselbe Grösse der Brücken erforderlich ist, so kann man auch beide Klingen in gehöriger Annäherung vereinigt auf einem gewöhnlichen Hefte anbringen. (Tab. XLVIII. Fig. 2.) Diese Hautbrücken bieten den wesentlichen Vortheil dar, dass das Instrument bei seiner Durchführung durch die Hornhaut, gleichsam zwischen ihnen gefangen, genöthigt wird, die einmal angenommene Richtung unverändert beizubehalten, wodurch eine grössere Regelmässigkeit der Schnittlinien erreicht wird, als bei dem ähnlichen Verfahren von Thomé, Marcus und Strauch, wo die Führung des Instruments nur allein von der Hand des Operateurs abhängt. Ausserdem haben diese Brücken auch noch den Nutzen, dass, da die Hornhaut nicht mit einem Male gänzlich getrennt wird, die Entstehung eines Vorfalls auch weniger zu besorgen ist. Königshöfer verrichtet die Operation in vier Akten. Erster Akt. Abtragung der verdunkelten Hornhaut auf die angegebene Weise. Darauf wird das Auge geschlossen. Zweiter Akt. Nachdem man sich mittelst eines Diamanten, oder auch nur eines Feuersteins, die Grösse der abgeschnittenen Cornea (ihren Durchmesser) an dem Keratom bemerkt hat, exidirt man mit demselben die gesunde Cornea eines Thieres. Man trägt sie mit der Scheere, wie schon beschrieben, vollends ab, und legt sie, mit der convexen Fläche nach oben gekehrt, auf ein Blatt feines Papier, oder auf das sogleich zu beschreibende Instrument. Dritter Akt. Die einzusetzende gesunde Cornea wird nun mit Ligaturen versehen. Zu dem Ende legt man sie mit dem Papiere auf ein Stück Korkholz und sticht an den Endpunkten des horizontalen und verticalen Durchmessers vier feine lange Nähnadeln, (sogenannte Perlennadeln) in welche Menschenhaare von verschiedener Farbe und ansehnlicher Länge eingefädelt sind, durch Cornea und Papier hindurch. Eben so verfährt man, wenn man statt des Papiers, folgendes Instrument anwendet. (Tab. XLVIII. Fig. 4.) Der vordere Theil desselben ist eine dünne elfenbeinene oder silberne Platte, die sich durch Druck auf den Arm *A* in zwei Theile theilt. Auf dieser Platte ist ein Kreis eingeritzt, über welchen die abgeschnittene Cornea so ausgebreitet wird, dass ihr Rand ihn überall überragt. Es befinden sich in der Platte vier Löchelchen, *a b c d*, durch welche man hindurch sticht, wenn man die Nadeln durch die Cornea führt. Von *a* nach *d* geht ein Einschnitt in Gestalt eines Kreisbogens, dessen Radius *e a* ist. Nachdem man so die Nadeln durch die Cornea geführt, schreitet man zum vierten Akt. Die mit den Suturen versehene Cornea wird an das kranke Auge geheftet. Man bringt die Platte mit der Cornea so von der Stirn her über das Auge, dass die Punkte *a* und *d* in der Linie der beiden Augenwinkel liegen, und sticht mit der durch *c* geführten Nadel von innen nach aussen durch den stehen gebliebenen schmalen Cornearing durch, den man mit einer Pincette fixirt. So wird die unterste Sutur zuerst angelegt. Indem man sie knüpft, gleitet das Haar in den Spalt hinein, den die beiden Hälften der Platte zwischen sich lassen. Man muss mit den Haaren drei Knoten übereinander machen, damit sie nicht wieder aufgehen. Zuletzt schneidet man das Haar dicht am Knoten ab. Hierauf versichert man sich des gegenüber liegenden Haares, indem man seine Nadel an der einen, sein Ende an der andern Seite fasst, und entfernt nun unter der zurückbleibenden Cornea durch einen Druck auf den Griff *A* das Instrument. Man macht nun auf dieselbe Weise die Sutur *b* oben, dann die Suturen *a* und *d* gegen die Augenwinkel hin. Hat man die Cornea, statt auf das Instrument, blos auf Papier gelegt, so muss man

nach der ersten Naht das Papier so zerreissen, dass die durchgeführten Haare frei werden. Dies Verfahren hat aber den Nachtheil, dass die Cornea durch den im Papier enthaltenen Leim und Chlorkalk doch etwas verunreinigt wird, was ihrer Anheilung per primam intentionem hinderlich sein kann. Auf diese Weise hat Königshöfer, wie schon oben angegeben, mit Erfolg operirt. Er zieht die Menschenhaare allen andern Suturen vor, weil sie äusserst fein, glatt und haltbar sind, und am wenigsten Eiterung hervorrufen. Deshalb liess er sie auch 2 bis 3 Wochen lang liegen. Bei der angegebenen Art und Weise der Uebertragung können sich allerdings die vier Suturen (wie bei Steinberg's Methode) untereinander verschlingen; im Uebrigen bietet sie aber grosse Vortheile dar, denn es wird die Hornhaut dabei vor jeder Insultation geschützt, und durch die Unterlage verhindert, sich aufzurollen oder umzuschlagen. Legt man die Hornhaut auf Papier, so möchte es gerathen sein, dieses zuvor nach Art der Platte mit den vier Löchern für die Suturen zu versehen, und von diesen Löchern aus etwa wie in Tab. XLVIII. Fig. 5. das Papier einzuschneiden, damit es bei einem gelinden Zuge in querer Richtung auch so zerreisst, dass man es leicht entfernen kann.

b) Verpflanzung eines viereckigen Stückes.

Die grössere Leichtigkeit ein viereckiges Stück von bestimmter Grösse auszuschneiden, hat Munck [1]) veranlasst, Versuche mit dieser Lappenform anzustellen, und diese Versuche sind nach seiner Angabe überaus günstig ausgefallen. Er bediente sich zu dieser Operation des Instruments, das Bünger zur künstlichen Pupillenbildung in der Sclerotica benutzt hat, jedoch um etwas vergrössert. (Tab. XXVI. Fig, 13.) Es besteht aus einer zweischneidigen, lanzettförmigen, horizontalen Klinge mit einem vierkantigen Heft versehen, an deren hinterem Theile zwei verticale Klingen, auf jeden Rand eine, aufgesetzt sind. Wird das Instrument wie ein gewöhnliches Staarmesser quer durch die vordere Augenkammer hindurchgeführt, so liefert es jedesmal ein viereckiges Stück, dessen innerer und äusserer Rand von der horizontalen Klinge, der obere und untere von den beiden verticalen Klingen ausgeschnitten wird. Die Breite des äusseren und inneren Randes entspricht genau der Breite der horizontalen Klinge, und mit einiger Uebung wird man es leicht dahin bringen, vollkommen congruente Stücke zu bilden. Wenn das Stück nicht genau passt, so kann ihm immer leichter, als einem runden mit der Scheere nachgeholfen werden. Munck befestigt das verpflanzte Stück durch zwei Suturen. Nach dieser Methode hat er die Hornhaut eines Pinscherhundes auf das Auge eines Kaninchens und umgekehrt verpflanzt. Die Lappen heilten an, und waren nach acht Wochen vollkommen durchsichtig. Dennoch muss man zugeben, dass ein rundes Stück vorzuziehen ist, weil es mehr der ursprünglichen Form der Cornea entspricht. Ausserdem kann bei einem und demselben Auge das kreisförmige Stück an Oberfläche und Umfang grösser gebildet werden, als das viereckige, und es ist mithin bei jenem mehr Wahrscheinlichkeit für die Erhaltung seiner Vitalität vorhanden, als bei diesem, und endlich hat man auch bei der später erfolgenden Contraction eine regelmässigere Form bei einem runden als bei einem viereckigen Lappen zu gewärtigen.

1) Munck a. a. O. pag. 58.

2) Die Ueberpflanzung der Hornhaut.

§. 140. Dieffenbach [1]), obgleich der Erfinder dieser Methode, hat sie selbst nicht ausgeführt. Nach seiner Angabe macht man eine kreisförmige Incision um den Rand der Cornea, trennt die Conjunctiva eine drittel Linie in der ganzen Peripherie los, passt in diese kreisförmige Wundfläche ganz genau die sorgfältig zugeschnittene Hornhaut eines Thieres ein, und legt dann sechs bis acht feine Nähte an, wobei man jedoch nur den Rand der kreisförmig gelösten Bindehaut durchsticht. Gelingt die Verwachsung, so macht man später mit dem Messer einen Hornhautschnitt erst durch die obere, dann durch die untere Hornhaut, welche letztere man dann vollends mit einer Augenscheere ausschneidet. Munck [2]) verrichtete die Operation nach dieser Angabe zuerst bei einem Pinscher, dessen leucomatöse Hornhaut er durch die gesunde eines Kaninchens zu ersetzen versuchte. Er bildete die Furche um die Hornhaut und die Schnittlinie zur Ausschneidung der Cornea, mit einem halbkreisförmigen Messer, ähnlich einer halben Trepankrone oder einem Hohlmeissel, das er nach Art einer Trephine bewegte. In der Furche befestigte er die verpflanzte Hornhaut durch zwei Suturen. Am dritten Tage war der Lappen runzlich, was Munck davon ableitete, dass er an seiner hinteren Fläche nicht von Humor aqueus bespült war. Deshalb öffnete er die leucomatöse Hornhaut mit einer Staarnadel. Jedoch ging der Lappen am sechsten Tage verloren. In einem zweiten Falle wurde der Rand sorgfältig mit der Conjunctiva bedeckt, und das Hornhautstück mit zwei Suturen befestigt. Nach sechs Tagen war dieses gewölbt, aber undurchsichtig. Bei einem dritten Versuche wurde die Furche grösser gemacht, und die Cornea in diese ohne Suturen eingesetzt. Am dritten Tage wurde die vordere Augenkammer geöffnet, um dem Humor aqueus einen Zutritt zur hinteren Fläche der neuen Cornea zu gestatten. In der siebenten Woche war diese grösstentheils durchsichtig. Den günstigsten Erfolg erreichte Munck bei einem vierten Versuche, bei welchem er die Furche genau im Rande der Cornea bildete, und den Rand der Sclerotica zur Decke benutzte. Hier pflanzte er die ganze Cornea ein, wie etwa ein Uhrglas in das Gehäuse einer Taschenuhr. Ohne durch Suturen befestigt zu sein, wuchs sie schnell an, und wurde grösstentheils bald durchsichtig. Die erlangten Resultate sprechen für diese Methode. Ein grosser Vortheil, von dem wir schon früher gesprochen, liegt in dem Umstande, dass hier die Verpflanzung bei uneröffneter Augenkammer ge-

1) Dieffenbach, a. a. O. pag. 176.

2) Munck, a. a. O. pag. 85.

schieht; auch erscheint die natürliche Verbindungsstelle zwischen Cornea und Sclerotica allerdings für die Anheilung besonders günstig. Endlich gewährt die Entbehrlichkeit der Suturen hier einen grossen Vortheil vor allen übrigen Methoden. Die grösste Schwierigkeit besteht offenbar in der Anlegung der Furche, und in dem genauen Einpassen der Cornea. Anwendbar wäre diese Methode aus leicht ersichtlichen Gründen jedoch nur beim Leucom, nicht aber beim Staphylom, es müsste denn dies nur sehr wenig gewölbt sein.

3) Die Aufpflanzung der Hornhaut.

§. 141. Durch v. Walther [1]) angeregt, haben Munck und Mühlbauer diese Operation ausgeführt.

Munck [2]) bildet mit seinem oben erwähnten halbkreisförmigen Messer zuerst zwei Linien vom Hornhautrande entfernt, auf der verdunkelten Hornhaut eine kreisförmige Schnittfurche, und trägt dann mit einer über die Fläche gebogenen flachen Scheere, oder mit dem Bünger'schen Instrumente, das er von allen vier Seiten her von der Peripherie nach dem Centrum hin oberflächlich einsticht, die verdunkelten Lamellen innerhalb der Schnittfurche ab. Vor gänzlicher Beendigung dieses Aktes wird von dem Assistenten aus einer frisch abgelösten, durchsichtigen Cornea mit demselben halbkreisförmigen Messer ein entsprechendes Stück ausgeschnitten, und von der convexen Fläche aus mit einer, 1½ Linien vom Rande durchgezogenen Sutur versehen. Dies Stück wird in den Defekt so eingesetzt, dass die Sutur nach unten zu liegen kommt; darauf die Nadel, welche noch an dem Faden befindlich ist, von hinten nach vorn durch den stehen gebliebenen Hornhautwall durchgeführt, und die Sutur geschlossen. Eine zweite Sutur wird dann noch nach oben und nöthigenfalls eine dritte und vierte im Querdurchmesser angelegt.

Wie Munck berichtet [3]), blieb bei einem Hunde, dessen Hornhaut er zuvor durch dünnen Kalkbrei oberflächlich leucomatös gemacht hatte, die auf obige Weise verpflanzte Hornhaut eines Kaninchens durchsichtig, und wuchs schnell, besonders im Centraltheile, fest. Zwei spätere Versuche sollen dasselbe Resultat geliefert haben.

Mühlbauer [4]) trug die verdunkelten Lamellen in Gestalt eines gleichseitigen Dreiecks ab, dessen Spitze nach oben gerichtet war. Mit einem convexen Scalpell führte er von der Spitze des zu bildenden Dreiecks aus, in der Richtung der Schenkel zwei divergirende Schnittfurchen herab, die er unten durch einen Querschnitt vereinigte. Dann fasste er die Spitze des umschnittenen Dreiecks mit der Pincette, und präparirte es bis auf die durchsichtigen Lamellen vom Grunde ab. Hierauf entfernte er ein passendes Stück aus einer gesunden Hornhaut, und setzte es in den Defect ein, indem er es in der Regel nur mit einer Sutur oben an der Spitze befestigte, und dann sorgfältig ausbreitete.

In zwei Fällen, (bei Kaninchen) heilte der dreieckige Lappen, der bis auf eine kleine Stelle abgelöst war, wieder an, und blieb vollkommen durchsichtig. (XV und XIX Versuch.) In drei andern Fällen (ebenfalls bei Kaninchen) gelang die vollständige Verpflanzung mit Erhaltung der Durchsichtigkeit. (XVI, XVIII und XX Versuch.) Zwei Fälle misslangen. (XVII und XXI Versuch.)

Die Vortheile dieser Methode sind schon oben (§. 138.) erwähnt worden. Sie eignet sich (Munck, pag. 51.) für leucomatöse Trübungen, die nur oberflächlich sind; ferner für Leucome, die in der Mitte hervorragend und dick, an der Peripherie aber dünn sind; und für solche, wo sich zwischen den leucomatösen Stellen noch halb durchscheinende finden, und man daher schliessen kann, dass diese leucomatösen, partiellen, plastischen Ausschwitzungen nicht in den tiefen Lamellenschichten ihren Sitz haben.

Wenn es auch immer schwer ist, vorher zu bestimmen, ob die unteren Lamellen noch durchsichtig sind oder nicht, so entsteht doch weiter kein Nachtheil daraus, die schichtenweise Abtragung zu versuchen, weil man im ungünstigsten Falle immer noch die beiden andern Methoden der Keratoplastik ausführen kann.

Der Heilungsprozess, wie ihn Mühlbauer beschreibt, stimmt ganz mit dem überein, wie er §. 133. dargestellt worden, namentlich was die entzündliche Trübung in dem verpflanzten Stücke und die Entwickelung der Gefässe anbelangt. Auffallend aber sind zwei Erscheinungen: 1) dass einzelne Lamellen überhaupt anzuheilen vermögen, was bei der sonstigen Uebereinstimmung mit dem Heilungsprozess bei verpflanzten Hautstücken gerade einen bedeutenden Unterschied von diesem darstellt; denn schwerlich dürfte es gelingen, einzelne Lamellen des Coriums zu verpflanzen, da schon einfache Schnittwunden, wenn sie das Corium in schiefer Richtung trennen, niemals gut heilen. Auffallend ist es ferner 2) dass die Cornea nach erfolgter Verwachsung durchsichtig geblieben, und dass mithin die Narbe, welche die Flächen verbindet, keine Trübung veranlasst, während doch die Randnarbe bei der Einpflanzung der Hornhaut als ein weisser Ring erscheint. (§. 133.) Erklären liesse sich dies Verhältniss nur dadurch, dass die Narbe bei der Aufpflanzung nur gleichsam in einer Lamelle der Hornhaut sich ausbreitet, während sie bei der Einpflanzung sich durch alle Lamellen hindurch erstreckt, und den von vorn einfallenden Lichtstrahlen daher ein bei weitem grösseres Hinderniss in den Weg legt.

Der praktische Werth dieser Methode wird durch Mühlbauer's eigene Versuche zweifelhaft gemacht, denn in seinen drei letzten Versuchen gab ihm die schon von Galen empfohlene oberflächliche Abtragung der dunklen Hornhautlamellen allein, ohne nachfolgende Aufpflanzung, dieselben glücklichen Resultate. Empfehlend für diese Methode ist es aber immer, dass sie im Ganzen am wenigsten verwundend ist, und dass, wenn die Anheilung des verpflanzten

1) In den Vorlesungen über Augenheilkunde im Sommersemester 1839.
2) Munck, pag. 50.
3) Munck, pag. 88.
4) Mühlbauer, pag. 61.

Stückes nicht gelingt, doch immer die Vortheile noch zu gewärtigen sind, welche die einfache Abtragung der verdunkelten Lamellen möglicherweise gewähren kann.

§. 142. Als Anhang sei hier noch die Verpflanzung der Cornea in eine Oeffnung der Sclerotica erwähnt, wie sie als Hülfsmittel zur künstlichen Pupillenbildung in der Sclerotica empfohlen und versucht worden ist.

Stilling's gelungener Versuch, was die Anheilung betraf, ist schon (§ 132.) mitgetheilt worden. Thomé's ähnlicher Versuch (Thomé, pag. 18.) misslang, indem das eingesetzte Stück der Cornea nicht anheilte. Wutzer hat den Vorschlag gemacht, einige durchsichtige Lamellen aus der Hornhaut abzulösen, den gelösten Lappen seitlich zu drehen und ihn in eine Oeffnung der Sclerotica einzuheilen. Schwerlich möchte aber das starre Gewebe der Hornhaut eine solche Drehung ertragen. Die Möglichkeit der Anheilung ist durch Stilling's Versuch erwiesen. Die Würdigung dieser Operation als Heilverfahren kann aber nicht, ohne die der Sclerectomie gegeben werden, welche letztere jedoch ganz ausser dem Plane dieses Werkes liegt.

Abschnitt VI.

Von der Cheiloplastik (*Cheiloplastice*).

§. 143. Was in physiologischer Beziehung die Augenlider für die Augenhöhle sind, das sind die Lippen für die Mundhöhle. Auch in ihrem anatomischen Verhalten sind beide Gebilde einander ähnlich. Ihre vordere Fläche ist von der Cutis, ihre hintere von der Schleimhaut gebildet; zwischen beiden ist eine Muskelschicht befindlich. Aber auch in pathologischer Beziehung herrscht zwischen beiden eine grosse Uebereinstimmung, denn es wiederholen sich an den Lippen die Mehrzahl derjenigen Krankheiten und Formabweichungen, die an den Augenlidern vorkommen, und dasselbe Verfahren, welches bei diesen die Herstellung herbeiführt, ist auch meistentheils zur Abhülfe ähnlicher Zustände bei den Lippen anwendbar. Ich werde daher häufig bei der Lippenbildung auf die Augenlidbildung verweisen können.

Ungeachtet der Aehnlichkeit zwischen Augenlidern und Lippen walten dennoch Verschiedenheiten zwischen ihnen ob, die in Bezug auf operative Eingriffe sehr zu Gunsten der Lippenoperationen ausschlagen. Die Augenlider sind zarter, in ihrem Bau zusammengesetzter als die Lippen. Bei der hohen Bedeutung der Augenlider für die Erhaltung des Auges ist die Herstellung ihrer natürlichen Form bei weitem wichtiger, aber auch schwieriger und misslicher, als dies bei den Lippen der Fall ist. Diese beschützen dagegen weit weniger edle Organe, für welche eine nicht zu beträchtliche Abweichung ihrer Form von geringerem Nachtheil ist. Ferner sind sie bei weitem grösser, derber, fleischiger, in ihrer Zusammensetzung einfacher; ihre Ränder sind nicht scharf, sondern abgerundet; sie sind überaus dehnbar; ihre äussere Haut ist von der benachbarten wenig verschieden, die von allen Seiten reichlich zum Ersatz benutzt werden kann; die Schleimhaut setzt sich ununterbrochen in weitem Umfange noch über die Wangen fort, und ist auch an und für sich derber als die Conjunctiva. Alle diese Umstände begünstigen die plastischen Operationen an den Lippen ungemein, denn während an den Augenlidern in Folge ihrer Laxität und Neigung zu ödematösen und erysipelatösen Anschwellungen nur unter den günstigsten Umständen die prima intentio zu Stande kommt, gelingt diese fast immer an den Lippen, und es ist erstaunlich, welchen bedeutenden Substanzverlust sie ertragen können, ohne dass die Vereinigung dadurch erheblich erschwert wird.

Man kann die Lippenbildung wie die Augenlidbildung im engeren und weiteren Sinne verstehen. Im weiteren Sinne begreift sie alle die verschiedenen Operationen in sich, durch welche Entstellungen und Defecte an den Lippen beseitigt werden. Diese Zustände sind entweder angeboren, wie bei der Hasenscharte; oder erworben durch Krankheiten oder durch Verletzungen, die entweder zufällig die Lippen treffen, oder Behufs eines Heilzweckes nothwendig werden. Zur Lippenbildung im weiteren Sinne rechne ich:

1) Die Operation der Hasenscharte.
2) Die Operation des Lippenkrebses und der Telangiectasie an den Lippen.
3) Die Operation entstellender Narben an den Lippen.
4) Die Operation des Ectropiums der Lippe.
5) Die Operationen zur Verbesserung einiger besonderer Formfehler der Lippen, als: der Verdickung der Lippe, der doppelten Lippe und der zu kurzen Lippe. (Brachychilia.)
6) Die Ergänzung eines Defectes an den Mundwinkeln.

Im engeren Sinne begreift die Lippenbildung den vollständigen Ersatz der gänzlich zerstörten Lippe, woran sich die Mundbildung unmittelbar anschliesst.

Lippenbildung im weiteren Sinne des Worts.

1) Operation der Hasenscharte (Operatio labii leporini).

§. 144. In den chirurgischen Kliniken und in den Lehrbüchern und Vorlesungen über Chirurgie hört man immer von zwei Arten von Hasenscharten reden: von einer angeborenen, labium leporinum congenitum und einer erworbenen, acquisitum. Wie man auf diese letztere Benennung gekommen ist, lässt sich schwer erklären, denn eine Hasenscharte kann nur angeboren sein, sie ist ein vitium primae Formationis, eine Theromorphe nach Schönlein. Eine sogenannte erworbene Hasenscharte ist weiter nichts, als eine mehr oder weniger perpendiculäre Lippenwunde, und verdient auch keinen andern Namen; man kann mit demselben Rechte einen von Geschwüren zerfressenen weichen und harten Gaumen, einen erworbenen Wolfsrachen und eine in späteren Jahren entstandene vollständige Verwachsung der Iris, eine membrana pupillaris acquisita nennen, obgleich diesen pathischen Zuständen alle diejenigen anatomischen, physiologischen und chirurgischen Charaktere fehlen, welche den Begriff von Hasenscharte, Wolfsrachen und Pupillar-Membran zusammenstellen. Wenn hier also von der Operation der Hasenscharte die Rede ist, so wird darunter nur stets die Operation verstanden werden, die zur Heilung jener bekannten Hemmungsbildung der Oberlippe dient, welche diesen Theil in zwei, meistens ungleiche Hälften spaltet, leider ziemlich häufig vorkommt, und von den damit behafteten Individuen in vielen Fällen von Geschlecht zu Geschlecht vererbt wird.

§. 145. Die Operation der Hasenscharte ist eine von denjenigen Operationen, welche eben so häufig, als nützlich und nothwendig sind. Abgesehen davon, dass diese Hemmungsbildung dem Gesicht des Kindes einen ausserordentlich thierischen Ausdruck giebt, (woher der Name) so reiht sich an diesen Uebelstand noch eine ganze Kette von viel schlimmern. Bei einiger Grösse der Hasenscharte, besonders bei doppelter, wird das Saugegeschäft des neugebornen Kindes sehr erschwert, oft unmöglich gemacht, vorzüglich, wenn gleichzeitig noch ein Wolfsrachen damit verbunden ist; und dieser verkleinert sich, wenn die Hasenscharte unoperirt bleibt, niemals von selbst; so verderben auch in diesem Falle die Vorderzähne, das Zahnfleisch wird krank, der Speichel fliesst unwillkürlich aus, röthet und entzündet mit der Zeit die Unterlippe und das Kinn; ebenso dringen Speisen und Getränke aus der Spalte hervor; die Sprache klingt unarticulirt und lallend. Die Nothwendigkeit, die Operation vorzunehmen, geht aus dem Angeführten genugsam hervor; und zwar muss die Operation um so früher vorgenommen werden, je bedeutender der Grad des Uebels ist. Eine kleine einfache Hasenscharte, welche ausser der Entstellung keinen Nachtheil für das Leben des Kindes mit sich führt, wird am besten erst nach zurückgelegter Dentition operirt. Thut man es früher, so gelingt zwar die Heilung auch, es hält aber die verbindende Narbe in ihrem Wachsthume nicht gleichen Schritt mit der rasch sich vergrössernden Lippe, und diese wird dann durch die Narbe stark in die Höhe gezogen. Wenn aber die Hasenscharte von der Art ist, dass das Kind schwer oder gar nicht saugen und nicht genügend ernährt werden kann, wie es bei sehr breiten Lippenspalten, und bei doppelter Hasenscharte der Fall zu sein pflegt, so muss das Kind schon in den ersten Wochen seines Daseins operirt werden. Hier will man nicht das Kind verschönern, sondern am Leben erhalten. Wenn Dieffenbach sich für die eben ausgesprochene Ansicht entscheidet und Delmas sogar zwei Stunden nach der Geburt operirte, so sind doch die Meinungen der Chirurgen über den Zeitpunkt zur Operation sehr getheilt. Lawrence operirte im dritten bis vierten Monat; etwas später Richter[1]), Bell, Mursinna[2]); Andere wie Dupuytren[3]) wollen die Operation erst dann verrichten, wenn die Kinder so gross sind, dass sie die Eitelkeit dazu treibt, dieselbe selbst zu verlangen. Es scheuen diese Operateure die Verwundung und den Blutverlust des sehr jungen Kindes; indessen ist mir unter den Fällen operirter Hasenscharten, welche ich theils mit angesehen, theils selbst verrichtet, und welche sich im Ganzen auf mehr als hundert belaufen, kein tödtlicher Fall bekannt.

§. 146. Die Operation einer schmalen und einfachen Hasenscharte ist eine der leichteren Operationen und misslingt selten; überschreitet aber der Krankheitszustand das gewöhnliche Maass, so giebt es manche Schwierigkeiten zu überwinden und man verfehlt häufig das gewünschte Ziel. In jenem ersteren Falle nähert sich die Operation fast ganz der gewöhnlichen Wundennaht und man fühlt sich geneigt, wenn man die Sache aus diesem Gesichtspunkte betrachtet, die Frage aufzuwerfen, warum hier von derselben, als von einer plastischen Operation die Rede sei? Dagegen gehört die Heilung einer sich tief in das Nasenloch erstreckenden, sehr breiten Hasenscharte, einer doppelten mit grossem Mittelstücke, einer mit Wolfsrachen complicirten, einer solchen, in deren Spalte das os intermaxillare weit hereinragt, oder die durch schon hervorgesprossene Zähne weit getrennt erhalten wird, durchaus nicht zu den leichten Operationen, und erfordert die Anwendung chirurgisch plastischer Künste eben so gut, wie eine wahre Mundbildung. Wegen der arteriellen Blutung und der durch die Verwundung herbeigeführten Nervenreizung und Aufregung ist die Operation bei Neugeborenen dann nicht ganz gefahrlos, besonders tritt bisweilen ein Umstand ein, der das Kind tödten oder doch Ursache zu sehr gefährlichen Erscheinungen werden kann. Das Kind saugt nämlich im Schlafe selbst sein Blut aus der verwundeten Lippe von innen heraus und stirbt so an Blutleere oder an Ueberfüllung des Magens mit dem unverdaulichen Blute. Indessen lässt sich die Blutung bei der Operation selbst leicht durch das Zu-

---

1) Richter. Anfangsgründe der Wundarzneikunst. Bd. II. §. 363—405. Dessen chir. Biblk. Bd. I. St. 2. u. 3. Bd. II. St. 2. u. 4.

2) Mursinna in Loder's Journal der Chirurgie. II. p. 270., und in seinem Journal der Chirurgie. II. 3.

3) Dupuytren's klinisch chirurg. Vorträge. Leipzig 1834. II. 2. p. 33.

sammenpressen der Lippen mit Zeigefinger und Daumen, und so durch Verschliessung der Kranzarterien des Mundes beschränken, und die gefürchtete Nachblutung wird durch eine recht genau schliessende Naht, Aufmerksamkeit auf das Kind und fleissiges Untersuchen der Lippen und der Mundhöhle nach der Operation am besten verhütet.

§. 147. Obgleich nun die leichteren Fälle der Hasenscharte sich ohne grosse Uebung mit den einfachsten Instrumenten am besten operiren lassen, so hat doch der Scharfsinn der Chirurgen bei dieser Operation, mehr als bei einer andern der Art, eine Menge von Werkzeugen sich zu erfinden bemüht, welche die Operation nur compliciren können und deshalb auch nie mehr gebraucht werden, die ich aber doch der historischen Vollständigkeit wegen hier wenigstens erwähnen muss. Hierher gehören zuerst eine Menge von Werkzeugen zum Fixiren der Lippen Behufs der Abtragung der Lippenränder, sogenannte Lippenhalter, wie die von Heister (Tab. XXX. Fig. 1.), von Brambilla (Tab. XXX. Fig. 2.), von B. Bell (Tab. XXX. Fig. 3.), von Beinl (Tab. XXX. Fig. 4.), von Markard (Tab. XXX. Fig. 5.) und andere von Mile, Zang u. d. m. Für diejenigen, welche sich zum Wundmachen der Spaltenränder nicht des Messers, sondern der Scheere bedienen wollten, erfanden Aitken eine eigenthümlich schneidende Lippenzange (Tab. XXIX. Fig. 1.), B. Bell und Mursinna eine gerade, (Tab. XXIX. Fig. 2. 3.) und Richter eine Kniescheere. (Tab. XXX. Fig. 6.). Noch mehr, als diese Instrumente haben den Erfindungsgeist die Nadeln beschäftigt, und so ist für die Hasenschartennaht ein Armamentarium chirurgicum entstanden, das an Reichhaltigkeit seines Gleichen sucht. So sind nun stählerne, silberne, goldene, messingne Nadeln erfunden worden, Nadeln mit abzuschraubenden Spitzen und Knöpfen, Nadeln, die in liegen bleibenden Röhren stecken, Nadeln mit vergoldeten Spitzen, grosse und kleine Nadeln, zwei-, drei- und vierkantige, runde und gebogene, gerade u. d. m. Es gehören hierher die von Paré (Tab. XXX. Fig. 7.), von Heister (Tab. XXX. Fig. 8. 9. 10. 14.), von Mursinna (Tab. XXX. Fig. 11.), von Petit (Tab. XXIX. Fig. 6. Tab. XXX. Fig. 12. 13.), von Lafaye (Tab. XXIX. Fig. 5.), von Knaur (Tab. XXIX. Fig. 7.), von Brambilla (Tab. XXIX. Fig. 8. 9.), von Rudtorffer (Tab. XXIX. Fig. 10.), von B. Bell (Tab. XXIX. Fig. 11.) und von Eckold (Tab. XXIX. Fig. 13. 14.).

§. 148. Die Geschichte der Operation beginnt mit Celsus, der durch Blutigmachen der Ränder und Nähen die Hasenscharte heilte, ausserdem aber schon bei ungleichen Spaltenrändern bogenförmige Schnitte empfahl. Eben so wurde sie von Abulkasem und Guy von Chauliac verrichtet; ordentlich gewürdigt und zweckmässig ausgeführt hat sie wahrscheinlich zuerst Paré, der die umschlungene Naht für dieselbe einführte. (Tab. XXVIII. Fig. 4.). Die Beobachtung, dass kleine und schmale Hasenscharten bisweilen ohne alle Operation nach und nach, wenn auch schlecht und mit unförmlicher und entstellender Narbe verheilen, wenn Unreinlichkeit die überhäuteten Lippenränder excoriirt, oder Ausschläge und Geschwüre dieselben wund gefressen haben, verleitete wahrscheinlich einige messerscheue Chirurgen, die unblutige Vereinigung der blutigen vorzuziehen und Aetzmittel, Vesicatorien und das Glüheisen anzuwenden, und nachher durch Heftpflaster und vereinigende Binden die Heilung zu erzielen. Die Vereinigung durch Heftpflasterstreifen wurde besonders durch die Empfehlung von Evers vertreten (Circularpflaster [1]), und früher schon von Franco, Silvius und Pibrac stets ausgeübt. Louis bediente sich statt der Naht einer vereinigenden Binde [2]). So haben Stöckelberg, Köhring und v. Gräfe ebenfalls eigenthümliche Unterstützungs-Apparate angegeben, welche nach angelegter Naht und Heftpflastern in Anwendung gebracht werden, und beide unterstützen sollten [3]). In Beziehung auf das Wundmachen der Ränder wollte Louis nie mit der Scheere operiren, wogegen Desault, Richter und andere die Scheere dem Messer vorziehen. In neuerer Zeit hat Dieffenbach für die verschiedenen Arten von Hasenscharten zweckmässige Operationsweisen angegeben und so diesen Gegenstand sehr erweitert und verbessert.

§. 149. Die Vorbereitungen zu der Operation beschränken sich bei ganz kleinen Kindern darauf, dass man das Kind am Tage der Operation früh aus dem Schlafe weckt und es vor derselben stets wach erhält, damit es nach der Operation ermüdet und erschöpft, wie es ist, gleich einschlafe und so in langem und festem Schlafe liegend, theils der ersten Vereinigung durch Zerrung des Mundes beim Schreien keine Schwierigkeiten in den Weg lege, theils der Schmerz der Operationswunde und die damit verbundene erste Reizung ungefühlt an ihm vorübergehe. Viele Chirurgen legen schon einige Tage vor der Operation Heftpflaster auf die Lippen und verbinden damit die doppelte Absicht, die Ränder der Lippenspalte allmälig zu nähern und die seitlichen Weichtheile, der bessern Vereinigung halber, auszudehnen, so wie das Kind an den Druck des Verbandes schon vorher zu gewöhnen. Dieser Rath ist jedoch ganz unzweckmässig und wird ohne Nachdenken gegeben. Organische Kräfte und Muskelaction lassen sich nicht durch ein paar schmale Heftpflasterstreifen überwinden, und der die Spalte auseinander zerrende Muskel der einen Seite findet nur in dem gegenüber liegenden Muskel einen ebenbürtigen und ihm gewachsenen Kämpfer, dessen Wirkungen aber nur nach organischer Vereinigung auftreten können, nachdem für einige Zeit durch die Uebergewalt der Naht die Macht der Muskeln überwunden ist. Ferner wird durch die Pflastermasse die Lippe beschmutzt und der Operateur findet statt der feinen, blanken Lippe, eine mit Pflasterstückchen, Mund- und Nasenschleim und verdorbenen Ueber-

1) Evers neue vollständige Bemerkungen und Erfahrungen zur Wundarzneikunst. Göttingen 1787.

2) Louis in den Abhandlungen der Pariser Academie der Chirurgie. IV. Sect. 310., V. pag. 236. 688.

3) Bandagen und Maschinen von Fritze. Berlin 1839. pag. 110. §. 142. u. Tab. V. Fig. 3. 4.

resten von Ammenmilch bedeckte und von allen diesen schon gereizte und entzündete Haut, wenn er es nicht vorzieht, die ganze Umgegend des kleinen Mundes mit Spiritus und Seifwasser vorher tüchtig abzuwaschen, mit dem Myrtenblatte die Schmutzkrusten abzuschaben und so die Reizung vor der Operation noch unnöthig zu vermehren. Endlich wird sich das Kind auch nicht an den Verband gewöhnen; es wird so lange unruhig sein und schreien (wenn es nicht schläft), wie es von dem pressenden Verbande incommodirt wird, und es ist so besser, das lächelnde Kind mit dem Messer zu überraschen, als ein durch drei Tage langes Schreien ermattetes und aufgeregtes Kind den Schmerzen der Operation zu unterwerfen; es schreit nachher doch noch genug. Grössere Individuen, männlichen Geschlechts, wenn bei ihnen die Operation vorkommen sollte, müssen sich vorher natürlich sauber rasiren lassen. Ragen Zähne oder das os intermaxillare in die Spalte hinein, und verhindern deren Vereinigung, so müssen sie ausgezogen und weggebrochen werden. (Siehe §. 152.)

§. 150. Zu der Operation selbst gebraucht man folgende Instrumente:

1) Zur Fixirung der Lippe eine Pincette mit langen, etwas breiten Armen, an der Spitze mit stumpfen Häkchen versehen.
2) Das convex schneidige und das spitze Messer von Dieffenbach. (Tab. IV. Fig. 7. 8.)
3) Eine scharfe Incisionsscheere mit einem spitzen Scheerenblatt.
4) Mehrere krumme Heftnadeln mit seidenen Fäden.
5) Insekten-Nadeln verschiedener Grösse. (Tab. XXIX. Fig. 12. a. b.)
6) Dicke Baumwollenfäden zum Umschlingen der Nadeln.
7) Eine starke Scheere zum Abschneiden der Nadeln. Dieffenbach bedient sich dazu mit besonderem Vortheil einer scharfen Drahtzange. (Tab. XLVIII. Fig. 7.)

Ferner: Heftpflasterstreifen, (wenn es der Fall erheischt, auch Zahninstrumente und eine Knochenscheere) und andere, zu jeder Operation nöthige Dinge, als Badeschwämme, Waschwasser u. s. w.

Betrifft die Operation ein erwachsenes Individuum, so sitzt solches auf einem Stuhle und ein hinter demselben stehender Assistent drückt dessen Kopf gegen seine Brust. Kleine Kinder nimmt ein Gehülfe auf den Schooss, die Beine fesselt er mit seinen Knieen, die Arme durch seine Hände, ein zweiter Gehülfe, der hinter dem ersten steht, drückt den Kopf des Kindes gegen die Brust des ersten Gehülfen, doch so, dass der Kopf etwas nach vorn geneigt ist, damit das ausfliessende Blut nicht zu heftig in den Mund und Schlund dringe, und drückt zugleich mit dem Mittel- und Zeigefinger beider Hände die Coronararterien in der Nähe der Mundwinkel, und die Maxillararterien am Unterkiefer gegen den Knochen. Noch zweckmässiger greift der Assistent mit beiden Zeigefingern in den Mund des Kindes und comprimirt nun mit diesen Fingern von innen und mit den beiden Daumen von aussen angelegt, die Kranzarterie der Oberlippe in der Lippensubstanz selbst, indem er dabei die beiden Hälften der Oberlippe etwas abzieht und dieselbe so dem Operateur noch zugänglicher macht. Säuglinge umwickelt man am besten von oben bis unten mit Handtüchern oder Binden und macht ihnen so jede Bewegung während der Operation unmöglich. Bei ihnen ist besonders der Eintritt einer tiefen Ohnmacht gefährlich. Sobald sie bleich werden und aufhören zu schreien, muss man daher sogleich die Operation unterbrechen, und durch Ueberbeugen des Kopfes nach vorn, durch Rütteln des Körpers, durch Besprengen mit Wasser, und vor allem durch Reinigung des Mundes vom geronnenen Blute mit dem Finger, die Respiration wieder herstellen. Schreit das Kind wieder, so setzt man mit möglichster Eile die Operation fort.

§. 151. Der Operateur fasst den einen Spaltenrand an seinem untersten Ende mit der Hakenpincette, die er in der vollen (linken) Hand hält, und spannt die Lippe an, indem er sie herabzieht. Darauf sticht er das spitze Skalpell eine Linie über dem obern Winkel der Spalte ein und zieht es vorsichtig, alle roth umsäumte Lippensubstanz des gefassten Randes [1]) hinwegnehmend, nach unten. Dasselbe wiederholt er auf der andern Seite. Ist die Lippensubstanz dünn, so kann man sich zum Blutigmachen der Ränder mit besonderem Vortheile auch der Scheere bedienen, deren spitzes Blatt man zwischen Oberlippe und Kieferrand hoch hinaufschiebt, und nun die überhäuteten Spaltenränder von unten nach oben in einigen schnellen und kräftigen Schnitten abschneidet. Die Direction der Schnittlinien muss immer etwas spitzwinklig, in Form eines gothischen Bogens sein (Fig. 1. Tab. XXVII.), vorausgesetzt, dass beide Lippenhälften gleich sind. Die Coronararterien spritzen gewöhnlich hierbei sehr stark, man wird aber nie nöthig haben, sie zu unterbinden; die Heftung, wenn sie gut ausgeführt wird, reicht zur Schliessung der Gefässe vollkommen aus. Nachdem nun die Lippenhälften, besonders bei breiten Spalten, noch hinlänglich weit vom Kiefer und Zahnfleisch durch sägende Messerzüge oder wiederholte Scheerenschnitte gelöst sind, so dass sich die Spalte ohne alle Schwierigkeit vereinigen lässt, legt man die Nadeln ein. Die ganze Operation mit der Lösung der Lippen zu beginnen, wie Einige es thun, ist nicht rathsam, weil die Abtragung der Ränder dann minder genau erfolgen kann, wenn die Lippen bereits mit Blut bedeckt sind. Je nachdem die Lippe kurz oder lang ist, sind zu ihrer Vereinigung 2 bis 4 Nadeln erforderlich.

Die Einführung der Nadeln geschieht auf folgende Weise:

---

1) Die ächte Hasenscharte unterscheidet sich von einer ähnlichen Lippenwunde dadurch, dass die Spalte bei jener mit natürlicher Schleimhaut des Mundes umsäumt ist. Dieser rothe Schleimhautsaum muss bei der Wundmachung der Ränder vollständig entfernt werden, weil seine zurückbleibenden Reste an der vorderen Fläche durch ihre rothe Färbung das Ansehen entstellen. Malgaine benutzt diesen Saum zur Verlängerung der Lippe, indem er ihn am unteren Spaltenwinkel mit dem Lippenrande in Verbindung lässt. Während beide Streifen herabhängen, vereinigt er auf gewöhnliche Weise die Lippenspalte (Tab. XXVIII. Fig. 9.), und trägt nachher das überflüssige Stück ab. Hierdurch will er vermeiden, dass durch Zusammenziehung der Narbe eine Einkerbung am Lippenrande entstehe. Wie man dies auf andere Weise verhütet, wird später §. 152. angegeben werden.

Man fasst die linke Lippenhälfte zwischen Daumen und Zeigefinger der linken Hand, zieht sie herab und entfernt sie gleichzeitig etwas vom Kiefer. Dann sticht man mit der rechten Hand die Nadel 2 bis 4 Linien, je nach der Dicke der Lippe, vom Rande entfernt, vertikal durch die Haut, wendet sie dann auf die Seite, führt sie in horizontaler Richtung in der Substanz fort, und kommt mit der Spitze aus der Muskelsubstanz dicht am Rande der Schleimhaut, ohne diese mit zu durchstechen, hervor. Ist die Spitze deutlich sichtbar geworden, so lässt man den linken Lippentheil los, ergreift den rechten, und sticht dann die Nadel an der gegenüber liegenden Stelle, genau wieder an der Grenze zwischen Schleimhaut und Muskelsubstanz ein und kommt mit der Spitze, dem ersten Einstichspunkt entsprechend, auf der äusseren Fläche hervor. Es ist in hohem Grade wichtig, genau nach dieser Vorschrift zu verfahren, weil nur auf diese Weise die Wundränder in ihrer ganzen Breite aneinander kommen, wovon hauptsächlich, besonders bei dünnen Lippen, das Gelingen der Operation abhängt.

Um dies Verhältniss recht deutlich zu machen, habe ich auf Tab. XXVIII. Fig. 10—12. den ideellen horizontalen Durchschnitt einer gut vereinigten Lippe im Gegensatz zu zwei fehlerhaften dargestellt. Das Corium der Lippe ist durch die gelbe, das Parenchym, besonders aus Muskel- und Zellgewebe bestehend, durch die rothe, und die Schleimhaut durch die blaue Färbung angedeutet. *n n* ist die Nadel, *a b* bezeichnet die Richtung der vereinigten Spalte. In Fig. 10., wo die Nadel recht geführt ist, berühren sich die Wundränder in ihrer ganzen Breite, und die Ränder der Schleimhaut liegen dicht aneinander. Wenn aber, wie in Fig. 12. die Schleimhaut mit durchstochen ist, so schlägt sich diese in die Wunde hinein, und die Breite der sich berührenden Wundflächen wird dadurch um so viel verringert. Bleibt, wie in Fig. 11. die Nadel zu entfernt von der Schleimhaut, so kommt ebenfalls nur ein Theil der Wundfläche in gegenseitige Berührung; der hintere Theil der Wunde klafft auseinander, blutet fort, und geht in Eiterung über, wodurch leicht der Erfolg vereitelt wird. Um dem Nachtheile, welcher aus dieser letzten Vereinigung entsteht, zu begegnen, hat v. Ammon [1]) ausser der gewöhnlichen Hasenschartennaht, noch die besondere Heftung der Schleimhaut durch Knopfnähte empfohlen, und mit dem Namen der inneren Hasenschartennaht belegt. Diese Vorsicht ist wohl überflüssig, wenn die Nadeln nur zweckmässig eingelegt werden, und ausserdem vermehrt noch die innere Naht den Wundreiz.

Die einzige Ausnahme von der oben angegebenen Art der Einführung der Nadeln ist in den Fällen zulässig, wo die eine Lippenhälfte bedeutend dünner ist, als die andere. Hier darf der dickere Lippenrand natürlich nur so weit mit der Nadel gefasst werden, als er dem schmäleren entspricht, damit nicht auf der vorderen Fläche die Ungleichheit der Ränder sichtbar werde. Jedoch wird man durch etwas schrägeres Abschneiden des dünnen Randes schon zuvor Sorge tragen, diesen Unterschied möglichst auszugleichen.

Zur Vermeidung jeglicher Entstellung muss bei der Vereinigung die rothe Lippensubstanz genau mit der der andern Seite correspondiren, und das Niveau der beiden Lippenhälften vollkommen gleich sein. Zu diesem Ende empfiehlt man gewöhnlich, die erste Nadel an der Grenze des rothen Lippensaumes durchzuführen; indessen ist es bei weitem zweckmässiger, und bei breiten Spalten sogar unerlässlich, zu allererst die mittelste Nadel, welche besonders lang und stark sein muss, einzulegen. Durch die Umschlingung derselben wird die Spalte zusammengebracht, die Blutung grösstentheils gestillt, und es kann dann die Vereinigung des rothen Lippensaumes mit desto grösserer Genauigkeit vorgenommen werden. Jede Nadel erhält, sobald sie eingelegt ist, ihren eigenen Faden. (Vergl. §. 21.) Bevor man aber die Nadel umschlingt, giebt man ihr eine leichte Krümmung, indem man beide Daumen über die Mitte der Nadel aufsetzt, und mit den Zeigefingern die Enden derselben von der Haut abbiegt. Hierdurch wird jeder nachtheilige Druck der Enden auf die Haut vermieden, und die Vereinigung der Wundränder an der Oberfläche gleichzeitig noch inniger bewirkt. (Tab. XXVIII. Fig. 10—12. ist die Biegung der Nadeln angedeutet.)

Mayer hat einen eigenen Apparat zur Heftung angegeben, um den Druck der Fäden zu vermeiden. Er sticht mit Spitzen versehene Stäbchen durch die Lippe, schiebt auf die Stäbchen kleine Hülsen und zieht dieselben durch umschlungene Fäden gegen einander. (Tab. XXIX. Fig. 4. a. b. c. d.). Dies Verfahren ist eben so complicirt wie überflüssig; nicht minder das von Ziccardi [1]), welcher kleine Goldplättchen hinter die Nadeln bringt, um die Fäden aufzunehmen, damit die Haut nicht su stark gegen die Nadeln gepresst wird. Biegt man die Enden der Nadeln, wie oben angegeben ist, von der Haut ab, nimmt man dicke und weiche (doppelte bis dreifache) Baumwollenfäden zum Umschlingen (§. 21.), zieht man die Wundränder nicht stärker zusammen, als zur genauen Vereinigung gerade nothwendig ist, und wechselt man bei der Umschlingung die gekreuzten Touren mit den kreisförmigen zweckmässig ab, so dass die von letzteren eingeschlossene Hautinsel gleichmässig niedergehalten wird, so wird man niemals einen nachtheiligen Druck zu befürchten haben.

Die umschlungene Naht ist für die Hasenscharte in allen Fällen anzuwenden; nur für die rothe Lippe bedient man sich der Knopfnaht; eben so, wenn die Spalte hoch oben ins Nasenloch hineinreicht, wo die umschlungene Naht nicht anzubringen ist. Der Verband muss ganz einfach sein. Hat man die Lippe von Blut, Schleim und Speichel gereinigt, so genügt es in den meisten Fällen, bei schmälern Spalten das operirte Kind an die Brust zu legen, und wenn es gesättigt ist, zur Ruhe zu bringen. Ist die Spalte breiter und hat man die Vermuthung, dass die Muskeln durch Zerrung

1) v. Walther und v. Ammon's Journal. Bd. III. Heft 1.

1) Raccoglitore med. 1841. Nov.

sich der prima intentio entgegensetzen könnten, so kann man noch die Wirkung der Nadeln durch einige lange und schmale, gut klebende Heftpflasterstreifen unterstützen. Man legt die Mitte derselben in den Nacken an und kreuzt die Enden in den Zwischenräumen der Nadeln so gut es geht, indem man durch einen Gehülfen die Weichtheile von den Backen aus nach der Lippe zu mit den Händen hintreiben lässt. Kalte, häufig zu erneuernde Umschläge mittelst kleiner leinener Compressen sind bei vollsaftigen Kindern und bei dicken Lippen in den ersten Tagen unentbehrlich. Bei Säuglingen muss ausserdem noch eine genaue Controle der Lippe während des Schlafes statt finden, um das schon erwähnte Aussaugen des Blutes su verhindern. Alle andern Verbandstücke sind überflüssig und schädlich durch Druck und Reizung. Am dritten Tage können in der Regel die ersten Nadeln entfernt werden. Bei mangelnder Reaction bleiben sie länger liegen, bei heftiger aber werden sie früher fortgenommen. Bluten die Stichkanäle beim Ausziehen der Nadeln, so ist der rechte Zeitpunkt für die Entfernung derselben noch nicht verstrichen. Diese Blutung ist vortheilhaft für die Heilung. Erlaubt es das Aussehen der Wunde und zeigt sich keine Eiterung in den Stichkanälen, ist die Wunde kühl und mässig roth, so lässt man noch ein oder zwei Hefte, und zwar diejenigen, welche das meiste zu halten haben, liegen und ersetzt die fehlenden durch Heftpflasterstreifen, welche man wie ein Schnurbart über die Wunde legt; die Bewegung der Gesichtsmuskeln, besonders der zygomatici sucht man einigermaassen dadurch zu fesseln, dass man der Länge nach von dem unteren Augenhöhlenrande bis zum Kinn herab, über die erst genannten noch andere Heftpflasterstreifen legt. Bemerkt man um die Stichkanäle oder in der Wundspalte selbst Eiterung, sind die Ränder dick und entzündet, so muss man, um das gänzliche Misslingen zu verhüten, sogleich die betreffenden Nadeln entfernen, welche die Eiterung nur unterhalten, bald einschneiden und so die nicht verheilten Lippenhälften durch ihre zurückbleibenden Narben noch ausserordentlich entstellen würden. An ihre Stelle legt man Heftpflasterstreifen, und macht Umschläge von lauem Bleiwasser über die Lippe. Hierdurch gelingt noch öfters die Heilung, besonders wenn die eine oder die andere Nadel noch liegen bleiben kann. Müssen aber alle Nadeln aus obigen Gründen entfernt werden, und hat die Eiterung in der Wundspalte Fortschritte gemacht, so kann man dann noch immer durch gut angelegte Heftpflasterstreifen eine Heilung zu bewirken suchen. Hierbei muss man sich aber wohl hüten, die Heftpflasterstreifen zu fest anzuziehen, weil ein solches Verfahren eher dem Zwecke hinderlich ist. Durch zu gewaltsames Aneinanderpressen der granulirenden Ränder erlischt der Granulationsprozess in ihnen, und sie vereinigen sich nicht. Bisweilen beobachtet man sogar, dass sich frisch gebildete Narben nach zu fester Anlegung von Pflasterstreifen wieder lösen. Ist auch nur ein ganz kleiner Theil an dem unteren freien Rande der Lippe vereinigt, so verheilt die zurückbleibende Spalte in der Regel noch nachträglich durch Granulation, wenn man die Annäherung durch Heftpflaster unterstützt. Indessen wird die Heilung durch Granulation immer eine breite und entstellende Narbe zurücklassen, und es ist daher, wenn die prima intentio nicht erfolgt ist, und man nicht zur Erhaltung des Lebens (§. 145.) um jeden Preis die Vereinigung erzwingen muss, das Beste, diese vorläufig aufzugeben, und später nach dem Verschwinden jeder entzündlichen Reaction und nach dem Ueberheilen der Wundränder zu einer zweiten Operation zu schreiten. Die Sorge, dass bei der Wiederholung der Operation durch die erneute Abtragung der Ränder die Spalte breiter, und die Heilung misslicher als zuvor werden könne, ist keinesweges begründet, denn nach einer misslungenen Hasenschartenoperation zeigt sich immer, dass die Lippenhälften eher breiter als schmäler geworden sind. Im Ganzen ist es sonach bei der Hasenscharte immer besser, die Nadeln frühzeitig, noch ehe lebhafte Entzündung und Eiterung eintritt, zu entfernen. Durch zu frühes Entfernen der Nadeln kann die Operation möglicherweise misslingen, und die Spalte wieder aufgehen, durch zu spätes Entfernen misslingt sie aber gewiss, und hinterlässt noch entstellende Narben.

§. 152. Dies ist der Gang der Operation bei einfacher Hasenscharte und bei Gleichmässigkeit der Wundränder. Selten aber zeigt sich die in Rede stehende Hemmungsbildung von so regelmässiger Art. Am häufigsten ist die Spalte ungleich, die Nase schief gezogen, die eine Hälfte der Oberlippe dick und kurz, die andere dünn und lang. (Tab. XXVII. Fig. 2.). Würde man hier die Schnittlinien wie oben in der Gestalt eines Spitzbogens führen, so würden bei der Heftung ganz ungleiche Wundränder aneinander stossen, und man würde dann nach vollendeter Heilung eine Art Treppe in der Gegend des Philtrum's an der Oberlippe erhalten, indem die eine Lippenhälfte höher stehen würde als die andere. Um diesem Uebelstande zu begegnen, ist es nöthig, den kürzern und dann gewöhnlich auch dickern Theil der Oberlippe stark bogen-, fast kreisförmig, auszuschneiden, die längere und dünnere Hälfte dagegen wie gewöhnlich zu verwunden. (Tab. XXVII. Fig. 2.). Bei der Heftung wird nun der kreisförmig zugeschnittene Theil nach Bedürfniss gerade gereckt und so also die kürzere Hälfte der längeren gleich gemacht. Sind beide Lippenhälften dick und sehr kurz, so dass dadurch ein organisches Offenstehen des Mundes herbeigeführt wird, so werden beide bogenförmig abgetragen und dann auf dieselbe Weise verlängert.

Laufen die Spaltenränder parallel, wie es öfters bei breiten Spalten vorkommt, so verwundet man die Ränder in paralleler Richtung, und erleichtert die Vereinigung der Spalte dadurch, dass man ausser der gewöhnlichen Lösung noch einen Querschnitt dicht unter den Nasenflügeln entlang führt. Auf diese Weise verhütet man gleichzeitig, dass die Nasenlöcher bei der Vereinigung der Lippe übermässig verengt werden. Oft ist indessen gerade der Nasenflügel auf der leidenden Seite sehr breit und flach, und das Nasenloch zu gross. Dann lässt man den Querschnitt auf dieser Seite weg, oder macht ihn nur von geringer Ausdehnung, damit

das Nasenloch bei der Vereinigung der Lippe verkleinert, und der Nasenflügel aufgerichtet werde. Bisweilen ist es selbst dann noch zur Herstellung der natürlichen Form der Nase nöthig, ein keilförmiges Stück aus dem Flügel heraus zu nehmen, um den Umfang des Nasenlochs dem der andern Seite entsprechend zu machen.

Bei doppelter Hasenscharte, das heisst bei einer solchen Missbildung der Oberlippe, bei der vom Septum der Nase herab eine dicke fleischige Wulst bis zur Unterlippe herabhängt, zu deren beiden Seiten die Spaltenränder in die Höhe steigen (Tab. XXVII. Fig. 3.), verfährt man im Ganzen ebenso wie bei der einfachen, nur erleidet die Operation folgende Veränderung. Man verwundet nur die äusseren Spaltenränder und lässt den mittleren Lappen unberührt. Darauf ergreift man diesen mit einer scharf fassenden Pincette, trennt ihn nach oben zu von seiner Unterlage los und schlägt ihn in die Höhe. (Tab. XXVII. Fig. 4.). Steht das os intermaxillare, wie es gewöhnlich bei der Complication mit Wolfsrachen der Fall ist, weit hervor, so biegt man es entweder mit einer starken Zange zurück, oder schneidet es mit einer Knochenscheere oder einem starken Messer ab, und vereinigt dann die Spalte wie oben angegeben ist, nachdem man die Lippentheile noch weit vom Kiefer gelöst hat. Einige Zeit nach der Heilung der Hasenscharte erscheint der mittlere Theil als ein kleiner, runder, derber Zapfen, der unter der Nasenspitze vom häutigen Septum herabhängt, die Operationsnarbe bedeckt und in diesem Zustande zur Verbesserung des Aussehens des Operirten mit ausserordentlichem Vortheil angewendet werden kann. Die Nasenspitze derjenigen Kinder nämlich, welche mit doppelter Hasenscharte geboren werden, ist fast immer in Folge des sehr kurzen und dünnen häutigen Septums sehr platt und schiefgedrückt; der kleine, mittlere Lappen hingegen, welcher die Operation überlebt, hat durch die theilweise Lostrennung von seinem Boden, wie dies zu geschehen pflegt, fast die Beschaffenheit des niedriger organisirten Knorpelgewebes angenommen; er ist hart, elastisch und wulstig geworden, und eignet sich in dieser Beschaffenheit ganz vorzüglich zur Ergänzung des rudimentären Septums, und zur Aufrichtung der plattgedrückten Nasenspitze. Zu diesem Ende verwundet man sowohl das häutige Septum, so wie den unteren Theil des kleinen Zapfens, giebt ihm nöthigenfalls durch Abtragung seiner Unregelmässigkeiten eine für die Nase passende Gestalt, macht ihn an seinem Ende durch einen Querschnitt blutig, führt unter die Nasenlöcher fort einen etwas abwärts gekrümmten Schnurbartschnitt, zwängt ihn da hinein, so dass die Nasenspitze dadurch aufgerichtet und hervorgedrängt wird, und heftet ihn durch zwei oder drei Knopfnähte fest. (Tab. XXVII. Fig. 5. 6.). Nach der Heilung wird man sich durch die Verbesserung der Nase leicht von der Vorzüglichkeit dieser Methode überzeugen, welche von Dieffenbach und Fixott in die Chirurgie eingeführt und ohne Zweifel dem Verfahren von Desault, Louis und Andern weit vorzuziehen ist. Die meisten Chirurgen heilen das Mittelstück, besonders wenn es kürzer als die Seitentheile der gespaltenen Lippe ist, in die Spalte ein, nachdem sie demselben eine V förmige Gestalt (Tab. XXVIII. Fig. 3. b. c. d. b.) gegeben haben. Louis operirte in diesem Falle erst die eine Hälfte und nach Verlauf von einem Monat die andere. Desault beendigte Alles gleich in einem Akte und zwar so, dass er mit denselben Nadeln die vier Wundränder auf einmal durchstach, wodurch natürlich das Mittelstück sehr gedrückt wurde [1]). Andrew Dewas [2]) schnitt das Mittelstück ganz weg, was nur nachzuahmen ist, wenn es sehr dünn, klein, krank und verkümmert ist, und in dieser Beschaffenheit weder zur Vervollständigung der Lippe und Ergänzung des Septums, noch zum Aufbau der Nase benutzt werden kann, oder wenn das Septum der Nase seine gehörige Länge hat, wie es bisweilen vorkommt, wenn die doppelte Hasenscharte nicht mit Wolfsrachen complicirt ist. Man lässt dann von dem Mittelstück einen strohhalmbreiten Saum unterhalb des Septums stehen. Was nun die angeführten Operationsweisen von Desault und Louis anbetrifft, so lehrt uns die Erfahrung, dass dabei die Nase platt und meistens auf eine Seite hingezogen bleibt, das eingeheilte Mittelstück aber sich bald zusammenzieht, in die Höhe kriecht und so der Lippe das Ansehen giebt, was auf Tab. XXVIII. Fig. 1. abgebildet ist, dahingegen die Operation nach Dieffenbach und Fixott, wenn sie sonst nur mit Umsicht und Geschicklichkeit ausgeführt ist, nach ihrem Gelingen sehr zur Verschönerung des Gesichtes beiträgt. Wir sehen auf Tab. XXVIII. Fig. 2. das Gesicht eines Kindes von vorn, das Dieffenbach an der doppelten Hasenscharte operirte, nach der Natur gezeichnet; dasselbe von der Seite Fig. 6. vor der Operation der Spalte; Fig. 7. vier Wochen nach der Operation derselben und Fig. 8. vier Wochen nach der Einpflanzung des kleinen Mittelstückes zum Aufbau der Nasenspitze.

Es geht hieraus hervor, dass man bei doppelter Hasenscharte stets bestrebt sein müsse, das Mittelstück für das Septum zu benutzen und so aus der doppelten eine einfache Hasenscharte herzustellen, welche Regel nur in dem Falle eine Ausnahme erleiden darf, wenn die Spalte so breit ist, dass sie selbst bei weiter Lostrennung der Lippe von ihren Knochenunterlagen ohne die heftigste Zerrung und selbst mit den längsten Insektennadeln nicht geschlossen werden kann, da die erste Indication immer Schliessung des Defectes und erst die zweite Verschönerung des Gesichtes ist. Hier wendet man das Verfahren von Desault an, doch mit der Modification, dass man zwar das V förmig zugeschnittene Mittelstück zu gleicher Zeit an beiden Seiten anheftet, beide Spaltenränder aber mit besonderen Nadeln näht. Bei sehr breiten Lippenspalten wird sich ausserdem auch das im §. 169. beschriebene Verfahren zur Ergänzung der Oberlippe mit Vortheil anwenden lassen.

---

1) Desault's chirurgischer Nachlass, übersetzt von Wardenberg. Göttingen 1800.

2) Dewas, Edinb. med. and surg. Journ. 1830. Juli. Horn's Archiv. 1830. VI.

2) Operation des Lippenkrebses und der Telangiectasie an den Lippen.

§. 153. Es mag vielleicht auffallend erscheinen, diese Operationen hier unter die plastischen mit angeführt zu finden, indessen hängen sie doch mit der Lippenbildung so innig zusammen, dass sie wohl füglich einige Erwähnung verdienen.

α) Operation des Lippenkrebses.

Da für die Operation des Lippenkrebses dieselben Indicationen gelten, wie für die Operation des Krebses im Allgemeinen, diese aber hier als bekannt vorausgesetzt werden können, so gehe ich gleich zur Operation selbst über. Ist der Krebs über die ganze Lippe verbreitet, so muss diese gänzlich entfernt werden, und es kann dann nur durch eine vollständige Lippenbildung ein genügender Ersatz gewonnen werden. Anders verhält es sich aber, wo nur ein einzelner Krebsknoten in der Lippe vorhanden ist. Hier braucht man nur den entarteten Theil zu entfernen, jedoch muss man die Lippe an der erkrankten Stelle immer in ihrer ganzen Dicke fortnehmen; die Schleimhaut, auch wenn sie gesund ist, zurückzulassen, wie Serre [1]) empfiehlt, ist aus mehreren Gründen nicht rathsam. Einmal hat man überhaupt keinen Grund mit der Schleimhaut zu geizen, da sie hier reichlich vorhanden ist; dann wird durch das Abpräpariren die Operation in die Länge gezogen und schmerzhafter; es bildet die zurückgelassene Schleimhaut bei der Vereinigung der Wunde eine Tasche, welche der Heilung im Wege steht, und endlich ist auch gerade in ihr ein Recidiv am leichtesten möglich.

Man macht die Operation entweder mit dem Messer oder mit der Scheere. Bei der Hasenscharte, wo dünne, freie Ränder an der Oberlippe abzutragen sind, wird man sich allerdings mit Vortheil der Scheere bedienen; wo aber in der Continuität, wie hier, und zwar gewöhnlich an der Unterlippe geschnitten wird, da verdient offenbar das Messer den Vorzug, denn die Operation wird dadurch unstreitig leichter ausführbar, schneller beendigt und weniger schmerzhaft. Auch kann man mit der Scheere nicht füglich den Schnitt bis über das Kinn fortsetzen, was doch oft durch die Ausdehnung des Uebels nothwendig wird.

§. 154. Es wird genügen, die Operation darzustellen, wie sie an der Unterlippe verrichtet wird, wo auch das Uebel in der Regel seinen Sitz hat, da sich die nöthigen Modificationen bei der Oberlippe leicht von selbst ergeben. Die Operation eines einfachen Krebsknotens geschieht auf folgende Weise: der Kranke, dessen Bart zuvor abrasirt worden, sitzt auf einem Stuhl, dem Lichte zugewendet, und lehnt seinen Kopf gegen die Brust des hinter ihm stehenden Gehülfen. Dieser fasst mit Daumen und Zeigefinger beider Hände die Lippe zu beiden Seiten des Krankhaften, drückt sie stark zusammen, um die arteria coronaria zu comprimiren, und zieht sie gleichzeitig vom Kiefer ab, indem er den freien Rand dem Operateur zuwendet. Dieser steht vor dem Kranken, fasst das Krankhafte mit den Fingern der linken Hand, oder mit einer Muzeux'schen Hakenzange, zieht es stark nach sich hin, um die Lippe noch mehr zu spannen, und schneidet mit zwei kräftigen Messerzügen einen länglichen Keil, dessen Basis am freien Lippenrande sich befindet, und der alles Krankhafte in sich einschliesst, aus der ganzen Dicke der Lippe aus [1]). Ein dritter querer Messerzug trennt diesen Keil vollständig vom Kiefer ab, wenn er sich bis dahin erstreckte. Je breiter die Basis des

1) Serre. Gaz. méd. de Paris 1835. No. 15. Schmidt's Jahrb. XI. pag. 58.

1) Auch beim Zungenkrebse ist die Ausschneidung eines keilförmigen Stückes in der Mehrzahl der Fälle das geeignetste Verfahren, weil hierdurch die Gestalt der Zunge am wenigsten beeinträchtigt wird. Dabei kommt Alles darauf an, die Operation rasch zu verrichten, und der Blutung bald Herr zu werden. Beiden Anforderungen entspricht das Verfahren, dessen sich Dieffenbach bedient, auf das Vollkommenste, und da er in seinen Privatvorträgen über plastische Chirurgie gewöhnlich auch diese Operation beiläufig mit anführt, so mag sie ebenfalls hier eine Stelle finden.

Der Patient sitzt auf einem Stuhle, und lehnt den Kopf gegen die Brust eines hinter ihm stehenden Gehülfen. Der Kranke öffnet den Mund, und steckt die Zunge heraus. Angenommen, der Krebs befände sich an der Spitze der Zunge, so verfährt man auf folgende Weise. Der Operateur ergreift die Zungenspitze mit einer Muzeux'schen Hakenzange, und zieht sie noch stärker hervor. Hierauf stösst er eine grosse, gerade, mit einer dicken, mindestens eine Elle langen Fadenligatur versehene Nadel neben dem Krankhaften, drei bis vier Linien davon entfernt, auf der rechten Seite von oben nach unten durch die Zunge durch, und zieht den Faden nach, bis nur noch ungefähr drei Zoll von ihm aus dem Einstichspunkte hervorsehen. Dann sticht er neben dem Krankhaften, in gleicher Entfernung auf der linken Seite die Nadel von unten nach oben wieder durch die Zunge zurück, und zieht den Faden hier drei Zoll lang hervor. Auf der oberen Seite der Zunge befinden sich nun die beiden Fadenenden, und unter der Zunge hängt die Fadenschlinge weit herab. (Tab. XXXVI. Fig. 1.). Der Assistent fasst nun auf jeder Seite das Fadenende, und mit diesem gemeinschaftlich in gleicher Länge den entsprechenden Seitentheil der Schlinge, und zieht den Faden stark nach beiden Seiten an. Hierdurch wird das Krankhafte seitlich angespannt, während der Operateur es mit der Zange auch noch nach vorn anzieht und fixirt. (Fig. 2.). Nun ist die Zunge vollkommen in der Gewalt des Operateurs, und in solche Spannung versetzt, dass die Schnitte mit Leichtigkeit geführt werden können. Durch zwei convergirende Schnitte mit dem Messer, welche vom freien Rande der Zunge beginnen, wird das Krankhafte in Gestalt eines Keils entfernt. Bei der beträchtlichen Länge des Fadens befindet sich der Grund der Schlinge unterhalb des Kinns; man läuft daher nicht Gefahr, ihn zu durchschneiden. Ist das keilförmige Stück entfernt, so fasst der Operateur beide Enden des Fadens, zieht sie an, bis dass der Grund der Schlinge dicht unter der Zunge liegt, (Tab. XXXVI. Fig 3.) schlingt die Enden in einen chirurgischen Knoten, und bildet aus dieser Fadenschlinge sogleich die erste Knopfnaht zur Vereinigung der Wunde. Die Blutung wird hiermit schon durch gegenseitige Tamponirung der Wundränder beträchtlich vermindert. Man schneidet die Enden der Sutur noch nicht ab, sondern benutzt sie als Handhabe, um die Zunge damit zu halten, bis man noch im Uebrigen so viel Knopfnähte angelegt hat, als zur genauen Vereinigung der Wunde und zur vollkommenen Blutstillung erforderlich sind. (Tab. XXXVI. Fig. 4.). Es ist nöthig, die Suturen tief durch die Substanz der Zunge hindurch zu führen, damit sich nicht in der Tiefe durch die Retraction der Muskelfasern eine Höhle bilde, wodurch die schnelle Vereinigung vereitelt, und zu Nachblutungen Veranlassung gegeben wird. Bei genauer Vereinigung der Wunde erfolgt die Heilung in drei bis vier Tagen vollständig, und es ist dann kaum mehr an der Zunge eine Spur des erlittenen Defectes zu bemerken.

Befindet sich das Uebel an der Seite der Zunge, so gilt dasselbe Verfahren, nur mit Rücksicht auf die veränderte Lage. In Fig. 5. sind die Stichpunkte und die Schnittlinien angedeutet. Lässt sich die Zunge nicht weit genug hervor ziehen, so löst man sie an ihrer unteren Fläche.

Ganz auf dieselbe Weise kann man auch bei der Extirpation des Mastdarmvorfalls, und der Hämorrhoidalknoten verfahren, und sich dadurch vollkommen gegen die hier mit Recht gefürchteten Blutungen sichern.

Ueber Glossoplastik siehe §. 174.

Dreiecks ist, desto tiefer muss die Spitze am Kinn herabsteigen, damit hier ein spitzer Winkel entsteht, wodurch die Vereinigung erleichtert wird. Nach geschehener Ausschneidung wird die Wunde wie bei der Hasenscharte vereinigt, nachdem nöthigenfalls die Lippenhälften noch vom Zahnfleisch und Kiefer gelöst worden sind. Dies angegebene Verfahren ist besonders für die Fälle geeignet, wo das Uebel in der Nähe des Lippenrandes sich befindet und daselbst auch seine grösste Breite hat, wie es in der Regel der Fall ist bei allen frischen Fällen, indem der Lippenkrebs gewöhnlich als eine kleine Warze in der Nähe des Lippensaumes zu entstehen pflegt. Bei Recidiven stellt sich das Uebel hingegen häufig in der Gegend des Kinns, oder zwischen diesem und dem Lippenrande in der Mitte der Lippe ein. Hier, wo die Fortnahme des Krankhaften durch zwei gerade Schnitte unnöthigerweise einen sehr beträchtlichen Substanzverlust hervorbringen würde, macht man zwei bogenförmige Schnitte, die sich ebenfalls leicht in eine gerade Linie vereinigen lassen. Sitzt das Carcinom dicht am Mundwinkel, oder erstreckt es sich gar noch über diesen hinaus; so kann man es, um einen unnöthigen Substanzverlust zu vermeiden, durch zwei Bogenschnitte umschneiden, die abwärts in gerader Linie fortlaufend, in einen spitzen Winkel zusammentreffen. (Tab. XXXII. Fig. 1.). Bei der Vereinigung zieht man dann den breiten Lippensaum aus, wodurch er schmäler wird, und bringt ihn dann noch durch einige Knopfnähte mit der Oberlippe in genaue Verbindung, so dass der natürliche Uebergang des Lippensaums von der Ober- zur Unterlippe wieder hergestellt wird. (Fig. 2.).

Lassen sich die Ränder trotz der Lösung nicht vereinigen, so kann man diesem Uebelstande endlich noch dadurch begegnen, dass man auf jeder Seite parallel mit dem Wundrande, 1 bis 1½ Zoll von ihm entfernt, eine schräg absteigende Incision durch die ganze Dicke der Wangen macht. (Tab. XXXI. Fig. 3.). Bei der Vereinigung weichen die linienförmigen Incisionen in breite ovale Wunden auseinander (Fig. 4.), und der mittlere Theil gewinnt dadurch so viel an Nachgiebigkeit, als die Breite dieser klaffenden Wunden beträgt. Diese Seitenincisionen gehören mit zu den grössten Hülfsmitteln in der plastischen Chirurgie, und werde ich noch oft Gelegenheit haben, auf sie zurückzukommen. Indessen dürften diese Seitenschnitte wegen der überaus grossen Dehnbarkeit der Lippen, gerade bei diesen am seltensten nothwendig werden, und man wird sie auch nach Möglichkeit zu vermeiden suchen, da die Narben derselben sichtbar bleiben und eine Entstellung im Gesicht zurücklassen.

Die Heftung der Wunde durch die umschlungene Naht, wie sie bei den angegebenen Operationsmethoden durch seitliche Annäherung möglich gemacht wird, gewährt den grossen Vortheil, dass die Heilung in der Regel binnen weniger Tage durch die schnelle Vereinigung zu Stande kommt. Auch ist jetzt im Gegensatz zu früheren Zeiten mit Recht die Meinung herrschend, dass eine schnelle Vereinigung das Recidiv leichter verhütet als die langsame Heilung durch Eiterung. Jedenfalls ist die raschere Heilung ein Gewinn für den Kranken. Für die Leitung des Heilungsprocesses gelten dieselben Regeln wie bei der Hasenscharte.

§. 155. Indessen kommen doch Fälle vor, in denen es rathsamer oder nothwendig ist, von dem angegebenen Operationsverfahren abzuweichen, und die Entfernung des Krankhaften nicht durch einen Winkel-, sondern durch einen Bogenschnitt (nach Richerand) zu bewirken. Ein solcher Fall tritt da ein, wo das Uebel sich in sehr geringer Breite nur am Lippenrande ausdehnt. Zieht man hier, statt der Cauterisation, die Entfernung durch den Schnitt vor, so wird man den entarteten Lippenrand mittelst der Scheere oder des Messers in einem flachen Bogen abtragen. Die Heilung erfolgt hier, besonders wenn der Schnitt nur einen Theil des Lippenrandes trifft, ohne erhebliche Entstellung, da die Vernarbung die gesunden Theile von beiden Seiten heranzieht, und die Schleimhaut sich der äusseren Haut nähert. Man hat daher nicht nöthig, die Schleimhaut mit der äussern Haut durch eine Naht in Verbindung zu bringen, sondern kann die Verheilung, unter gehöriger Leitung des Vegetationsprozesses, ganz allein auf dem Wege der Eiterung, der Natur überlassen. Bei hochbetagten Personen und solchen, welche sehr heruntergekommen sind, bei denen das Uebel einen weiten Umfang erreicht hat, und wo man sich scheuen muss, durch Anwendung der zur seitlichen Vereinigung nöthigen Hülfsmittel, den Wundreiz zu vermehren: in diesen Fällen muss man sich begnügen, ebenfalls das Krankhafte nur durch einen Bogenschnitt zu entfernen, und die Wunde darauf nach geschehener Blutstillung mit Charpie und Heftpflaster bedecken. Die Anwendung des Glüheisens auf die frische Wunde ist nur da zu rechtfertigen, wo man noch kranke Theile in derselben vermuthet. Während des Granulationsprozesses kann man durch fortgesetztes Heranziehen der Wundränder mit Pflasterstreifen die Wunde allmählig sehr bedeutend verkleinern, und nach Erforderniss in späterer Zeit durch leichte Nachoperationen die Gestalt der Lippe verbessern. Es wäre unter den ebengenannten Umständen höchst unpassend, wenn man gleich nach Entfernung des Krebses eine so bedeutende Operation, wie eine vollständige Lippenbildung ist (§. 164—166.), vornehmen wollte. Dazu ist immer noch Zeit, wenn man sich überzeugt hat, dass kein Recidiv erfolgt, wenn die Constitution des Kranken gebessert ist, und die leichten Nachoperationen keine genügende Hülfe schaffen. Diese bestehen hauptsächlich in V förmiger Ausschneidung der Narben, (ähnlich wie in §. 180.) wodurch die Seitentheile nach und nach zusammenrücken, und die Schliessung des Mundes erreicht wird. Die minder vollkommenen Methoden der Lippenbildung, wie deren am Ende des §. 164. angeführt sind, dürften unter obigen Umständen schon eher anwendbar sein, da sie weniger verwundend sind, und durch sie eine raschere Heilung herbeigeführt wird, wenn auch der Ersatz weniger vollkommen ausfällt. Erstreckt sich das Krankhafte bis auf den Knochen, so muss auch dieser, soweit er erkrankt ist, entfernt werden; entweder durch oberflächliches Abschaben desselben oder durch Anwendung des Glüheisens, oder wo die Entar-

tung sich bis tief in den Knochen hinein erstreckt, durch Resection des erkrankten Stückes. Letztere ist auch in den Fällen nöthig, wo der Knochen an sich gesund ist, wo aber die Weichtheile über demselben, in solchem Umfange entfernt worden sind, dass aller seitlichen Heranziehung ungeachtet, immer noch ein grosser Theil des Knochens unbedeckt bleibt, und man von der Transplantation keinen Erfolg erwarten kann. Dieser Umstand tritt jedoch nur selten ein, und kann höchstens bei sehr alten, kachektischen Individuen sich ereignen, wenn das Kinn bei ihnen noch dazu ganz besonders vorspringend ist. Bei diesen wird der freiliegende Theil des Knochens nekrotisch, die Kräfte werden durch die fortwährende Eiterung aufgerieben, und man kann daher das Leben nur dadurch erhalten, dass man das freiliegende Stück des Unterkiefers entfernt, die Weichtheile aneinander bringt, und die schnelle Vereinigung nach Möglichkeit befördert.

b) Operation der Telangiectasie.

§. 156. Im Gegensatz zum Lippenkrebs erscheint die Telangiectasie am häufigsten in der Oberlippe. Sie sitzt entweder im Corium, oder in der Schleimhaut, oder in der Substanz der Lippe selbst, und dann gewöhnlich der inneren Fläche näher, als der äusseren. Sich selbst überlassen, nimmt sie an Umfang zu, bis sie endlich aufbricht und zu wiederholten und erschöpfenden Blutungen Veranlassung giebt. Ausserdem ist auch schon wegen der Entstellung, welche diese Geschwulst hervorbringt, die Entfernung derselben angezeigt.

Von allen gegen die Telangiectasien empfohlenen Mitteln finden hier nur die Cauterisation und die Extirpation ihre Anwendung. Nur bei ganz oberflächlichen Telangiectasien wird die Cauterisation von Erfolg sein; aber selbst in diesen Fällen ist an der äusseren Fläche eine entstellende Narbe zu fürchten, und deshalb die Extirpation mit dem Messer, und die Vereinigung der Wunde mit umschlungenen Nähten vorzuziehen. Wo aber die Telangiectasie in die Substanz der Lippe tiefer eindringt, oder dieselbe grösstentheils einnimmt, da bleibt jedes andere Verfahren nutzlos. Die Operation an sich geschieht ganz auf dieselbe Weise, wie beim Lippenkrebs, jedoch erlaubt die gutartige Natur dieses Uebels eine partielle Extirpation. Wo nämlich die Telangiectasie eine sehr bedeutende Ausdehnung hat, so dass man beinahe die ganze Lippe abschneiden müsste, wenn man alles Krankhafte entfernen wollte, da kann man vorläufig aus der Mitte einen Keil herausnehmen und die Wunde vereinigen. In der Regel bringt die entstehende Entzündung und die Compression durch die umschlungene Naht eine Verödung der Gefässe in den zurückgebliebenen Theilen hervor. Verschwindet das Uebel nach Heilung der Wunde und der Stichkanäle nicht, so nimmt man noch das Uebrige durch eine zweite Operation hinweg. Das blosse Durchstechen der Geschwulst mit Nadeln, und deren Umschlingung, wie es zur Heilung der Telangiectasie vorgeschlagen worden ist, hat bei geringem Umfange des Uebels keinen Vortheil vor der Extirpation, und bei grösserem Umfange ist dies Verfahren allein, ohne vorhergegangene Excision, wenigstens nach dem was wir beobachtet haben, nicht genügend, denn gewöhnlich kam die Heilung danach nicht zu Stande, oder es wurde eine solche Entstellung hervorgebracht, dass später doch noch eine verbessernde Operation vorgenommen werden musste. Dasselbe gilt von der Einimpfung der Kuhpocken auf die Geschwulst. Durch die Möglichkeit einer partiellen Extirpation wird man selten in die Nothwendigkeit kommen, die ganze Lippe auf einmal entfernen zu müssen. Für diese Fälle ist dann allerdings nur von einer vollständigen Lippenbildung ein Ersatz zu hoffen.

3) Von der Entfernung entstellender Narben an den Lippen.

§. 157. Für unseren Zweck theilen wir die Narben ein, in schmale und breite, je nachdem sie sich mehr linienförmig oder mehr in der Fläche verbreiten. Die ersteren sind gewöhnlich nach Verwundungen durch Hieb, Schnitt oder Zerreissung entstanden, und bei ihnen kommt besonders die Richtung in Betracht, in welcher sie verlaufen. Narben, parallel mit den Fasern des M. orbicularis oris bringen nicht leicht eine andere Entstellung hervor, als ihre Beschaffenheit an und für sich mit sich führt. Sind sie höckrig, wulstig, wie sie nach schräg einfallenden Hiebwunden zu entstehen pflegen, so kann man sie in Form eines schmalen, an beiden Enden spitz zulaufenden Hautstreifens entfernen, und durch sorgfältige Heftung dieser frischen Wunde mit umschlungenen Nähten, eine haarfeine, kaum bemerkbare Narbe an die Stelle der früheren setzen. Anders verhalten sich aber Narben, welche mehr oder weniger die Muskelfasern des orbicularis kreuzen, und sich bis an den freien Rand der Lippe erstrecken. Gewöhnlich sind sie Folgen der Operation der Hasenscharte, des Lippenkrebses etc., oder von zufälligen Verletzungen. Erfolgt in diesen Fällen keine genaue Vereinigung, so erscheint der freie Lippenrand, in Folge der Contraction der Narbe, wie eingekerbt, und in seinem natürlichen feinen Contour unterbrochen. Wo diese Einkerbung beträchtlich, oder der rothe Lippenrand zu beiden Seiten der Narbe gegenseitig verschoben ist, muss man durch die Kunst nachhelfen. Bisweilen bringt schon die Abtragung einer hervorragenden Ecke mit der Scheere eine wesentliche Verbesserung hervor. Wenn dies nicht genügt, muss man die ganze Narbe entfernen, indem man sie zwischen die Branchen einer Hakenpincette oder einer Kornzange fasst, und sie in der Gestalt eines schmalen Keils oder Spitzbogens aus der ganzen Dicke der Lippe ausschneidet; die Wunde wird darauf nach allen bei der Hasenscharte angegebenen Cautelen sorgfältig vereinigt. Blandin [1]) lässt bei einer schlecht geheilten Hasenscharte diesen Keil an seiner schmalen Basis mit dem rothen Lippensaume in Verbindung, und hebt die Einkerbung des Randes dadurch, dass er den keilförmigen Lappen herabzieht, und hinter demselben, wie bei der Operation des Ectropiums durch Verdrängen (§. 112.), die Vereinigung der Wundrän-

1) Gazette des Hôpit. 18. Année. No. 30. Tom. VII. p. 120.

der unter sich, und mit der Spitze des Lappens durch umschlungene Nähte bewirkt. Es ist indessen anzunehmen, dass dies schmale, herabgedrängte Stück sich später isoliren und eine strangartige Wulst darstellen werde.

Breite Narben, wie sie gewöhnlich nach Verbrennungen und Ulcerationen entstehen, bringen ausser der Entstellung an und für sich auch noch eine Auswärtskehrung der Lippen hervor. Dieser Zustand, welcher an den Augenlidern das Ectropium darstellt, kann mit vollem Rechte auch als Ectropium der Lippen bezeichnet werden. Seinen Folgen nach ist das Ectropium viel bedeutsamer, als die Narben, die seinem Entstehen zum Grunde liegen, und es verdient daher dasselbe eine genauere Betrachtung. Auch ist die Behandlung beider Zustände innig mit einander verbunden.

4) Von dem Ectropium der Lippen.

§. 158. Wie an den Augenlidern ist auch das Ectropium an den Lippen entweder partiell oder total. An der Oberlippe führt es ähnliche Nachtheile wie die Hasenscharte herbei. Das partielle Ectropium, welches sich hier gewöhnlich in der Mitte befindet, und durch scrophulöse Geschwüre erzeugt ist, wird am besten beseitigt, indem man den hinaufgezogenen Theil der Lippe, in Form eines aufrechtstehenden Ovals, durch zwei Bogenschnitte gänzlich entfernt, und die zurückbleibenden Lippenhälften durch die umschlungene Naht vereinigt. Diese Methode, welche der von Adams beim Ectropium des Augenlids (§. 110.) entspricht, ist, nach dem was wir am Eingange dieses Abschnittes gesagt haben, für die Lippe unstreitig besser geeignet, als für das Augenlid. Zu ihrem Gelingen ist die Heilung der Wunde per primam intentionem eine nothwendige Bedingung. Diese ist aber am Augenlide nur unter den günstigsten Umständen zu erwarten. Erfolgt sie nicht, so ist durch die Operation der Zustand des Patienten bedeutend verschlimmert, denn die beiden Hälften des Augenlids weichen auseinander, verschrumpfen zu unscheinbaren Rudimenten, und man ist endlich genöthigt, eine vollständige Blepharoplastik zu unternehmen. Bei den Lippen hingegen gelingt die prima intentio fast ohne Ausnahme, und selbst wenn sie nicht zu Stande kommt, sind die Folgen davon, bei der fleischigen Beschaffenheit der Theile, bei weitem weniger übel und man kann die Operation ohne Schwierigkeit wiederholen.

Hat der Herpes exedens die Nase zerstört und die Lippe oberflächlich ergriffen, so begiebt sich diese bei eintretender Heilung in die Höhe und wird durch den Vernarbungsprozess in die freie Nasenöffnung wie in einen Schlund hineingezogen. Das Gesicht bekommt dadurch zu dem Defect der Nase noch eine neue, widrige Entstellung, indem die innere Fläche der Lippe sich als eine breite rothe Wulst unter der Nasenöffnung ausbreitet, und die Zähne des Oberkiefers unbedeckt hervortreten. Letzterer Zustand bleibt zurück, wenn auch die Schleimhaut mit der Zeit ihre rothe Färbung verliert, und durch fortwährende Einwirkung der Luft und Mangel an Befeuchtung, mehr die Beschaffenheit des Coriums annimmt. Mit der Nasenbildung wird zugleich das Ectropium der Oberlippe gehoben, indem man die Lippe, nachdem sie aus der Nasenöffnung gelöst ist, herabzieht und das Septum der neuen Nase recht tief anlegt; oder besser, indem man den mittleren Theil der Lippe zum Septum benutzt (§. 92.), die Seitentheile, nachdem sie gehörig vom Kiefer gelöst sind, herabzieht und durch die Hasenscharten-naht vereinigt. Bisweilen ist nach einer flachen Verwundung die Lippe mit der Nasenspitze verwachsen. Man schneidet dann den verwachsenen Theil der Lippe in Form eines Keils heraus, vereinigt die Seitentheile derselben, und benutzt den an der Nasenspitze haftenden Theil nöthigenfalls zur Restauration der Nase. Dieffenbach hat einen solchen Fall in seinen chirurgischen Erfahrungen beschrieben.

Beim Ectropium des Mundwinkels entfernt man ebenfalls das auswärts gekehrte Stück in Gestalt eines Keils, und vereinigt die Wunde darauf in horizontaler Richtung, ähnlich wie bei v. Walther's Tarsoraphie §. 112.

An der Unterlippe wird das partielle Ectropium meistens durch Narben erzeugt, die nach Verbrennungen mit ätzenden Flüssigkeiten entstanden sind. Gewöhnlich befindet es sich in der Nähe des Mundwinkels. (Tab. XXXI. Fig. 1.) Die Lippe ist dann an dieser Stelle verkrüppelt, herabgezogen und häufig noch mit dem Zahnfleische verwachsen. Beim Bewegen der Lippen entsteht eine lästige Zerrung; die Deutlichkeit der Sprache leidet dabei; die Zähne sind an der Stelle unbedeckt, und der Speichel wird nicht gehörig zurückgehalten. Zur Heilung genügt das Lostrennen und Heraufziehen der Lippe niemals, da die Vernarbung auf der inneren Seite immer wieder die Lippe herabzieht. Es muss der herabgezogene und am Zahnfleische adhärirende Theil zu beiden Seiten durch zwei nach unten zu in einen spitzen Winkel zusammenlaufende geradlinige oder bogenförmige Schnitte umschrieben (Tab. XXXI. Fig. 1.) und dann gänzlich entfernt werden. Die zurückbleibende keilförmige Wunde wird wie bei der Hasenscharte vereinigt. (Tab. XXXI. Fig. 2.) Hierdurch wird die entstellende Hautnarbe vollständig, oder wenigstens zum Theil fortgeschafft, die Lippe gehoben, und ein neues Herabgleiten verhütet, indem die hintere Fläche der Lippe bei sorgfältig angelegter Sutur völlig mit gesunder Schleimhaut bekleidet ist, und daher nicht mehr mit dem Zahnfleische verwachsen kann.

Das totale Ectropium der Unterlippe entsteht gewöhnlich nach Verbrennungen durch Schiesspulver oder Anzünden der Kleidungsstücke, wonach sich die Brandnarben oft in weitem Umfange über die ganze Lippe, das Kinn, den Hals und die Brust verbreiten. Die beim partiellen Ectropium erwähnten Uebelstände finden hier in vermehrtem Grade statt. Bei dem geringsten Grade des Uebels entfernt man aus der Mitte der Lippe, wie beim Lippenkrebs, einen Keil. Durch Vereinigung der V förmigen Wunde wird die Lippe gehoben und aufgerichtet. Bei höherem Grade des Uebels sind die verschiedenen Methoden der Hautverdrängung anzuwenden. Analog dem auf Tab. XXV. Fig. 6. 7. abgebildeten Falle des Ectropiums am Augenlide, entfernt Dieffenbach die

narbige Haut unterhalb der Lippe in Form eines Dreiecks, dessen Basis längs der Lippe, da wo sie in die äussere Haut übergeht, verläuft, und verlängert den letzteren Schnitt noch zu beiden Seiten, in horizontaler Richtung in die Wangen hinein. Darauf wird die umgeschlagene Lippe vom Grunde gelöst, in die Höhe geschoben, die Haut von beiden Seiten herangezogen, in der Mittellinie vereinigt, und die Ränder der horizontalen Schnitte mit der Lippe in Verbindung gebracht. Ist die Spannung so bedeutend, dass die Vereinigung in der Mittellinie nicht möglich ist, so führt man auf jeder Seite vom äusseren Ende des horizontalen Schnitts einen absteigenden Schnitt durch die Wange. Hierdurch erhält man, ganz wie bei Dieffenbach's Lippenbildung zwei Lappen, die sich ohne Schwierigkeit in der Mittellinie vereinigen lassen. Eben so kann auch die auf Tab. XXV. Fig. 1. 2. dargestellte Operationsweise des Ectropiums bei der Lippe angewendet werden. Bei gehöriger Spannung der Haut führt man zwei convergirende gerade Schnitte von der Gegend des Mundwinkels aus bis unter das Kinn herab, wo sie sich in einen spitzen Winkel vereinigen. (Tab. XXXIII. Fig. 1.) Nun löst man diesen V förmigen Lappen, der die umgeschlagene Lippe nebst einem Theil der Narbenmasse enthält, vom Grunde los, schiebt ihn in die Höhe, bis dass die Lippe ihren normalen Stand erreicht hat, vereinigt dann den unbedeckten klaffenden Theil der Wunde vom Kinn an, bis zur unteren Spitze des Lappens in einer geraden Linie durch umschlungene Nähte, und befestigt endlich den Lappen selbst an seinen Rändern auf gleiche Weise. (Tab. XXXIII. Fig. 2.). Dies Verfahren setzt zu einem vollständigen und raschen Gelingen allerdings voraus, dass die Haut zur Seite der Incisionen noch natürlich beschaffen, und hinlänglich nachgiebig ist, um die entstandene Wunde decken, und die prima intentio eingehen zu können. Werden die Incisionen innerhalb der Narbenmasse gemacht, so erfolgt gewöhnlich keine schnelle Vereinigung an den Rändern, und der untere Theil des hinaufgeschobenen Lappens geht durch Brand verloren. Dessenungeachtet hat dieses Verfahren auch selbst bei den höchsten Graden des Uebels, und bei weit verbreiteter Zerstörung der Haut, noch einen grossen Werth, indem es im Verhältniss zu grösseren Transplantationen wenig verwundend, und dennoch geeignet ist, den Zustand so beträchtlich zu bessern, dass später durch leichte Nachoperationen die vollständige Heilung erlangt werden kann. Als Belag dazu mag folgender Fall dienen. Bei einem Mädchen von 8 Jahren hatte das Ectropium der Unterlippe den höchsten Grad erreicht. In Folge einer weit verbreiteten Verbrennung waren Ohren, Wangen, Kinn, Hals und die ganze Brust mit Narben bedeckt. Der Anblick des Kindes war schreckenerregend. Die Unterlippe war wie eine rothe Wulst bis über das Kinn herabgezogen, und dicke Narbenstränge gingen von hier aus wie eine Brücke in gerader Linie zur Brust herab. Die Schliessung des Mundes war unmöglich, der Speichel floss in Strömen heraus, und das Kind war dadurch fortwährend an der oberen Hälfte des Körpers durchnässt. Bei jeder Bewegung des Gesichts verzerrte sich dasselbe zu einer grinsenden Fratze, und die Haut des Halses und der Brust erhob sich dabei in gespannte Falten. Operationsversuche, das Uebel zu heben, waren bereits gemacht, hatten aber das Uebel nur noch durch neue Narben vermehrt. In solchem Zustande wurde das Kind dem Geh. Rath Dieffenbach zur Operation übergeben. Dieser, eine seitliche Entblössung des Halses Behufs der Transplantation fürchtend, wendete auch bei diesem Falle, trotz der ausgedehnten Narbenbildung, die Verdrängung der Haut an. Er führte zwei bogenförmige Schnitte, etwas unter den Mundwinkeln anfangend, zu beiden Seiten bis zum Halse herab, und vereinigte sie hier durch eine Querincision, wodurch er die Narbenbrücke zwischen Kinn und Brust, dicht über dem Brustbein, der Quere nach trennte. Nun löste er diesen umschriebenen Lappen, der ausser der Lippe nichts als feste Narbenmasse enthielt, mit der Scheere vom Grunde ab, und drang unter der Lippe bis zu ihrer Anheftung am Zahnfleische vor. Jetzt konnte mit Leichtigkeit die Lippe heraufgeschoben, und nach innen umgekrämpt werden; der untere Rand des Lappens reichte bis an das Kinn. Um die Lippe in der aufgerichteten Stellung zu erhalten, wurde sie ihrer ganzen Dicke nach mit einer starken Sutur, wie etwa eine Matratze, quer durchnäht. Der Mund konnte nun willkührlich geöffnet und geschlossen werden, da der M. orbicularis oris, von der Zerrung der Narben befreit, wieder seine Funktion versah. Um endlich die Schliessung der Halswunde durch seitliche Annäherung zu begünstigen, wurde an ihrem untersten Ende noch ein spitzer Keil aus der narbigen Haut entfernt, und die Wunde dann von hier aus, so weit es die Spannung erlaubte, durch umschlungene Nähte vereinigt. Eine beträchtliche Ablösung der Wundränder wurde mit Rücksicht auf die Gefährlichkeit der Halswunden überhaupt nicht vorgenommen; der frei bleibende Theil heilte durch Granulation. Eine Wiederholung desselben Verfahrens in geringerem Maassstabe stellte darauf das natürliche Verhältniss der Lippe vollkommen wieder her.

Burggräve [1]) hat in einem ähnlichen Falle, wo nach einer starken Verbrennung eine so bedeutende Verwachsung zwischen Brust und Kopf entstanden war, dass die umgestülpte Lippe an der Brust festhing, und die Wange mit dem Rumpfe nur einen Körper zu bilden schien, die Verwachsung durch einen Schnitt, der von einem Kieferwinkel zum andern und um den verwachsenen Rand der Unterlippe herumging, getrennt, und in die hierdurch entstandene, vier Finger breit klaffende Wunde zwei grosse viereckige, aus dem oberen Theile beider Schultern entnommene Hautlappen eingesetzt. Die beiden Lappen wurden in der Mitte unter sich, und an ihrem oberen Rande mit der Gesichtshaut durch Nähte vereinigt; zwischen ihrem unteren Rande und der Brusthaut blieb eine $1\frac{1}{2}$ Zoll breite Lücke, die durch Granulation heilen musste. Nach der Heilung war das Gesicht, wie berichtet wird, zwar nicht frei von aller

1) Annales de la Société de Médecine de Gand, Année 1841. Mai. p. 351. — Gazette médicale de Paris. N. 39.

Entstellung, aber doch so, dass es keinen Abscheu und Widerwillen mehr erregte. Bei der Unsicherheit des Erfolges und der Grösse der Verwundung wäre ein solches Verfahren überall da zu verwerfen, wo ein leichterer Weg zur Heilung noch vorhanden ist.

Die blosse Trennung der Verwachsung und Heilung der Wunde mit breiten Narben, welches Verfahren Lisfranc[1]) bei einer Verwachsung der Unterlippe mit dem Brustbein erfolgreich angewendet haben soll, ist wie alle Heilungen durch breite Narben nach §. 112. zu beurtheilen.

In einem Falle, wo sich das Ectropium über den ganzen Umfang der Mundöffnung erstreckte, operirte Dieffenbach zuerst das Ectropium an den Mundwinkeln, indem er hier, wie oben angegeben ist, einen Keil herausnahm. Dann umschrieb er durch zwei querlaufende Bogenschnitte die Ober- und Unterlippe, da wo die Schleimhaut in die äussere Haut übergeht, nahm aus der Mitte beider Lippen einen Keil heraus, und vereinigte diese Wunden. Hierdurch ward die Oberlippe herab-, die Unterlippe hinauf gezogen. Die zurückbleibenden Wunden ober- und unterhalb der Lippen heilten durch Granulation; ihre Vernarbung konnte aber nun, da der Mund durch die Operation enger geworden, keine oder höchstens nur eine sehr geringe Auswärtskehrung der Lippen wieder herbeiführen.

5) Von einigen besonderen Formfehlern der Oberlippe.

§. 159. Zu diesen besonderen Formfehlern der Oberlippe rechne ich hier: die Verdickung der Lippe, die doppelte Lippe und den Zustand, der durch v. Ammon unter dem Namen Brachycheilia (oder Microchylia) beschrieben worden ist. Alle diese Operationen haben nur einen kosmetischen Zweck.

a) Die Verdickung der Lippe. Bei scrophulösen Subjekten bleibt öfters, auch wenn die Dyskrasie längst geschwunden ist, eine übermässig dicke und aufgewulstete Oberlippe zurück. Das Zellgewebe ist in diesen Fällen verdickt, durch plastische Exsudationen infiltrirt; die Muskeln sind auseinander gedrängt, bleich, dünn und wenig entwickelt; die Schleimhaut bisweilen hypertrophisch. Meistentheils ist die Lippe ausserdem noch, von einem Mundwinkel zum andern gemessen, zu breit. Man heilt beide Zustände gleichzeitig, indem man aus der Mitte der Lippe, wie beim Lippenkrebse, einen spitzen Keil entfernt, und die Wunde durch die umschlungene Naht vereinigt.

Ein besonderes Operationsverfahren hat Paillard[2]) angegeben. Ein Gehülfe fasst mit Daumen und Zeigefinger die Lippencommissur der linken Seite und zieht sie nach vorn; der Operateur ergreift auf gleiche Weise mit der linken Hand die der entgegengesetzten Seite, und macht mit einem geraden Bistouri einen Einschnitt, der sich von einer Commissur zur andern erstreckt, indem er auf dem freien Rande der Lippe, in einer nach der Dicke der Gewebe, die abgetragen werden müssen, verschiedenen Entfernung von der vorderen Fläche anfängt. Er trennt von unten nach oben die hintere Wand bis wenige Millimeter vom Lippenbändchen los, und wenn der so losgetrennte Lappen nur an der Basis noch festhängt, schneidet er ihn mit der Scheere oder dem Bistouri ab. Die Blutung ist in der Regel hierbei sehr beträchtlich; doch lässt sie sich theils durch kaltes Wasser, theils durch die Torsion, oder Unterbindung der Hauptgefässe mit Sicherheit stillen. Die Heilung der breiten Wunde auf der hinteren Seite der Lippe überlässt man ruhig der Natur, indem man höchstens nach 3 Tagen einen gelinden Druck mittelst Heftpflasterstreifen auf die Oberlippe ausübt. Durch diese Operation wird gleichsam das Futter aus der Lippe getrennt. Hierdurch wird die Lippe an sich dünner und ihre Aufwulstung schwindet, indem die Ränder der breiten Wunde bei der Vernarbung sich einander nähern. Die Operation ist gleichsam nur eine Wiederholung der Operation des Ectropiums am Augenlide, wo dieser Zustand auf Erschlaffung oder sarcomatöser Aufwulstung der Conjunctiva beruht (§. 110.), nur wird bei der Lippe die Verwundung nicht auf die Schleimhaut allein beschränkt, sondern auch noch auf das darunter gelegene Gewebe mit ausgedehnt. In letzterer Beziehung darf man jedoch ein gewisses Maass nicht überschreiten, weil sonst zu viel Muskelsubstanz vom M. orbicularis verloren geht. Bei dieser Methode wird auch die Entstehung einer äusserlich sichtbaren Narbe vermieden. Hat die Lippe mit der Verdickung zugleich beträchtlich an Ausdehnung von einem Mundwinkel zum andern zugenommen, so behandelt man den Fall wie ein Ectropium der Lippe, und schneidet aus der Mitte ein keilförmiges Stück heraus.

b) Doppelte Lippe. Manche Personen haben die Eigenthümlichkeit an der Oberlippe, dass sich dieselbe bei ihnen, besonders wenn sie lachen, nach aussen herumwälzt, und eine Falte der Schleimhaut sichtbar wird, die wie eine Gardine über die Zähne herabhängt, und gleichsam eine zweite Lippe hinter der ersten darstellt. (Tab. XXXIII. Fig. 3.) Malgaine nennt diesen Zustand die Schleimhautgeschwulst der Lippe.

Bisweilen verbreitet sich diese Falte über die ganze Oberlippe, bisweilen ist sie nur zu beiden Seiten, in der Nähe der Mundwinkel, vorhanden. Sie verursacht, wenn sie tief herabhängt, eine unangenehme Entstellung. Um sie zu beseitigen, fasst man die Falte ihrer Länge nach mit einer Balkenzange, schneidet sie mit einer Scheere ab, und vereinigt die Wunde durch einige Knopfnähte. Ist der Kranke sehr empfindlich, so kann man ihm die Naht ersparen, da sich die Wunde, wenn auch langsamer, doch später von selbst mit einer unmerklichen Narbe schliesst. Es ist überraschend, wie sehr diese unbedeutende Operation die Wohlgestalt verbessert. Sehr selten findet sich ein ähnlicher Zustand auch an der Unterlippe.

1) Canstatt. Jahresbericht über die Fortschritte der ges. Med. 2. Jahrg. Heft 8. p. 13.

2) Malgaine. Ch. oprt. p. 379.

c) Brachycheilia [1]). Als Bildungsfehler kommt bisweilen eine zu kurze Oberlippe vor. Bei der Schliessung des Mundes bleiben die Schneidezähne mehr oder weniger unbedeckt. Gegen die höheren Grade des Uebels empfiehlt v. Ammon seine Stomatoplastice angularis (§. 168.); sonst hält er weiter keine Operation für angezeigt. Indessen hat Behrend [2]) einen solchen Fall, ähnlich wie das partielle Ectropium der Oberlippe (§. 158.) mit gutem Erfolge operirt. Es hatte nämlich die Oberlippe in dem betreffenden Falle mit ihrem ganz natürlichen rothen Saume kaum mehr als ein Drittheil ihrer gewöhnlichen Breite, so dass Oberkiefer und Zähne entblösst waren. Dabei lag ein Theil der Nasenspitze hinter der hinaufgezogenen Oberlippe gleichsam verborgen, wodurch das Gesicht sehr widrig entstellt wurde. Behrend verfuhr hier folgendermassen: Nachdem er einen Querschnitt unterhalb des Septums gemacht hatte, um die Nasenspitze herauszuheben, excidirte er unterhalb desselben ein ovales Stück aus dem mittleren schmalsten und am meisten verkürzten Theile der Oberlippe, zog die beiden Seitentheile hervor, und vereinigte sie dann wie bei der Hasenscharte. Für die höchsten Grade des Uebels wird endlich das von Dieffenbach §. 169. angegebene Verfahren auch hier mit Vortheil anzuwenden sein.

6) Von dem Ersatz eines Defectes an den Mundwinkeln.

§. 160. Defecte an den Mundwinkeln entstehen gewöhnlich durch Noma, durch metastatischen Brand bei typhösen Fiebern, oder durch krebshafte Geschwüre. Oft ist man auch genöthigt, zur Beseitigung einer scirrhösen Geschwulst, oder einer Telangiectasie, den Mundwinkel sammt seiner Umgebung zu entfernen. Am besten geschieht dies durch einen aufrechtstehenden Bogenschnitt, dessen Enden wieder in die Ober- und Unterlippe einfallen. Um diesen Schnitt hier bei der grossen Dehnbarkeit der Haut leichter vollführen zu können, umfasst Dieffenbach das zu entfernende Stück mit einer convexen Balkenzange (Tab. XLVIII. Fig. 9. 10.) und führt an dem Balken das Messer entlang, wie an einem Lineale. Selten erfolgt aber, selbst nach unbedeutendem Substanzverlust, ein genügender Ersatz des Fehlenden durch Naturheilung. Gewöhnlich überhäuten nur die Ränder, und es bleibt die widernatürliche Oeffnung zurück, die dann nur auf operativem Wege geschlossen werden kann. Bei dem unmerklichen Uebergang der Lippen in die Wangen, spielt das eben zu erörternde Operationsverfahren gleichzeitig in das Gebiet der Wangenbildung mit hinein.

Ist der Defect nur von geringem Umfange, so schliesst man ihn am einfachsten dadurch, dass man ihm die Form eines liegenden Keils giebt, und die Wundränder dann in der Richtung der Mundspalte durch umschlungene Nähte vereinigt. Hat die Zerstörung aber einen grösseren Theil der Ober- und Unterlippe betroffen, und breitet sich der Defect auch nach oben und unten weiter aus, so würde einmal die Vereinigung der Quere nach schwierig sein, dann aber auch der Mund dadurch auf der leidenden Seite zu klein werden. Deshalb vereinigt man in diesen Fällen zuerst die Enden der Ober- und Unterlippe sorgfältig mit einander, so dass die rothe Lippensubstanz beider genau in einander übergeht, und schliesst dann die zurückbleibende Oeffnung neben der neugebildeten Lippencommissur, indem man ihre Ränder in verticaler Richtung zusammen bringt. Hierdurch wird die Mundspalte auf der leidenden Seite ausgezogen, und der Mundwinkel an seine natürliche Stelle gerückt. Zur Befestigung bedient man sich am rothen Lippensaume der Knopfnaht, an den übrigen Stellen aber der umschlungenen Naht. Wo aber die Zerstörung einen bedeutenden Umfang hat, und sich weit in die Wange hinein erstreckt, da reicht meistentheils die einfache seitliche Annäherung der Ränder nicht aus, und man muss zu anderen Verfahrungsweisen seine Zuflucht nehmen, worüber später bei der Wangenbildung das Nähere mitgetheilt werden wird.

Lippenbildung im engeren Sinne des Worts.

§. 161. Die Lippenbildung im engeren Sinne ist diejenige Operation, welche den organischen Ersatz einer fehlenden Lippe durch Hautüberpflanzung bezweckt. Durch diese Operation wird eine der grässlichsten Entstellungen des Gesichts mehr oder weniger vollkommen gehoben, die Schliessung des Mundes möglich gemacht, eine Decke für die Zähne gewonnen, die Ernährung begünstigt, die Sprache verbessert und der fortwährende Ausfluss des Speichels beseitigt. Die Beweglichkeit einer natürlichen Lippe kann aber das neue Gebilde nicht erlangen, da es hauptsächlich nur aus Haut besteht, und die etwa mit ihr verpflanzten Muskelfasern nicht die Funktionen der Lippenmuskeln übernehmen können.

Bei der grossen Dehnbarkeit der Haut in der Lippengegend kann, wie bereits §. 153. und 154. bei der Operation des Lippenkrebses gezeigt worden ist, ein bedeutender Substanzverlust durch einfache seitliche Annäherung ausgeglichen werden. Es bleiben demnach für die vorliegende Operation nur diejenigen Fälle übrig, wo die Lippen fast in ihrem ganzen Umfange, oder selbst noch bis über ihre Grenzen hinaus zerstört sind.

Ein angeborener Lippenmangel ist selten, und dann meist von andern Fehlern in der Entwickelung des Gesichts begleitet. Die zweckmässigste Zusammenstellung dieser Bildungsfehler findet man in v. Ammon's Werke: Die angeborenen chirurgischen Krankheiten des Menschen. Berlin. 1839. Fol. Gewöhnlich ist der Verlust herbeigeführt durch zufällige Verwundungen, durch fressende Geschwüre, durch brandiges Absterben, oder durch chirurgische Operationen zur Entfernung krankhafter Geschwülste.

1) v. Walther u. v. Ammon's Journal. Bd. III. 2. Stück. p. 153.

2) H. W. Behrend's plastische Operationen in Casper's Wochenschrift 1844. No. 36.

Geschichte der Cheiloplastik.

§. 162. So lange es überhaupt eine plastische Chirurgie giebt, so lange ist auch schon der künstliche Ersatz der Lippen versucht worden. Die Indier, bei denen auch jetzt noch die barbarische Sitte herrschen soll, den Kriegsgefangenen die Lippen abzuschneiden, ersetzten schon in grauer Vorzeit die Lippe aus der benachbarten Haut, (indische Methode) doch breitete sich das Kunstverfahren nicht weiter aus. Was Celsus [1]), Galen, Abulkasem [2]), Paul von Aegina etc. in Bezug auf Lippenbildung anführen, ist höchst unbestimmt und bezieht sich hauptsächlich nur auf die Vereinigung der gespaltenen Lippe, und auf Schliessung des Defectes durch seitliche Annäherung. In Europa scheint Branca zu Anfang des 15. Jahrhunderts der erste gewesen zu sein, der eine künstliche Lippe gebildet. Fallopia, Ambrosius Pareus, Andreas Vesalius sprachen davon, dass die Operation möglich sei, ohne sich jedoch näher darüber auszulassen. Tagliacozzi [3]) war der erste, der eine genauere Darstellung der Operation geliefert. Er bildete die Lippe aus der Armhaut, indem er den, an seiner unteren Fläche bereits vernarbten Armhautlappen verpflanzte. (Italiänische Methode). Mit dem Verfall der plastischen Chirurgie im Allgemeinen kam auch die Lippenbildung in Vergessenheit. Erst zu Ende des vorigen Jahrhunderts fing sie wieder an bekannter zu werden. So hat Chopart, wie Boyer berichtet, eine durch Krebs zerstörte Unterlippe aus der Haut des Nackens ersetzt. Mit dem Anfange des jetzigen Jahrhunderts wurde die Cheiloplastik aber allgemeiner, und in England besonders von Lynn und Carpue, in Frankreich von Lallemand, Delpech etc. geübt. In Deutschland verrichtete v. Gräfe die Operation zuerst im Jahre 1819. Er [4]) verpflanzte einen an der unteren Fläche vollkommen überhäuteten Armhautlappen an die Stelle des Defects. In neuester Zeit haben Dieffenbach, v. Ammon, Blasius u. A. sich besondere Verdienste um diese Operation erworben. Durch die Umsäumung der neugebildeten Lippen mit Schleimhaut haben Dieffenbach und Werneck die Operation gleichsam zur Vollendung geführt.

Man sieht aus dieser geschichtlichen Darstellung, dass die Lippenbildung denselben Gang der Entwicklung genommen hat, wie die Rhinoplastik. Schon bei dieser letzteren ist der Werth der verschiedenen Methoden ausführlich erörtert worden, und da von ihrer Anwendung auf die Lippenbildung ganz dasselbe gilt, so kann ich, um Wiederholungen zu vermeiden, auf das früher Angeführte verweisen (§. 80. und 81.). Nur so viel sei hier noch erwähnt: die Erfahrung hat gelehrt, dass die Neubildungen in der Regel um so leichter und sicherer gelingen, und um so günstiger ausfallen, je näher dem Defecte der Ersatzlappen entnommen wird. Hierin ist der grosse Vortheil der indischen Methode, durch Drehung des Lappens oder seitliche Verschiebung begründet. Und in der That ist die Lippenbildung auf diese Weise in neuester Zeit unter so verschiedenen Modificationen, und mit so günstigem Erfolge ausgeführt worden, dass weder die italiänische, noch ihre mit Unrecht als deutsche Methode bezeichnete Varietät sich neben der indischen mehr behaupten können. Ich gehe daher gleich zur Darstellung der verschiedenen Operationsweisen nach der indischen Methode über, und zwar um so mehr, als die Operation nach der italiänischen und deutschen Methode auf ähnliche Weise wie die gleichnamige Rhinoplastik verrichtet wird.

§. 163. Bei der Unterlippe kann der Ersatz entweder von unten nach oben, oder von den Seiten her geschehen. Das erstere Verfahren ist besonders in früherer Zeit öfters ausgeführt worden, und wird auch jetzt noch häufig von den Franzosen geübt. So bildete Textor [1]) eine Unterlippe, aus der Haut unter dem Kinn, indem er hier einen entsprechenden Hautlappen bis auf eine schmale Brücke abtrennte, diesen aufwärts geschlagen in den Defect einsetzte, und durch Knopfnähte befestigte.

Lallemand [2]) verfuhr auf ähnliche Weise, indem er den Lappen zur Seite des Kehlkopfes entnahm. Es gelang zwar die Verpflanzung, jedoch dauerte die Heilung drei Monate, und der Erfolg der Operation war nicht befriedigend. Delpech [3]) schnitt einen langen Hautstreifen aus dem vorderen Theile des Halses, drehte den Lappen unter dem Kinn nach oben und setzte ihn in den Defect ein. (Tab. XXXIV. Fig. 1. 2.) Als Ersatz für die fehlende Schleimhaut schlug er das obere Ende des Lappens nach innen um, so dass die künstliche Lippe innen und aussen mit Epidermis bekleidet war. Auf diese Weise hoffte er dem Herabgleiten der neuen Lippe und dem Verwachsen derselben mit dem Zahnfleische vorzubeugen. Die Halswunde vereinigte er in ihrem unteren Theile durch Knopfnähte. Nach einigen Tagen ward der nach innen umgeschlagene Theil des Lappens brandig, und bald ging auch der übrige Theil desselben bis auf einen kleinen Rest durch Brand verloren. Glücklicher war Charles Viguerie [4]), dem die Verpflanzung eines Lappens aus der Haut des Halses in den Lippendefect gelang. Immer ist aber bei diesem Verfahren die Erhaltung des Lappens durch die Drehung, welcher er unterliegt, gefährdet, und

---

1) Celsus. Lib. VII. Cp. 9. Diese Stelle hat zu verschiedenartigen Auslegungen Veranlassung gegeben. Besonders ist der in neuester Zeit darüber entstandene philologisch-chirurgische Streit zwischen Ryba und Zeis zu erwähnen, hinsichtlich dessen ich jedoch auf die Abhandlungen derselben selbst verweise. Zeis in Fricke's Zeitschrift f. d. ges. Med. Bd. 18. p. 83. und Ryba, v. Walther u. v. Ammon's Journ. f. Chirurg. Neue Folge. Bd. I. St. 3. p. 313.

2) Abulkasem. Chir. libr. I. 5. 18.

3) Gasp. Taliacotii Bonon. De curtorum chirurgia. Venet. 1597. p. 67. De labiorum restauratione.

4) v. Gräfe. Fall einer Cheiloplastik nach italiänischer Weise. Journ. f. Chirurg. u. Augenheilk. Bd. II. Heft 1. p. 10.

1) Textor. Ueber Cheiloplastik. Okens Isis, Bd. XXI. Heft 5. u. 6. pag. 496.

2) Hugo van Es. Dissertatio de Cheiloplastice. p. 17.

3) Delpech. Chirurg. clin. Tom. II. p. 587. und Froriep's Notizen XXIX. No. 4.

4) Schmidt's Jahrbücher 1834. Bd. II. p. 339.

dies ist um so mehr der Fall, wenn die ernährende Brücke nicht, wie bei Dieffenbach's Methode der Rhinoplastik (§. 63.) mit ihrer Umgebung in organische Verbindung gebracht wird. Ganz ohne Drehung, blos durch Heranziehen der Haut von unten her, bildete Chopart [1]) die Unterlippe. Er führt von jedem Mundwinkel einen vertikalen Schnitt abwärts, und verbindet diese beiden Schnitte in der Hälfte ihrer Länge durch einen Querschnitt, so dass die Verwundung die Gestalt eines H bekommt. Der über dem Querschnitt gelegene Theil, welcher das Krankhafte umschliesst, wird entfernt und der unter dem Querschnitt gelegene dafür zum Ersatz heraufgezogen, und in der Höhe des Lippenrandes zu beiden Seiten befestigt. Roux de Saint-Maximin entfernt ganz einfach das Krankhafte durch einen Bogenschnitt, trennt die Haut unterhalb des Kinns fast bis zum Zungenbeine vom Grunde los, und zieht dann die Haut zum Niveau der Lippencommissur in die Höhe, nachdem er nach Erforderniss auf beiden Seiten oder nur auf der einen Seite, wo der Defect am tiefsten herabreicht, einen verticalen Schnitt durch die Haut gemacht hat. Lisfranc verfährt eben so, spaltet aber den Lappen in der Mitte. Diese drei letztgenannten Methoden verdienen jedoch kaum den Namen einer Lippenbildung, da sie nur auf höchst unvollkommene Weise den Verlust decken. Die Heilung ist dabei schwierig, weil das Wundsekret keinen gehörigen Abfluss hat, wenn theilweise Eiterung eintritt; auch erfolgen leicht gefährliche Eitersenkungen am Halse. Selbst Lisfranc's Methode sichert dagegen nicht vollkommen. Nach der Heilung gleitet der Lappen allmählig herab; theils durch den Vernarbungsprozess, der sich auf seiner innern blutigen Seite entwickelt; theils durch die Zerrung, welche die Haut am Halse bei Bewegungen des Kopfes und Unterkiefers nothwendig erleiden muss. In neuester Zeit hat Zeis [2]) in einem Falle auf eine sinnreiche Weise das Herabgleiten der Lippe zu verhindern gesucht. Er nahm die entartete Lippe durch einen ⊔ Schnitt fort, und verlängerte darauf jeden Seitenschnitt in einen nach aussen schwach convexen Bogen bis unter das Kinn herab. So weit war dies Verfahren dem des Chopart ähnlich. Darauf machte er mitten auf dem Kinn einen ⋀ förmigen Schnitt, (Tab. XLVII. Fig. 10.) und löste nun den auf diese Weise nach unten in zwei Schenkel gespaltenen grossen Lappen vom Grunde ab, während er den in der Mitte befindlichen ⋀ förmigen Keil mit dem Grunde vereinigt liess. Darauf wurde der Lappen zum Niveau der Mundwinkel heraufgezogen, und seine äusseren Ränder mit der Umgegend, und die inneren Ränder der Schenkel in ihrem oberen Theile unter sich, in ihrem unteren mit dem keilförmigen Stücke durch umschlungene Nähte verbunden. (Fig. 11.). Dies keilförmige Stück diente nun dem heraufgezogenen Lappen als Stütze. Es bildet dies Verfahren gleichsam den Gegensatz von der Operation des Ectropiums durch Hautverdrängung (§. 112. Tab. XXV. Fig. 1. 2.), indem bei letzterem das Keilstück von der umgebenden Haut, im vorliegenden Falle aber die umgebende Haut vom Keilstück getragen wird. Der Erfolg dieser Operation war sehr günstig. Der obere freie Rand bedeckte sich bei der Heilung mit einer Narbe, die dem rothen Lippensaume täuschend ähnlich war. Der Mund konnte vollkommen geschlossen werden. Zeis rühmt von dieser Methode, dass sie weniger verwundend sei, als die von Dieffenbach, (§. 164.) worin man ihm allerdings beistimmen muss; dafür leistet sie aber auch weniger. Je tiefer die Lippe fortgenommen werden muss, desto mehr werden sich die oben gerügten Nachtheile geltend machen, und selbst das keilförmige Stück wird bei bedeutender Spannung der Haut mit der Zeit nachgeben. Ob dies nicht schon bei dem von Zeis operirten Falle eintreten wird, muss dahin gestellt bleiben, da erst zu kurze Zeit seit der Operation verstrichen ist. Immer verdient aber diese Methode alle Beachtung.

Alle übrigen Methoden, bei denen der Ersatz von unten her entnommen wird, sind demnach, wie gezeigt worden ist, theils zu verwundend, theils in ihren Erfolgen zu unsicher und ungenügend, um Nachahmung zu verdienen. Dagegen gewährt die Verlegung von der Seite her grosse Vortheile.

§. 164. Hier ist wiederum Dieffenbach's Methode diejenige, die allen Anforderungen genügt, und mit Recht als Norm für die Lippenbildung angesehen werden kann. Sie ist auf dieselbe Idee basirt wie seine Augenlidbildung, und die ausgedehnte Anwendbarkeit dieser Idee ist gerade der sicherste Beweis ihres Werthes. Dieffenbach's Lippenbildung wird folgendermaassen verrichtet: Der Kranke sitzt auf einem Stuhle wie bei der Operation der Hasenscharte. Die Vorbereitungen sind auch dieselben. Man giebt dem Defecte eine dreieckige Gestalt, mit der Spitze bis unter das Kinn herab. (Tab. XXXI. Fig. 5.). Dann bringt man den Zeigefinger der linken Hand in die Mundhöhle ein, drängt damit die linke Wange nach aussen und führt vom Mundwinkel aus einen $1\frac{1}{2}$ bis 2 Zoll langen Schnitt in der Richtung der Mundspalte quer über die linke Wange. Dieser Schnitt, welcher sogleich durch die Haut bis in das Fett und die Muskeln eindringen muss, wird dann vorsichtig so lange wiederholt, bis man auf die Schleimhaut gekommen ist, wobei theils das Auge, theils der in den Mund eingeführte Finger als Leiter dienen. Die Schleimhaut wird dann noch einige Linien weit nach oben getrennt, und dann parallel mit dem Hautrande durchschnitten. Von dem Endpunkte des queren Schnittes führt man dann einen absteigenden ziemlich parallel mit dem Rande des Defectes, etwas convergirend, durch die ganze Dicke der Backe bis unter das Kinn herab. Den so gebildeten länglich viereckigen Lappen trennt man vollends vom Kiefer ab, und lässt ihn nur mit der Haut unterhalb des Kinns in Verbindung. Darauf verfährt man auf der andern Seite ebenso. Dann schiebt man beide Lappen in der Mitte aneinander, befestigt ihre äusseren Winkel zu beiden Seiten der Oberlippe, und legt in der Mittel-

1) Chopart. Anaplastie des lèvres, des joues et des paupières. Paris 1841. pag. 60.

2) Eduardi Zeis. Commentatio de nova Cheiloplasticae instituendae methodo. Marburgi.

linie umschlungene Nähte an. Endlich zieht man die Schleimhaut am oberen Rande hervor, und umsäumt diesen mit derselben durch eine fortlaufende Naht, oder durch einzelne Knopfnähte. (Tab. XXXI. Fig. 6.). Die durch die Verlegung entstandenen seitlichen Oeffnungen füllt man leicht mit Charpie aus, und unterstützt nöthigenfalls die Lappen durch einige Heftpflasterstreifen und ein Kinntuch. Man sucht keinesweges die dreieckigen Seitenöffnungen gleich Anfangs zu verkleinern, denn sie dienen gerade dazu, die Heilung in der Mittellinie per primam intentionem, und die Anwachsung der Lappen zu sichern, indem sie jede nachtheilige Spannung aufheben, und dem Speichel und Wundsekrete einen ungehinderten Abfluss gewähren. Später, wenn die Bildung der Lippe gelungen ist, schliessen sich diese Oeffnungen durch Granulation ganz von selbst, und tragen dann noch durch ihre Vernarbung dazu bei, die neugebildete Lippe ausgespannt zu erhalten. Der Umstand, dass die hintere Fläche mit Schleimhaut bekleidet, und der freie Rand mit derselben umsäumt ist, bietet wesentliche Vortheile dar; denn er verhindert das Zusammenschrumpfen und das Herabgleiten der Lappen, so wie das Verwachsen derselben mit dem Zahnfleische, und giebt dem Kunstprodukte erst den Charakter einer wahren Lippe. Eine solche Lippe ist durch den äusseren Anblick kaum von einer natürlichen zu unterscheiden. Bei aller Vortrefflichkeit dieser Methode darf man jedoch nicht verkennen, dass sie doch immer noch sehr verwundend ist; sie wird daher nicht leicht bei hochbetagten Personen, denen ohnehin nur noch eine kurze Lebensfrist vorbehalten ist, oder bei sehr schwächlichen und heruntergekommenen Individuen Anwendung finden können. Für diese müssen die cosmetischen Rücksichten wegfallen; hier wird nur das Krankhafte entfernt, wie ich es bei der Operation des Lippenkrebses (§. 155.) angegeben habe.

Dass in den einzelnen Fällen, je nach der Gestalt und Ausbreitung des Uebels, und der Beschaffenheit der Umgebung, bald der eine Lappen breiter oder schmäler als der andere gemacht werden muss, dass bald der eine oder der andere Schnitt vortheilhafter bogenförmig zu führen ist, versteht sich von selbst. Dergleichen Abweichungen ändern an der Hauptsache nichts, und müssen dem Ermessen des Operateurs überlassen bleiben.

Dieffenbach's Methode eignet sich auch zur partiellen Lippenbildung. Hat das Uebel die Mitte der Lippe ergriffen, und sind beide Mundwinkel noch gesund, so macht man nach Entfernung des Krankhaften die horizontalen Schnitte in die Wange um so viel kürzer, als die Breite des stehen gebliebenen Lippentheils beträgt. Im Uebrigen ist die Operation dieselbe. Man hat aber nur nöthig, die neugebildete Lippe an ihren äussersten Enden mit der Schleimhaut zu umsäumen, da die Lappen nach der Mitte zu noch den natürlichen Lippensaum besitzen. Wo das Uebel nur die eine Hälfte der Lippe ergriffen hat, da bildet man nur allein auf der kranken Seite einen Lappen, den man mit der gegenüberstehenden gesunden Lippenhälfte vereinigt. Ist der rothe Lippensaum noch gesund und unverdächtig, so kann man ihn erhalten, indem man unterhalb desselben einen horizontalen Schnitt quer über die Lippe führt, und von den Endpunkten dieses Schnittes aus die schräg absteigenden Schnitte zur Entfernung des Krankhaften beginnt. Von demselben Punkte aus macht man ferner die horizontalen Schnitte in die Wange, die man hier sogleich durch die ganze Dicke derselben führt, da man nicht nöthig hat, noch Schleimhaut für die Umsäumung zu gewinnen. Einen Fall dieser Art hat Bruns [1]) beschrieben und abgebildet.

In einem speziellen Falle benutzte Dieffenbach [2]) die Oberlippe, die sich gerade sehr in die Breite ausdehnte, zum Ersatz. Nach Extirpation eines weit verbreiteten Krebses der ganzen Unterlippe, brachte er mit Hülfe von Seitenincisionen etc. die Hautränder in der Mittellinie aneinander. Dann durchschnitt er die Oberlippe von jedem Mundwinkel aus schräg aufwärts nach dem Septum zu, bog die dadurch gebildeten spitzen Enden der Oberlippe herab, und umsäumte damit den oberen Rand der durch die seitliche Vereinigung herbeigezogenen Wangenhaut, welche hier die Stelle der Unterlippe vertrat.

Weniger verwundend als Dieffenbach's Methode ist die von Malgaine. Dieser entfernt den kranken Lippentheil in Gestalt eines Keils, durchschneidet dann die Wangen von beiden Mundwinkeln aus in der Richtung der Mundspalte, wobei jeder Schnitt ungefähr halb so lang wird, als die Breite des Defectes beträgt, und vereinigt dann die V förmige Wunde durch Knopfnähte. Bei kleinern Lippendefecten ist diese Methode allerdings anwendbar; für grössere reicht sie aber nicht aus, denn die horizontalen Schnitte bringen nicht den Grad von Nachgiebigkeit hervor, wie ihn in solchen Fällen die Annäherung der Wundränder erheischt.

Dasselbe gilt von der Methode, welche Zeis [3]) kürzlich mit Glück angewendet, und die er für die von Celsus [4]) beschriebene hält. Der kranke Lippentheil wurde in Gestalt eines Vierecks entfernt, und darauf der untere Querschnitt nach beiden Seiten verlängert. Auf diese Weise entstanden zu beiden Seiten des Defectes zwei viereckige Lappen (Tab. XLVII. Fig. 12.), die aneinander gebracht und durch Nähte vereinigt wurden. (Tab. XLVII. Fig. 13.). Man sieht hiernach deutlich, dass diese Methode sich auch nur für eine partielle Lippenbildung eignet.

Berg [5]) ersetzte die Unterlippe bei einer 60 jährigen, altersschwachen Frau durch einfache seitliche Verlegung. Er entfernte das Krankhafte, das sich über die ganze Unterlippe und einen Theil der linken Wange verbreitet hatte, in Gestalt eines Dreiecks, dessen Spitze nach abwärts gekehrt war. Darauf führte er vom unteren Wundwinkel aus, in der Verlängerung des linken Seitenrandes der Wunde

---

1) Bruns Chirurgische Mittheilungen in Roser's und Wunderlich's Archiv für physiologische Heilkunde. Jahrg. III. Heft 1. pag. 3.

2) Dieffenbach's chirurg. Erfahrungen. III. Abth. p. 101.

3) Eduardi Zeis Commentatio de nova Cheiloplast. inst. methodo. Marburgi.

4) Zeis. Drei chirurg. Abhandl. etc. Dresden u. Leipzig 1843. 8.

5) Rust's Magaz. Bd. 57. St. 2. p. 119.

einen 1½ Zoll langen Schnitt bis unter das Kinn herab, und stieg dann parallel mit dem rechten Seitenrande bis gegen den Winkel des Unterkiefers wieder mit dem Messer herauf. Den auf diese Weise gebildeten viereckigen Lappen löste er vom Grunde ab, und brachte ihn (wie bei der Blepharoplastik von Burow (§. 128.) an die Stelle des Defectes. Die zurückgebliebene dreieckige Wunde unter dem Kinn heilte durch Granulation. — Für den speziellen Fall war dies Verfahren ganz passend, denn hier kam es mehr auf die Beseitigung des Carcinoms, und Deckung der Wunde, als auf eine vollständige Lippenbildung an, die überdiess durch die Zerstörung der Wange noch besonders erschwert war. Auch war der Erfolg im Allgemeinen befriedigend. Bei der Heilung bedeckte die Unterlippe die Zähne, aber die Mundwinkel und der Lippenrand waren wegen mangelnder Schleimhaut nach innen gekehrt. Die Vernarbung unterhalb des Kinns musste später die Lippe etwas herabziehen.

§. 165. Dem Dieffenbach'schen Verfahren ähnlich ist das von Blasius [1]), (Tab. XXXV. Fig. 4. 5.) in sofern auch bei diesem zwei seitliche Lappen gebildet werden. Zuerst wird die erkrankte Unterlippe in Gestalt eines Keils durch zwei nach aussen bogenförmige Schnitte entfernt, die unter dem Kinn zusammentreffen. Dann beginnt man auf der einen Seite, (in *b*), ungefähr in gleicher Höhe mit dem Kieferrande, einen Schnitt, der unter einem rechten Winkel vom Seitenrande der Wunde ausgehend, einen bis anderthalb Zoll weit schräg abwärts steigt, sich darauf aber wieder ziemlich im rechten Winkel nach aufwärts wendet, und am Rande des Kiefers entlang bis gegen den vorderen Rand des Messers verläuft. Durch diesen Schnitt, welcher die ganze Dicke der Wange durchdringt, wird ein länglich viereckiger Lappen (*abcd*) umgränzt, der, nachdem er vollends vom Grunde gelöst ist, an seinem oberen Ende mit der Umgebung in Verbindung bleibt. Auf der andern Seite wird ein eben solcher Lappen gebildet. (*efgh*). Dann verschiebt man die Lappen seitlich nach innen, so dass sich die schmalen Seiten derselben in der Mittellinie berühren, (*bc* und *fg*, Fig. 5.) und verbindet sie hier durch Nähte. Diese beiden, nunmehr horizontal gelagerten Lappen bilden die Unterlippe. Nachdem man darauf, um die Haut nachgiebig zu machen, vom untern Wundwinkel aus, noch eine absteigende Incision bis *i* gemacht hat, geht man an die Vereinigung der zurückbleibenden Wunde, indem man den unteren Wundwinkel seitlich zusammen bringt, und die Haut unterhalb des Kinns heraufzieht, um sie mit dem unteren Rande der neuen Lippe zu vereinigen. Durch die Köhler'sche Mütze wird der Kopf bis zur Heilung in gesenkter Stellung erhalten.

Diese Methode hat mit Dieffenbach's Cheiloplastik die Vortheile gemein, dass sie selbst bei bedeutenden Defecten anwendbar ist, und dass die neue Lippe auf der hinteren Fläche einen Schleimhautüberzug besitzt. Als besonderen Vorzug hat man es angesehen, dass sie die Narben vermeidet, welche bei Dieffenbach's Methode die Seitenöffnungen hinterlassen. Dafür entbehrt sie aber auch aller der Vortheile, welche eben diese Seitenöffnungen gewähren. Der günstige Erfolg ist bei ihr von der prima intentio abhängig, und diese ist gerade hier sehr ungewiss. Namentlich gilt dies von der Verheilung am unteren Rande der neuen Lippe. Erfolgt hier die schnelle Vereinigung nicht, so wird die Lippe von der später sich bildenden Narbe herabgezogen, und selbst wenn die Verheilung vollkommen gelungen ist, wird die Lippe mit der Zeit doch herabgleiten, da die Haut unter dem Kinn sich spannt. Der Erfolg dieser Operation, wie ihn Blasius beobachtet hat, rechtfertigt vollkommen diese Besorgniss.

§. 166. Bei einem weit verbreiteten Krebse der Unterlippe befolgte Bruns [1]) ein eigenes Verfahren, das in sofern einen Gegensatz zu dem vorigen bildet, als die Lappen dabei nicht von unten nach oben, sondern von oben nach unten verschoben wurden. Bruns verfuhr dabei auf folgende Weise. Zuerst entfernte er das Krankhafte in Gestalt eines länglichen Vierecks, (Tab. XXXV. Fig. 6. *abcd*), wobei er, da das Uebel sich weiter nach rechts erstreckte, den rechten Mundwinkel bis *d* spaltete. Darauf verlängerte er auf der linken Seite den Schnitt *ba* bis zum Nasenflügel nach *e*, wobei er aber das Messer schief gegen die Haut ansetzte, um auf der hinteren Fläche einen hervorragenden Rand von Schleimhaut aus der Oberlippe zu gewinnen. (Dasjenige Verfahren, welches zu gleichem Zwecke bei Dieffenbach's Methode angegeben ist, würde unstreitig zweckmässiger gewesen sein, denn man erhält dabei einen geraden Wundrand, der besser heilt als ein schräger, und kann so viel Schleimhaut gewinnen als man will.) Dann führte er von *e* aus unter einem rechten Winkel einen 1 Zoll langen Schnitt nach *f*, und stieg von hier aus mit dem Messer wieder unter einem rechten Winkel 1½ Zoll weit, bis ungefähr zur Höhe des Mundwinkels nach *g* herab. Den umschriebenen Lappen löste er darauf vom Grunde, wobei er die Schleimhaut der Mundhöhle, da sich dieselbe nicht bis nach *ef* hinauf erstreckte, genau an der Stelle durchschnitt, wo sie von der Wange zum Zahnfleisch übergeht. Ganz auf dieselbe Weise verfuhr er auf der rechten Seite, wo er den Lappen *chik* bildete. Nachdem die Blutung gestillt war, wurden die Lappen verlegt, so dass die Punkte *e* und *h* in *l* zusammenkamen, die Ränder *ef* und *hi* in der Mittellinie sich berührten, und die Ränder *ki* und *gf* den freien Lippenrand bildeten. Letzterer wurde nun nach Möglichkeit mit der Schleimhaut umsäumt, indem diese mit einer Hakenpincette gefasst und herangezogen wurde, was auch in der ganzen Ausdehnung der Lippe, bis auf eine kleine Strecke in der Mitte derselben, vollkommen gelang. Die Befestigung der Lappen geschah durch zahlreiche umschlungene Nähte. Zuletzt wurden die durch die Verlegung entstandenen seitlichen Lücken geschlossen. Trotz ihrer

1) Blasius. Klinische Zeitschrift für Chirurgie und Augenheilkunde. Halle 1836. Bd. I. Heft 3. p. 387.

1) Bruns. l. c. pag. 13.

winklichen Form liessen sie sich bei der Dehnbarkeit der Theile leicht als einfache Wundspalten durch umschlungene Nähte vereinigen. Nach der Operation hatte der Patient das Ansehn, wie es Fig. 7. darstellt. Die Nachbehandlung war örtlich streng antiphlogistisch. (Eisumschläge etc.). Schon nach 28 Stunden wurden 11 Nadeln entfernt, die Fäden blieben aber liegen, und vertraten gleichsam die Stelle von Pflastern, indem sie von Blut getränkt mit den Wundrändern zusammenklebten. Trotz der ungünstigen Constitution des Kranken war die Heilung doch schon vor Ablauf der zweiten Woche vollkommen erreicht.

Diese Methode verdient unstreitig alle Beachtung. Sie unterscheidet sich von allen übrigen dadurch, dass bei ihr der Defect nicht eine dreieckige, sondern eine länglich viereckige Gestalt bekommt. Deshalb eignet sie sich auch hauptsächlich für solche Fälle, wo das Uebel sich nach unten zu mehr in die Breite ausdehnt, und die andern Methoden daher nicht leicht Anwendung finden können. Sie hinterlässt ferner keine auffallende Narben, da die Wunden nach Verlegung der Lappen durch Nähte geschlossen werden; die noch dazu mit den vom Nasenflügel nach dem Mundwinkel herablaufenden natürlichen Falten zusammenfallen. Endlich hat man hier kein Herabgleiten der Lippe zu besorgen. Obgleich die Spannung in dem verpflanzten Lappen, besonders in der Nähe des Lippenrandes ursprünglich ziemlich beträchtlich ist, wird dennoch die prima intentio dadurch weniger gefährdet, da die Vereinigung der Wunden zu beiden Seiten der Oberlippe gerade dazu beiträgt, die Spannung zu mindern.

Mit geringer Modification lassen sich auch die drei letztgenannten Methoden zur partiellen Lippenbildung anwenden.

§. 167. Selten findet man Veranlassung eine künstliche Oberlippe zu bilden. Sollte sich aber die Gelegenheit dazu darbieten, so kann man die für die Unterlippe angegebenen Methoden mit geringen Abänderungen auch auf die Oberlippe übertragen. Namentlich empfiehlt Blasius bei einem gänzlichen Mangel der Oberlippe zu beiden Seiten des Defectes, aus der ganzen Dicke der benachbarten Weichtheile, einen absteigenden länglich viereckigen Lappen zu bilden, dessen oberes schmales Ende mit der Haut neben der Nase in Verbindung bleibt, und dessen unteres Ende, nachdem der Lappen seitlich nach innen verschoben ist, mit dem gleichnamigen Ende des andern Lappens in der Mittellinie des Gesichts zusammentrifft. Fehlt nur die eine Hälfte der Lippe, so braucht natürlich nur der eine Seitenlappen gebildet zu werden.

§. 168. Zum Schluss habe ich hier noch zweier Operationsmethoden zu gedenken, die gleichsam eine partielle Lippenbildung an der Oberlippe darstellen.

Die erstere ist die von v. Ammon unter dem Namen: Cheiloplastice angularis [1]) beschriebene Operation. Es kommt nicht selten vor, dass die Oberlippe zu eng wird; theils in Folge vorangegangener Operationen, theils durch einen eigenthümlichen Resorptionsprozess, wie er bisweilen nach andauernder Salivation eintritt. Die Oberlippe ist dann straff über den Kieferbogen gespannt und gewöhnlich noch mit dem Zahnfleisch verwachsen. Diesen Zustand beseitigte man nach v. Ammon auf folgende Weise. Zuerst trennt man die Verwachsung der Lippe mit dem Zahnfleische, wenn eine solche vorhanden ist; dann spaltet man die Lippe auf der einen Seite dicht am Mundwinkel durch einen nach dem Nasenflügel aufsteigenden, ungefähr 1½ Zoll langen Schnitt. (Tab. XXXV. Fig. 3.). In Folge der Spannung weichen die Schnittränder in Gestalt eines $\wedge$ auseinander. Diesem Raume genau entsprechend, bildet man aus der Wangenhaut einen horizontal liegenden, dreieckigen Lappen, (*a b c d*), dessen Basis nach dem Ohre zu liegt, und dessen unterer Seitenrand in der Spitze der Spalte (bei *a*) endigt, während der obere Seitenrand einige Linien darüber (bei *d*) zur Erhaltung einer Hautbrücke, aufhört. Der vom Grunde gelöste Lappen wird in die Spalte der Lippe eingesetzt, und durch umschlungene Nähte befestigt. Die dreieckige Wunde der Wange vereinigt man in horizontaler Richtung gleichfalls durch Insektennadeln, nachdem man die schmale Basis noch zuvor in einen stumpfen Winkel (*c e b*) umgewandelt. Hierauf wird entweder sogleich, oder erst nachdem auf der einen Seite die Heilung erfolgt ist, dasselbe Verfahren auf der andern Seite wiederholt. v. Ammon [1]) hat zwei sehr gelungene Fälle dieser Art angeführt, und unstreitig erfüllt diese Operation auch vollständig ihren Zweck, namentlich was die Erweiterung der Lippe anbetrifft. Weniger sicher dürfte sie eine neue Verwachsung mit dem Zahnfleische verhüten, da die Wundflächen des Lappens und des Zahnfleisches auf einander zu liegen kommen. Ausserdem ist zu gewärtigen, dass der verpflanzte Lappen sich nach allgemeinen Gesetzen mit der Zeit isoliren, und in die Höhe ziehen werde, besonders da ihm an seinem freien Rande und auf der hinteren Fläche die Schleimhaut fehlt. Wenn diese nachtheilige Veränderung bei der durch v. Ammon operirten Kranken nicht eintrat, die noch nach 9 Jahren ein vollkommen gutes Ansehn zeigte [2]), so konnte dies nur darin seinen Grund haben, dass der eingesetzte Lappen ursprünglich grösser gewesen war, als der zu ersetzende Defect.

§. 169. Die zweite Methode, welche hier zu erwähnen ist, rührt von Dieffenbach her, und gehört unstreitig ihrer Einfachheit und Zweckmässigkeit wegen zu den glänzendsten Bereicherungen der plastischen Chirurgie. — Ist der mittelste Theil der Oberlippe seiner ganzen Dicke nach zerstört worden, so ziehen sich die beiden seitlichen Lippenrudimente hoch gegen das Septum und die Nasenflügel hinauf. (Tab. XXXV. Fig. 1.). Nach der Heilung ist bisweilen von der Lippe kaum mehr als auf beiden Seiten ein schmaler

1) Baumgarten. Diss. de cheiloplastice et stomatopoesi, adjecta nova illam instituendi methodo. Lipsiae 1837. 8. pag. 46.

1) v. Ammon u. Baumgarten. Plastische Chirurg. pag. 155.
2) v. Walther u. v. Ammon's Journal. III. St. 2.

Saum vorhanden. Die Schneidezähne sammt der Mitte des Oberkiefers sind unbedeckt. Es hat sich eine Art breiter Hasenscharte gebildet, die von dem rothen Lippensaum eingefasst ist, gegen welche aber keine der bekannten Operationsmethoden sich anwenden lässt. Hier führt Dieffenbach nun auf beiden Seiten einen Schnitt dicht am Ansatze des Nasenflügels entlang bis zum obern Ende des Lippensaums, (wie es die rothe Linie andeutet), löst die Seitentheile nach aussen zu vom Grunde, zieht die Lippenrudimente herab, und vereinigt beide Hälften durch umschlungene Nähte. (Fig. 2.). Wie bei der Hasenscharte legt er auch hier die mittelste Nadel zuerst an, wodurch bei ihrer Umschlingung das Herabgleiten der Lippe vorzüglich befördert wird. Eine Verwachsung des mittleren Theils der Lippe mit dem Zahnfleische kann nicht eintreten, da letzteres vollkommen überhäutet ist.

Kürzlich verrichtete Dieffenbach diese Operation bei einem Kavalleristen, der die ganze Oberlippe durch den Hufschlag eines Pferdes verloren hatte, so dass zu beiden Seiten nur ein schmaler Schleimhautrand fast in verticaler Richtung von den Mundwinkeln aus nach den Nasenflügeln hinaufstieg. Der Erfolg der Operation war hier so überaus günstig, dass man dem Kranken nach der Heilung auch nicht das Geringste mehr ansah. Gleichzeitig wurde die Nase, die durch den Schlag breitgedrückt worden war, durch die Vereinigung der Lippenhälften wieder zur normalen Form zurückgeführt.

Bei sehr breiten Hasenscharten ist diese Methode auch sicherlich mit Nutzen anzuwenden; eben so auch bei der durch v. Ammon als Brachychilia (§. 159. c.) beschriebenen Missbildung und bisweilen auch beim Ectropium der Oberlippe. In den beiden letzten Fällen wird man die Lippe genau in der Mittellinie bis gegen das Septum hin spalten, und die Bogenschnitte dann um die Nasenflügel in Gestalt eines schlanken schiefliegenden *S* nach dem oberen Winkel der Spalte herumführen.

Stomatoplastik. Mundbildung.

§. 170. Die Mundbildung hat zwei verschiedene Aufgaben zu erfüllen. Einmal soll sie die widernatürlich verkleinerte oder gänzlich verloren gegangene Mundspalte durch eine neue ersetzen; ferner aber auch das räumliche Verhältniss der vorderen Mundhöhle, wenn dieses durch Verwachsungen der Lippen und Wangen mit dem Zahnfleische beeinträchtigt worden, wieder herstellen. Oft hat sie beiden Anforderungen gleichzeitig zu genügen, da die genannten Zustände häufig mit einander verbunden sind.

a) Erweiterung der Mundöffnung.

§. 171. Fälle, in denen die Mundöffnung widernatürlich verkleinert ist, gehören gerade nicht zu den Seltenheiten. Bisweilen ist das Uebel angeboren und bildet dann das von v. Ammon beschriebene Microstoma congenitum, welches gewöhnlich von einer mangelhaften Entwicklung des Unterkiefers und der Unterkiefermuskeln begleitet ist. Indessen hat v. Ammon [1]) die Kleinheit des Unterkiefers auch ohne Microstoma beobachtet. Meistentheils sind jedoch exanthematische Krankheitsformen, besonders Herpes exedens, Noma, äussere Verbrennungen, Ulcerationen der Schleimhaut syphilitischer und scrophulöser Natur, oder Mercurialgeschwüre, bisweilen vorhergegangene chirurgische Operationen die Ursache dieses Uebels. Es sind dann entweder noch Rudimente der rothen Lippensubstanz vorhanden, (Tab. XXXIV. Fig. 3.), oder diese ist gänzlich zerstört, (Tab. XV. Fig. 4.), und die Oeffnung stellt ein rundes schwieliges Loch dar, das öfters kaum eine dünne Federspule hindurchlässt. Bisweilen ist die Mundöffnung durch die Vernarbung ganz auf die Seite gezogen, und an der normalen Stelle für den Mund befindet sich die Wange der entgegengesetzten Seite. Abgesehen von der Entstellung, welche dieser Zustand mit sich führt, ist er auch noch eine Quelle grosser Leiden. Durch die Enge der Mundöffnung wird die zweckmässige Ernährung behindert, und hierdurch leidet wieder allmählig die ganze Constitution. Die Sprache ist unverständlich; die Reinigung des Mundes kann nicht genügend geschehen; der Athem des Patienten bekommt einen verpesteten Geruch; die Zähne verderben; es setzt sich Weinstein in grossen Massen an ihnen fest; das Zahnfleisch erkrankt, ulcerirt und verwächst später mit der Wange, wodurch der Raum der vorderen Mundhöhle allmählig aufgehoben, und eine Unbeweglichkeit des Kiefers erzeugt wird, die später in wahre Ankylose übergeht.

§. 172. Die unblutige Erweiterung der Mundöffnung leistet nur sehr wenig. Bei dem Microstoma congenitum mag man nach v. Ammon's Rath, aus Rücksicht für das zarte Alter, eine vorsichtige Ausdehnung vornehmen, und ölige Einreibungen in den Hals machen, um durch diese Frictionen die dort liegenden unthätigen Muskeln zu einer vermehrten Thätigkeit anzuspornen. Bei höheren Graden des Uebels wird dies Verfahren selbst hier erfolglos bleiben. Völlig unzureichend ist es aber vollends in den erworbenen Fällen, wo Narben zugegen sind. Wendet man hier Gewalt an, so entsteht Schmerz und Entzündung. — Eben so scheiterten in früherer Zeit alle Versuche, das Uebel durch blutige Eingriffe zu heben. Im Allgemeinen ist es leichter, getrennte Theile zur Verwachsung zu bringen, als verwachsene Theile getrennt zu erhalten. Man mag die Wange so weit spalten als man will: immer folgt eine neue Verwachsung hinterher. Legt man fremde Körper dazwischen, so reizen diese die Wundränder; es entsteht heftige Entzündung und Eiterung; man ist dadurch genöthigt, die fremden Körper zu entfernen — und in kurzer Zeit ist das Uebel auf dem alten Flecke. Man hat in beide Winkel der gebildeten Mundspalte Bleihaken eingelegt, und diese durch eine Schnur hinter den Ohren zusammen gebunden. Es schiessen aber üppige Granulationen hinter den Haken hervor, so dass sie diese bald völlig umgeben, und dann geht die Verwachsung unaufhaltsam bis zur Mitte fort. Um dieser neuen Ver-

1) v. Walther und v. Ammon's Journ. Bd. III. St. 2.

wachsung vorzubeugen, hat Krüger-Hansen [1]), nach Rudtorffer's [2]) Vorschlag, erst den Mundwinkel zur Verheilung zu bringen gesucht, bevor er die Spaltung unternahm. Zu dem Ende bohrte er an der Stelle des zu bildenden Mundwinkels einen Trocart durch die Wange, und zog einen Bleidraht durch die Oeffnung. Diesen liess er nun so lange liegen, bis die Oeffnung verschwielt war, dann erst spaltete er die verwachsenen Lippen. Diese Verschwielung kommt im günstigsten Falle erst nach sehr langer Zeit, meistentheils aber niemals zu Stande; eben so wenig, wie sich die Grube eines Fontanells, oder der Kanal eines Haarseils überhäutet. Nach langem Bestehen tritt zwar öfters eine Erschöpfung der Produktion in ihren Wandungen ein; die Granulationen schwinden, die Sekretion hört auf, die Wandungen erscheinen glatt und trocken; sobald man aber den fremden Körper weglässt, füllen sich die Grube und der Kanal mit organischer Masse wieder aus. Schliessen sich doch selbst die Ohrlöcher häufig noch nach Jahren, wenn nur auf kurze Zeit die Ringe weggelassen werden. In der Regel bleibt die Oeffnung in den Wangen nur so lange offen, als der Bleidraht liegen bleibt. Oft wird die Oeffnung mit einem Wall von Granulationen umgeben, und der Bleidraht wandert allmählig immer weiter nach innen, bis er endlich aus der kleinen Mundöffnung herausgestossen wird. Wattmann [3]) soll einen Knaben, der bereits viermal an einer Verwachsung des Mundes erfolglos operirt worden war, mittelst Einlegung von Stäbchen mit eingeschraubten Blättchen in jeden Mundwinkel, gründlich geheilt haben. Die Angabe ist jedoch zu unbestimmt, um eine Beurtheilung des Verfahrens zu gestatten. Eine bloss mechanische Ausdehnung der Mundspalte würde schwerlich dauernden Erfolg gehabt haben. Auch Hartig [4]) hat zu gleichem Zwecke ein Instrument angegeben.

§. 173. Dieffenbach [5]) war es vorbehalten, durch Umsäumung der künstlich gebildeten Mundspalte mit der Schleimhaut des Mundes einen sichern Weg zur Heilung anzugeben. Bald darauf machte Werneck [6]) bekannt, dass er dasselbe Verfahren schon früher mit Erfolg ausgeführt habe.

Die Operation wird auf folgende Weise verrichtet. Wenn es die Grösse der vorhandenen Mundöffnung gestattet, so führt man den Zeigefinger der linken Hand in den Mund ein, spannt damit die Wange nach aussen an, und schneidet in der Richtung der zu bildenden Mundspalte, erst auf der einen, dann auf der andern Seite einen schmalen Hautstreifen aus, ohne jedoch die Schleimhaut dabei zu verletzen. Kann man den Finger nicht einführen, so geschieht die Ausschneidung entweder mit dem Messer frei von aussen, oder mit der Scheere, deren spitzes Blatt man von der Mundöffnung aus in der angegebenen Richtung zwischen äussere Haut und Schleimhaut einsenkt, und in der Substanz fortführt. Nach Entfernung des Hautstreifens, den man an seinem äusseren Ende abrundet, wird die nun frei liegende Fett- und Muskelmasse, oder das Narbengewebe mit Vorsicht von der Schleimhaut abpräparirt. Diese erscheint nun gleichsam wie eine Schwimmhaut zwischen der Wundspalte ausgespannt. Man löst sie rings herum noch etwas ab, und schneidet sie dann in der Mittellinie zwischen beiden Rändern mit einer Scheere durch; jedoch muss dieser Schnitt einige Linien vor dem Mundwinkel aufhören. Dann schlägt man die Schleimhaut, auf welcher man jedoch eine möglichst dicke Zellgewebeschicht zurückgelassen hat, nach aussen um, zieht sie in den Mundwinkel hinein, und umsäumt mit ihr die Hauträndер durch Knopfnähte oder durch eine fortlaufende Naht [1]). (Tab. XXXIV. Fig. 4.). In wenig Tagen ist die Anheilung erfolgt, und eine neue Verwachsung dadurch unmöglich gemacht.

Serre [2]) hält die Extirpation des Hautstreifens für unnöthig; er macht dafür einen einfachen Einschnitt. Jedoch sprechen seine Erfolge eben nicht zu Gunsten seines Verfahrens. Velpeau [3]) will den Schnitt durch die Schleimhaut nicht vor dem Mundwinkel endigen, sondern ihn in Gestalt eines Y bis in denselben hineinführen, um mit dem zungenförmigen Lappen den Mundwinkel besser decken zu können. Dasselbe Verfahren ist auch schon früher von Kuh [4]) befolgt worden. Der kleine Lappen wird aber wohl meistentheils absterben. Sind noch Rudimente der Lippen vorhanden, so lässt man diese natürlicherweise unberührt, und erweitert nur den Mund so viel als nöthig ist. Ein solcher Fall ist Tab. XXXIV. Fig. 3. dargestellt. Die rothe Linie bezeichnet den Schnitt durch die Haut; die punktirte Linie die Gränze, bis zu welcher die Schleimhaut abgelöst wird. Ist die Mundöffnung nach der Seite hin verzogen, so erweitert man dieselbe nach der entgegengesetzten Seite hin, oder schliesst die Oeffnung ganz und bildet an der natürlichen Stelle eine völlig neue Mundspalte. Einen solchen Fall hat Dieffenbach in seinen chirurgischen Erfahrungen 3. Abth. pag. 110. beschrieben.

---

1) v. Gräfe und v. Walther's Journal. 1823. Bd. IV. p. 543.

2) Rudtorffer's Abhandl. Bd. I. p. 478.

3) Oestr. med. Jahrb. Neueste Folge. Bd. XXIII. p. 503.

4) Amtlicher Bericht über die neunzehnte Versammlung deutscher Naturforscher und Aerzte zu Braunschweig. Braunschw. 1842. 4. p. 99.

5) Dieffenbach. Rust's Magaz. 1827. u. chirurgische Erfahrungen. Bd. I. p. 44.

6) Werneck. Ueber die künstliche Mundwinkel- und Lippenbildung durch blutige Umschlagung der Mundhaut in v. Gräfe und v. Walther's Journal XIV. p. 202.

1) Jobert de Lamballe (Gaz. des Hôpit. 1842. No. 93.) macht die Umsäumung auf folgende Weise. Er stösst eine Insektennadel in horizontaler Richtung von hinten nach vorn so durch die Mundschleimhaut, dass der Kopf der Nadel gegen die Mundhöhle, die Spitze gegen den Operateur sieht. Hierauf dreht er die Nadel um ihre Axe so, dass der Nadelknopf, die Mundschleimhaut nach sich ziehend, nach aussen, die Spitze aber gegen die Dicke der Lippen gerichtet ist, welche dann auch durchstochen wird. Auf diese Weise wird dann eine hinlängliche Anzahl von Nadeln angelegt, welche die Mundschleimhaut doppelt durchstechen, und deren Spitzen im Munde abgeschnitten werden. Diese Mittheilung mag darthun, zu welchen abentheuerlichen Ideen die Sucht etwas Neues aufzubringen, verleiten kann.

2) Serre a. a. O.

3) Lanc. franç. gaz. d. Hôpit. 13. Août. 1840.

4) Vereinszeitung 1841. 1.

Die Nachbehandlung geschieht nach den allgemeinen Regeln. In den ersten Tagen zieht der Kranke seine Nahrung durch eine Federspule ein.

Leider ist diese Methode nur da anwendbar, wo eine gesunde Schleimhaut vorhanden ist; wo diese aber fehlt, oder die Theile gar mit dem Zahnfleische verwachsen sind, da befindet man sich fast in demselben rathlosen Zustande wie früher. Indessen haben auch hier Dieffenbach und Werneck einen Ausweg gefunden, indem sie an den Winkeln der Mundspalte einen zungenförmigen Lappen der äusseren Haut nach innen hineinschlagen, und ihn hier mittelst Durchstechung der Wange anheften. Durch diese künstlich bewirkte Ueberhäutung der Mundwinkel ist das Offenbleiben der Mundspalte wenigstens gesichert, wenn auch das natürliche Ansehn derselben minder vollkommen hergestellt wird.

b) Verwachsung der Lippen und Wangen mit dem Zahnfleische.

§. 174. Die Ursachen dieses Uebels sind wie bei den vorigen, gewöhnlich Verbrennungen, und zwar meistentheils durch ätzende oder siedende Flüssigkeiten, oder Geschwüre in Folge von Quecksilbergebrauch, von Noma, Necrose oder Caries des Kiefers. Je weiter sich diese Verwachsungen erstrecken, und je fester sie sind, desto störender ist ihr Einfluss auf den Kranken. Die Bewegung des Unterkiefers wird beschränkt, in höheren Graden gänzlich aufgehoben, und es treten alle die Nachtheile ein, welche die widernatürliche Kleinheit des Mundes begleiten.

Je bedeutender dieses Uebel ist, desto mehr muss man bedauern, dass es der Kunst an Mitteln gebricht, dasselbe auf genügende Weise zu beseitigen. Alles was von der Schwierigkeit das Symblepharon zu heilen, gesagt worden ist, gilt auch von dem vorliegenden Zustande. Die Wahrscheinlichkeit der Heilung steht hier gewöhnlich mit der Ausdehnung des Uebels in geradem Verhältniss. Einzelne dünne filamentöse Verbindungsstränge können einfach durchschnitten werden, ohne dass sie wieder verwachsen. Je stärker sie sind, desto zweifelhafter ist der Erfolg. Bisweilen hat Blasius [1]) die Heilung herbeigeführt, indem er die Wange vom Mundwinkel aus längs dem Interstitium der beiden Zahnreihen spaltete, alle anomale Verwachsungen und Narbenstränge mit dem Messer beseitigte, bis der Unterkiefer wieder beweglich war, dann die Backenwunde durch blutige Hefte vereinigte, und die Kiefer vermittelst eines Korkpfropfes von einander entfernt hielt; so lange bis die am Zahnfleische und der inneren Wangenfläche vorhandenen Wunden vollständig vernarbt waren. Ohne Zweifel war in diesen Fällen die Verwachsung nicht sehr ausgebreitet, und die Schleimhaut in der Umgegend noch vollkommen gesund und nachgiebig, so dass die Vernarbung in verhältnissmässig kurzer Zeit erfolgen konnte; denn sonst würden die Kranken das Offenstehen des Mundes bis zur vollständigen Heilung wohl nicht ertragen haben. In der Regel ist die Durchschneidung allein, trotz aller Sorgfalt bei der Nachbehandlung fruchtlos, wo breite Flächen verwachsen sind. Hier kann man die Wiederverwachsung nur dadurch verhindern, dass man die eine Wundfläche, gewöhnlich die der Wangen, durch Heranziehen der benachbarten Schleimhaut zu decken sucht. Dies Heranziehen der Schleimhaut kann man durch passende Seitenincisionen unterstützen. Wo es an Schleimhaut mangelt, genügt es bisweilen schon, wenn man nur einen Streifen derselben über die breite Wundfläche herüberführen kann. Uebrigens ist es bei grosser Ausdehnung der Verwachsung nicht rathsam, auf einmal eine weite Trennung vorzunehmen. Man erreicht besser seinen Zweck durch wiederholte kleine Operationen. Ist aber die Schleimhaut gänzlich zerstört, so ist die Sache sehr übel. Blasius [1]) hat den Vorschlag gemacht, das Verfahren zur Heilung des totalen Symblepharons (§. 121.) auch hier anzuwenden. Nach horizontaler Spaltung der Wange vom Mundwinkel aus bis zum Kronenfortsatze, soll die Wange vom Kiefer gelöst, und dann jeder Wundrand nach innen umgeschlagen werden, so dass die Epidermisfläche gegen das wunde Zahnfleisch zu liegen kommt, und dieses daher genöthigt wird, allein zu überhäuten. Ist die Verwachsung der Duplicatur erfolgt, so soll man an den freien Rändern die Haut, von der Stelle des natürlichen Mundwinkels an bis zum Endpunkte der Spalte, wo die Schnitte vom obern und untern Rande zusammentreffen müssen, spalten, wodurch man an jeder Lippe einen innern und äussern Hautwundrand erhält. Von diesen vier Wundrändern sollen dann erst die beiden innern, und darauf die beiden äussern durch Nähte mit einander vereinigt werden. Indessen möchte es wohl zu besorgen sein, obgleich Blasius es bezweifelt, dass nach der Heilung die Beweglichkeit des Kiefers durch die Spannung der Wangenhaut beeinträchtigt würde. Weniger würde dies der Fall sein, wenn man nach erfolgter Ueberhäutung des Zahnfleisches, die Duplicatur der Wangenhaut wieder ganz wie beim Symblepharon (§. 121.) trennte, und die Spalte der Wange dann einfach vereinigte. Will man dies allerdings unsichere Verfahren nicht anwenden, so muss man sich darauf beschränken, durch milde Einreibungen, Umschläge und Bähungen die allmählige Erweichung der Narben zu begünstigen, um durch mechanische Mittel, wie durch Mundspiegel, dann auf eine schonende Weise die Eröffnung des Kiefers und die Ausdehnung der Narben herbeizuführen. Dabei kann man von Zeit zu Zeit die Wirkung dieser Mittel durch Zerschneidung einzelner Narbenstränge unterstützen. Jede Anwendung roher Gewalt ist hier aber nutzlos und schädlich, während durch gelinde und beharrliche Kraftanwendung sich doch noch Vieles erreichen lässt. Endlich wird auch in manchen Fällen die subcutane Durchschneidung des M. masseter zur Beseitigung der falschen Ankylose von Nutzen sein.

Auf ähnliche Weise wie die Verwachsung der Wangen mit dem Zahnfleische, beseitigte Kuh [2]) eine totale Ver-

1) Fricke u. Oppenheim's Zeitsch. f. d. ges. Med. Bd. XX. p. 159.

1) Fricke u. Oppenheim's Zeitsch. f. d. ges. Med. Bd. XX. p. 160.

2) Kuh. Ein Beitrag zur operativen Plastik. Med. Zeitung, herausgegeben von dem Verein für Heilkunde in Preussen. Jahrg. X. p. 3.

wachsung der Zunge mit dem Grunde der Mundhöhle (Ankyloglossum). Die Zunge war klein, und zwischen ihr und dem Zahnfleische des Unterkiefers ein etwa drei Linien breiter Saum von Schleimhaut rundum vorhanden. Diesen Schleimhautsaum durchschnitt er nun dicht am Zahnfleische, löste ihn sammt der Zunge vom Grunde ab, und umkleidete die untere blutige Fläche der Zunge mit dieser Schleimhaut, die er von beiden Seiten her durch Nähte heranzog. Der Erfolg war ziemlich günstig. Kuh nennt diese Operation Glossoplastik.

Abschnitt VII.

Von der Meloplastik. (*Meloplastice*).

§. 175. Ueber die Wangenbildung als selbstständige Operation ist nur wenig zu sagen. Selten ist der Defect nur auf die Wange allein beschränkt; meistentheils erstreckt er sich mehr oder weniger noch über die Augenlider, die Nase oder die Lippen. In der Regel beginnt sogar der Zerstörungsprozess in diesen Organen, und geht von ihnen erst später auf die Wange über. Besonders ist dies beim Carcinom der Fall. Ausserdem wird die Wange öfters zerstört durch Wasserkrebs, metastatischen Brand, Necrose des Oberkiefers und durch Schusswunden. Häufig ist gleichzeitig eine Ankylose des Kiefers vorhanden, so dass die Zähne fest aufeinander stehen. Dieser Zustand muss erst beseitigt werden, bevor man die Schliessung des Defectes unternehmen kann. Zu dem Ende sucht man die Narben durch Cataplasmen und öhlige Einreibungen zu erweichen, trennt von Zeit zu Zeit einzelne Narbenstränge, die sich spannen, durchschneidet den M. masseter subcutan, und wendet vorsichtig Ausdehnung mittelst eines Mundspiegels an. Bei wahrer Ankylose empfiehlt Dieffenbach sogar den Unterkiefer dicht unterhalb der Gelenkköpfe zu durchsägen, und ein künstliches Gelenk zu bilden.

Bisweilen befinden sich Muttermäler auf der Wange, die wegen der Entstellung die sie hervorbringen, beseitigt werden müssen. Ist ihr Umfang zu gross, als dass sie auf einmal entfernt werden könnten, so nimmt man zu verschiedenen Zeiten aus ihrer Mitte ein ovales Stück heraus, und vereinigt die Wunde dann durch umschlungene Nähte. Hierdurch rückt die gesunde Haut immer weiter vor, und zuletzt ist das ganze Maal entfernt, und auf der Wange nichts weiter zu sehen, als eine kleine lineäre Narbe. Auf diese Weise beseitigte v. Ammon [1]) einen grossen Naevus lipomatodes. Eben so verfährt man bei breiten entstellenden Narben. Kürzlich hat Dieffenbach auf diese Weise einen jungen Mann operirt, bei dem die Narben nach Anwendung einer Aetzpaste zur Vertilgung seines zu breiten Backenbartes entstanden waren. Auch Telangiectasien kommen nicht selten an dieser Stelle vor. Bisweilen ist die ganze Wange gleichsam in jenes Gewebe verwandelt. Wollte man hier alles Krankhafte auf einmal entfernen, so würde ein enormer Defect entstehen, und die Operation auch schon an und für sich durch die heftige Blutung gefährlich werden. Hier muss ebenfalls, wie auch schon §. 156. angeführt worden, eine mehrmals wiederholte partielle Extirpation vorgenommen werden. Da sich die Wange hier nicht leicht in gehörige Spannung bringen lässt, erleichtert Dieffenbach das Schneiden dadurch, dass er die Wange zwischen eine Zange fasst, die nach Art einer Balkenzange construirt ist, deren Branschen aber statt des einfachen Querbalkens einen ovalen Ring tragen. (Tab. XLVIII. Fig. 8.). Die eine Bransche wird in die Mundhöhle eingeführt, die andere von aussen gegengepresst. Man stösst das Messer durch die Wange dicht neben dem Ringe ein, und führt es längs diesem herum. Nach Entfernung des ovalen Stückes wird die Wunde durch umschlungene Nähte rasch vereinigt und die Blutung dadurch gestillt. Damit aber kein Ectropium oder sonst keine nachtheilige Verziehung der Haut entstehe, wird abwechselnd bald ein aufrechtstehendes, bald ein querliegendes Oval entfernt.

§. 176. Bei Defecten der Wange allein wird in der Regel die einfache Vereinigung der Wundränder genügen. Selbst bedeutende Oeffnungen lassen sich auf diese Weise schliessen, wenn man die Annäherung durch Lösung der Ränder vom Grunde, und durch passende Seitenschnitte unterstützt. Dabei hat man aber darauf zu sehen, dass die Vereinigung mehr von der Seite her, als von oben nach unten geschieht, weil in letzterem Falle leicht ein Ectropium gebildet, und die Beweglichkeit des Kiefers beschränkt wird. Auch dürfen diese Seitenschnitte nicht zu hoch angelegt werden, damit keine Lähmung des Gesichts in Folge der Durchschneidung des nervus facialis oder seiner Hauptstämme entsteht. Wo die seitliche Vereinigung nicht ausführbar ist, und sich in der Umgegend gesunde Haut befindet, da kann man

1) v. Ammon u. Baumgarten. Plastische Chirurgie. p. 247.

durch seitliche Verlegung derselben die Oeffnung schliessen. Dergleichen Fälle hat Blasius [1]) beschrieben. Er gab der Oeffnung die Gestalt eines liegenden Dreiecks, und schloss sie, wie bei Burow's Methode der Blepharoplastik (§. 128.), durch einen an der unteren Grenze des Defectes gebildeten länglich viereckigen Lappen, den er von unten nach oben verlegte. Grosse Oeffnungen, deren Ränder mit Narben bedeckt sind, sucht man, bevor man ihre Schliessung unternimmt, erst allmählig zu verkleinern. Dies geschieht, indem man von Zeit zu Zeit aus den Rändern keilförmige Stücke herausnimmt, und die Wunden dann durch Nähte vereinigt. Hierdurch werden die Narben nach und nach entfernt, und die gesunden Hautpartheien herangezogen. Nur bei übermässigem Substanzverluste und da, wo die ganze Umgegend durch Narbenmasse entartet, und völlig unbrauchbar geworden ist, wird man zur Transplantation aus der Ferne schreiten, und den Lappen zu dem Ende aus dem hintern Theile der Wange, unterhalb des Kinns, oder aus dem Arme entnehmen.

§. 177. Breitet sich die Zerstörung der Wange noch in der Nachbarschaft aus, so wird bald die Rhinoplastik, bald die Blepharoplastik, bald die Cheiloplastik die Mittel an die Hand geben, auch gleichzeitig den Ersatz der Wange zu bewirken. So hat denn schon v. Gräfe [2]) eine anderthalb Zoll lange und einen Zoll breite Oeffnung, die sich vom Nasenrücken und Augenlide der rechten Seite bis in die Wange hinein erstreckte, durch ein entsprechendes Hautstück aus der Stirn geschlossen. Bei diesen Ergänzungen ist dem Erfindungsgeiste des Operateurs ein weiter Spielraum gegeben, und Velpeau's Ausspruch über die Lippenbildung: „c'est une operation quil faut modifier presque aussi souvent qu'on la pratique" gilt mit weit grösserem Rechte noch für obige Fälle. Wo es nur irgend angeht, ist der Ersatz aus der Nähe dem aus der Ferne vorzuziehen. Im Allgemeinen entnimmt man ihn daher immer von derjenigen Stelle der Umgegend, wo sich die meiste Substanz befindet, und sucht es so einzurichten, dass dem betreffenden Theile aus der Fortnahme nicht nur kein Nachtheil, sondern sogar noch ein Vortheil erwächst. Eine bestimmte Norm für die einzelnen Fälle aufzustellen, ist unmöglich. Das ist ein Feld für Dieffenbach's geniale Schöpfungen!

§. 178. Defecte in der Nähe der Nase lassen sich häufig aus der benachbarten Wangenhaut ersetzen. Man bildet aus ihr einen Lappen von entsprechender Grösse, lässt ihn durch einen schmalen Stiel mit dem Rande des Defectes in Verbindung, schiebt den Lappen in die Oeffnung hinein, und heftet ihn hier fest, nachdem man die Ränder derselben verwundet und vom Grunde gelöst hat. Die nach der Verlegung zurückbleibende Wunde in der Wange sucht man durch Nähte zu schliessen. Befindet sich die Oeffnung im unteren Theile der Wange, neben der Nase, so ist der Mundwinkel gewöhnlich durch den Vernarbungsprozess nach der Oeffnung hingezogen. Der Mund steht dann schief nach dieser Seite hin, und die Mundspalte ist widernatürlich, oft um das Doppelte, verlängert. Hier benutzt Dieffenbach [1]) die überflüssige Lippensubstanz zur Schliessung des Defectes, und führt gleichzeitig dadurch den Mund auf seine natürliche Grösse und Stellung zurück. Ein Fall der Art ist Tab. XXXII. Fig. 5. abgebildet. Das Kind hatte durch Noma die Zerstörung der rechten Wange und eines Theils des angrenzenden Nasenflügels erlitten. Am untern Rande der Oeffnung war die Haut in krause Falten zusammengelegt. Der Mundwinkel war schief nach oben gerückt, und besonders die Oberlippe widernatürlich in die Breite gezogen. Dieffenbach spaltete hier die Oberlippe, indem er das Messer unterhalb des rechten Nasenlochs einstiess und es längs der Grenze des überflüssigen Lippentheils in einem nach innen schwach convexen Bogen herabzog. Eine zweite Incision führte er von der Oeffnung aus nach dem Mundwinkel. Durch diese beiden Schnitte, wie sie die rothen Linien andeuten, war der zur Verpflanzung bestimmte Lappen gebildet. Nun machte Dieffenbach die Ränder der Oeffnung wund, und löste die Haut weit umher vom Grunde ab. Die Falten, welche sich nun verstreichen liessen, gaben einen bedeutenden Gewinn an Haut. Hierauf brachte er den Lappen, nachdem er den rothen Lippensaum entfernt hatte, in die Oeffnung, und befestigte ihn daselbst durch zahlreiche Nähte. Zuletzt vereinigte er die Oberlippe mit der Wange, wobei er den Mundwinkel auf seinen normalen Stand herabzog, und den rothen Lippensaum der Oberlippe genau mit dem der Unterlippe vereinigte. (Tab. XXXIII. Fig. 5.) Der tiefere Stand des Mundwinkels wurde dadurch möglich gemacht, dass einerseits der bogenförmige Wundrand der Oberlippe bei der Vereinigung sich streckte, andererseits der Wundrand der Wange sich verlängerte durch Hinzutritt eines Theils vom unteren Rande der Oeffnung, wo früher die Haut faltig gewesen war. Nach der Heilung blieb der Mund vollkommen horizontal. (Tab. XXXII. Fig. 6.). Im höheren Grade des Uebels, wo auch die Unterlippe übermässig breit ist, spaltet Dieffenbach beide Lippen durch einen Bogenschnitt, der unter dem Septum beginnt, sich nach aussen wendet, die Mundspalte an der Stelle, die künftig zum Mundwinkel werden soll, durchkreuzt, dann auf der Unterlippe nach innen verläuft, und genau unter dem Anfangspunkte endet. Darauf werden die beiden grossen Lippenhälften zur Mundöffnung vereinigt, und die kleinen Lippenhälften zur Ergänzung des Defects benutzt. Bisweilen ist dieser so gross, dass beide Theile nothwendig sind, um ihn auszufüllen; bisweilen reicht aber schon der Oberlippentheil allein hin, die Oeffnung zu schliessen. Dann wird der Unterlippentheil entweder benutzt, um eine durch die Verlegung der Theile etwa neu entstandene Lücke zu decken, oder er wird, wenn dies nicht der Fall ist, entfernt, indem man ihn in Gestalt eines Keils, wie beim Lippenkrebs, aus-

1) Blasius Handbuch der Akiurgie. 2. Edit. Bd. II. p. 432. — Fricke u. Oppenheim's Zeitschrift. Bd. XX. p. 156.

2) v. Gräfe und v. Walther's Journal. Bd. II. p. 14.

1) Dieffenbach's operative Chirurgie. Th. I. p. 431.

schneidet, und die Unterlippe dann mit der Wange durch Nähte vereinigt.

§. 179. Defecte, welche die Lippen gleichzeitig betreffen, lassen sich ebenfalls auf sehr verschiedene Weise ersetzen. Einiges ist schon in §. 160. darüber mitgetheilt worden. In schwierigen Fällen verfährt man auch hier nach den so eben angeführten Grundsätzen. Beispiele werden die Sache am besten erläutern.

In einem Falle, wo sich die Zerstörung weit über die Wange und bis in die Lippen hinein verbreitete, wo aber die letzteren dennoch hinlänglich gross waren, (Tab. XXXII. Fig. 3.), benutzte Dieffenbach noch die Oberlippe zum Ersatz, fast auf dieselbe Weise wie im vorhergehenden §. Nachdem die Ränder des Defects abgetragen waren, löste er die Ober- und Unterlippe bis über die Mitte hinaus vom Kiefer ab. Dann spaltete er durch einen verticalen Schnitt, der auf der leidenden Seite dicht neben dem Filtrum herablief, die Oberlippe in zwei ungleiche Hälften. Die grössere, nach der gesunden Seite gelegene Hälfte vereinigte er nun mit der Unterlippe, indem er die Wunden im rothen Lippenrande beider, genau an einander brachte, und mit Knopfnähten zusammenheftete. Auf diese Weise war die Continuität der Mundöffnung wieder hergestellt, und der rothe Ring der Lippen geschlossen. Die kleinere Hälfte der Oberlippe zog er nach Abtragung des rothen Lippenrandes in den oberen Theil des Defects hinein, und schloss den übrigen Theil durch Heranziehen der Haut des Kinns und der Unterlippe, die er noch durch eine Längenincision jenseits der Mittellinie nachgiebiger machte. Die Ränder wurden sorgfältig durch Nähte vereinigt. (Fig. 4.). Durch blosses seitliches Heranziehen ohne Theilung der Oberlippe würde ein günstiger Erfolg wegen der enormen Spannung kaum zu erwarten gewesen sein, und jedenfalls wäre der Mund nach der kranken Seite hin übermässig verzogen worden.

Ein zweiter Fall verdient seiner Eigenthümlichkeit wegen ebenfalls erwähnt zu werden. In Folge von Noma war die halbe Oberlippe und ein Theil der Wange bis zur Hälfte der Nase hinauf mit dem darunter gelegenen Knochen zerstört worden. (Tab. XXXIII. Fig. 4.). Am oberen Rande dieser weiten Spalte war die Haut wulstig verdickt und offenbar im Ueberfluss vorhanden. Hier schloss Dieffenbach die Oeffnung durch Aufrollen der Haut. Nach Abtragung der Ränder, und Lösung derselben vom Grunde in weitem Umfange, zog er den Rest der Oberlippe nach der kranken Seite herüber, und brachte ihn durch umschlungene Nähte mit der Unterlippe und Wange in Verbindung. Hiermit war die Mundspalte wieder hergestellt, und der früher mit der Mundöffnung frei communicirende Defect in ein rundes Loch verwandelt. Nun wurde im Umkreise dieser Oeffnung aus dem oberen und äusseren wulstigen Theile ein halbmondförmiger Lappen gebildet, der durch eine schmale Brücke in der Nähe des Mundwinkels mit der Wangenhaut in Verbindung blieb. Seine Grenze ist durch die rothe Linie in Fig. 4. angedeutet. Dieser Lappen wurde, in der Fläche scheibenförmig aufgerollt, in die Oeffnung eingesetzt und an die Oberlippe befestigt, Die benachbarte Haut ward darauf von oben und hinten herangezogen, und mit dem aufgerollten Lappen durch Hefte verbunden. Dies Aufrollen des Lappens ist in vielen Fällen mit Vortheil anzuwenden.

Roux[1]) operirte eine Frau, die auf der linken Seite die halbe Oberlippe, den Nasenflügel und den angrenzenden Wangentheil verloren hatte. Zuerst ergänzte er die Oberlippe durch Verlegung eines Hautstücks aus der Unterlippe. Als es ihm aber später auf keine Weise glücken wollte, die zurückbleibende Oeffnung der Wange zu schliessen, löste er das zur Ergänzung der Oberlippe benutzte Hautstück von Neuem, füllte damit die Oeffnung der Wange aus, und ergänzte die Oberlippe nochmals aus der Unterlippe. Roux legt auf diese stationsweise Verpflanzung des Lappens (Migration successive du lambeau) einen sehr grossen Werth. Indessen verdient dieser Fall nur mehr der Curiosität, als der Nachahmung wegen, erwähnt zu werden. Durch die wiederholte Verpflanzung wird der Lappen jedesmal kleiner und derber, was hier keineswegs wünschenswerth sein kann. Etwas anderes ist es, wenn man den in den Nasenrücken eingeheilten Stirnhautlappen nochmals verpflanzt, um daraus das Septum zu bilden. Hier ist die erwähnte Umwandlung gerade vortheilhaft.

§. 180. Bei schwierigen Fällen muss man sich wohl hüten, zu viel auf einmal erreichen zu wollen. Man gelangt sicherer zum Ziele, wenn man durch wiederholte kleinere Operationen, unter Benutzung verschiedener Hülfsmittel den Zustand allmählig verbessert. Einen Belag hierzu liefert schon die so eben erwähnte Operation von Roux. Als zweites Beispiel, wie man auf diese Weise, ohne bedeutende Verwundungen selbst die grössten Defecte ergänzen kann, mag zum Schluss noch folgender von Dieffenbach[2]) mitgetheilter Fall hier seine Stelle finden.

Ein siebenjähriger Knabe hatte durch Wasserkrebs den grössten Theil der linken Wange, die Hälfte der Unterlippe mit dem linken Mundwinkel, drei Viertheile der Oberlippe und den linken Nasenflügel verloren. Der ganze Defect bildete eine Oeffnung, in der man einen Theil des Processus alveolaris des Ober- und Unterkiefers mit seinen Zähnen frei da liegen sah; die Ränder dieser Oeffnung waren dünn, flach, nach innen gezogen, hart und fest am Knochen aufliegend. Dieffenbach suchte zuerst die Continuität des Mundes wieder herzustellen, indem er die Rudimente der Ober- und Unterlippe, nachdem er sie sammt der angrenzenden Wangenhaut vom Kiefer gelöst hatte, durch vier umschlungene Nähte aneinander brachte. Obgleich die prima intentio nicht gelang, so kam doch wider Erwarten die Verwachsung der granulirenden Flächen zu Stande, indem sie durch Heftpflasterstreifen fortwährend in Berührung erhalten wurden. Durch diese Hautbrücke war nun die Oeffnung in der Wange nach unten begrenzt. Die Oeffnung hatte die

1) Maisonabe. Clinique sur les difformités dans l'espèce humaine. Paris 1834. Tom. II. p. 100.

2) Dieffenbach's chirurgische Erfahrungen. 3. Abth. p. 117.

Gestalt eines liegenden Ovals, und war viel zu gross, um mit einem Hautlappen aus der Nachbarschaft ausgefüllt werden zu können. Deshalb suchte Dieffenbach sie allmählig zu verkleinern, indem er zwei der härtesten gefurchten Stellen aus dem Narbenrande in Gestalt eines V ausschnitt, und die hiernach entstandenen Wundränder vereinigte. Die Heilung gelang, und Dieffenbach wiederholte diese kleine Operation noch zweimal mit demselben Erfolge, wodurch allmählig die Oeffnung um ein Drittheil verkleinert wurde. Jetzt konnte sie durch Transplantation geschlossen werden. Dieffenbach benutzte dazu ein rundes Hautstück vom unteren Kieferrande, das er in die blutig gemachten Ränder des Defectes durch Nähte befestigte. Die Wunde am Kieferrande wurde ebenfalls zum grossen Theil durch Nähte vereinigt. Die Heilung war nach vierzehn Tagen gelungen, indessen war noch eine rundliche Oeffnung unterhalb des fehlenden Nasenflügels zurückgeblieben. Diese schloss Dieffenbach nach vier Wochen durch ein Hautstück aus dem obern Theile der Wange. Nun blieb noch der Nasenflügel zu ersetzen. Bei dem Mangel an Weichgebilden in der Nähe, und der widernatürlich verlängerten Oberlippe hielt es Dieffenbach für das Zweckmässigste, den Ersatz aus der rechten Wange zu entnehmen. Nach Abtragung der Ränder schnitt er in der Nähe des rechten Nasenflügels ein entsprechendes Hautstück aus der Wange aus, ging mit zwei horizontalen, parallel laufenden Schnitten dicht unter der Nase, quer durch die Oberlippe hindurch und liess den Lappen nur mit dem Rande der Oeffnung auf der linken Seite des Gesichts in organischem Zusammenhange. Die durch die Verlegung des Lappens entstandene Wunde wurde durch Nähte geschlossen und dadurch gleichzeitig die Oberlippe verkürzt, dann der umgedrehte Lappen an die Nase befestigt. Die Vereinigung gelang vollkommen, und der Kranke war einen Monat später, nachdem noch die ernährende Brücke entfernt worden war, vollkommen hergestellt.

Abschnitt VIII.

Von der Staphylorrhaphie. (Gaumenspaltennaht).

§. 181. Unter Staphylorrhaphie (Kyanorrhaphie, Uranorrhaphie, Uraniskorrhaphie, Velosynthesis, Gaumennaht), Gaumenspaltennaht, wird diejenige Operation begriffen, welche die organische Vereinigung einer Spalte im weichen Gaumen bewirkt. Ursprünglich bezog sich die Operation nur auf die angeborene Spaltung des Gaumens, später wendete man sie aber auch auf die erworbenen Spalten und Oeffnungen desselben an. Demgemäss wird auch hier zuerst von den angeborenen, und später von den erworbenen Spaltungen die Rede sein.

Die angeborenen Gaumenspalten beruhen auf einer gehinderten Vereinigung beider seitlichen Hälften des Gaumens, und zeigen demnach bei all ihrer Verschiedenheit das Uebereinstimmende, dass sie stets in der Mittellinie oder parallel derselben verlaufen. Die Ausdehnung, in welcher sie vorkommen, ist sehr verschieden. Bald ist nur das äusserste Ende des Zäpfchens gespalten, bald erstreckt sich die Spalte bis über das ganze häutige Gaumensegel, bald setzt sich dieselbe noch durch das knöcherne Gewölbe fort, trennt auch noch den Alveolarfortsatz, und endet endlich in der gespaltenen Lippe. Aber oft nimmt die Spaltung einen umgekehrten Verlauf, indem sie vorn beginnt, und mehr oder weniger weit nach hinten sich fortsetzt. Fälle, wo die Vereinigung in der Mitte zu Stande gekommen, vorn und hinten aber eine Spalte geblieben ist, sind sehr selten. Am seltensten ist eine Spaltung in der Mitte des Gaumensegels bei ungetrenntem Zäpfchen und Gaumenknochen. Dabei sind die Spalten von sehr verschiedener Breite. Gewöhnlich steht die Breite mit der Länge der Spalte in geradem Verhältniss. Auch die Beschaffenheit der Ränder ist verschieden; bald sind diese dick und fleischig, bald dünn und mehr häutig.

§. 182. Die Uebelstände, welche dieser Bildungsfehler mit sich führt, hängen von der Ausdehnung ab, welche die Spalte einnimmt. Spaltungen der untersten Spitze des Zäpfchens oder selbst des ganzen Zäpfchens bringen gar keinen Nachtheil. Man bemerkt häufig diesen Zustand nur bei zufälliger Inspection des Rachens. Die Uebelstände wachsen aber in rasch steigender Progression, je weiter sich die Spalte nach vorn erstreckt, und erreichen ihren höchsten Grad beim vollkommenen Wolfsrachen, wo eine freie Communication zwischen Mund- und Nasenhöhle stattfindet. Vor allem ist die Deglutition erschwert, indem Speisen und Getränke, ohne besondere Vorsicht, leicht aus der Nase wieder herauskommen. Der Säugling kann nicht gehörig saugen, da es ihm unmöglich ist, einen luftleeren Raum in der Mundhöhle zu bilden. Man muss daher das Kind entweder füttern, oder in aufrechter Stellung an die Brust legen, und den Ausfluss der Milch durch Streichen der Brust zu befördern suchen. Deshalb herrscht auch unter solchen Kindern eine grosse Sterblichkeit, in Folge

mangelhafter Ernährung, woher es denn auch kommt, dass man bei Erwachsenen häufiger die einfache Hasenscharte als den Wolfsrachen findet, während doch bei den Neugeborenen gerade das umgekehrte Verhältniss stattfindet. Auch das freie Eindringen der äusseren Luft durch die offene Spalte beim Athemholen giebt zu tödtlich verlaufenden entzündlichen Affectionen der Respirationsorgane Veranlassung. Ferner leidet die Sprache dabei. Sie wird eigenthümlich näselnd, undeutlich; viele Buchstaben klingen unverständlich, können nicht rein ausgesprochen werden. Endlich ist nach Dieffenbach's Beobachtung das Gehör öfters dadurch beeinträchtigt, indem in Folge der mangelnden Spannung des Gaumensegels die Mündungen der Eustachischen Trompeten zusammenfallen und der Luftwechsel in der Paukenhöhle nicht gehörig stattfinden kann.

§. 183. Der neuesten Zeit war es vorbehalten, die Spaltung des Gaumens zu heilen. Der Satz, dass die Operation der Hasenscharte auch später die Schliessung des gespaltenen Gaumens nach sich ziehe, hat sich in die Wissenschaft eingeschlichen, ohne dass man Thatsachen anführen kann, welche diese Behauptung rechtfertigten. Es kann wohl durch die fortschreitende Entwicklung der Gesichtsknochen die Spalte mit der Zeit etwas enger werden, aber nimmermehr wird sie sich gänzlich schliessen. Ob aber die Spalte etwas breiter oder schmäler ist, das bleibt sich hinsichtlich der Uebelstände für den Patienten ziemlich gleich. Die mechanischen Vorrichtungen (Obduratoren) zur Verschliessung der Spalte, sind nur für den harten, nicht aber für den weichen Gaumen anwendbar, so sinnreich und complicirt man sie auch angefertigt hat; denn nimmermehr können sie den mannigfaltigen Schling- und Sprachbewegungen des Gaumens folgen. Nur eine organische Vereinigung kann den Zweck erfüllen, jedoch scheute man sich früher vor der Schwierigkeit der Operation. Die Anlegung einer Naht in der Tiefe der Rachenhöhle, an so höchst erregbaren, wider Willen sich contrahirenden, in steter Bewegung sich befindenden, frei schwebenden Theilen war ein Unternehmen, an das sich Niemand wagte. v. Gräfe hat zuerst das kühne Wagniss unternommen, und schon dadurch seinen Namen für ewige Zeiten in den Annalen der Chirurgie gesichert. Sein Verfahren, nach welchem das erste glückliche Resultat erreicht wurde, ist sehr umständlich [1]) und hat nur noch historischen Werth, da er selbst in der Folge einfacher zu Werke gegangen ist. Er trug die Ränder mit dem Uranotom, (Tab. XXXIX. Fig. 1.), einem meisselartigen Instrumente ab, und legte mit stark gekrümmten Nadeln (Tab. XXXIX. Fig. 6.), die er mit einem geraden Nadelhalter (Tab. XXXIX. Fig. 2.) einführte, und mit einer besonderen Zange (Tab. XXXIX. Fig. 3.) auszog, die Heftfäden ein. Zur Schliessung der Fäden bediente er sich kleiner silberner Ligaturschräubchen, (Tab. XXXIX. Fig. 5.), um die Suturen nach Belieben fester und loser machen zu können. Diese Ligaturschräubchen (*a* vergrössert, *b* von natürlicher Grösse) bestanden aus einer Schraubenmutter (*c*), die mit zwei seitlichen Oeffnungen, welche in den Centralkanal einmündeten, versehen war. Die zwei zu einander gehörigen Fadenenden wurden durch diese Oeffnungen von innen nach aussen hindurchgeführt, (Tab. XXXIX. Fig. 5*a*. u. Fig. 7.), die Schraubenmutter mit einem eigenen Halter (Tab. XXXIX. Fig. 4. u. Fig. 7.) dem Gaumen genähert, dann die Fäden so stark, als es zur Vereinigung nöthig schien, angezogen und durch Eindrehen der männlichen Schraube (Tab. XXXIX. Fig. 5*d*.), welche wiederum mit einem eigenen Schraubstocke (Tab. XXXVIII. Fig. 3.) gefasst wurde, befestigt. Tab. XXXVII. Fig. 2. ist die Vereinigung der Spalte dargestellt.

Vergebens sucht Roux [1]) sich als Erfinder der Operation geltend zu machen. Seine Ansprüche sind bereits von Richter genügend zurückgewiesen worden [2]); ihm kommt jedoch das Verdienst zu, die Operation zuerst in Frankreich mit eigenen Modificationen verrichtet zu haben. Er beginnt die Operation mit der Einlegung der Fäden, und nimmt dann erst die Abtragung der Ränder vor; ein Verfahren, das keinesweges vortheilhaft ist, denn die Fäden, weit entfernt den Schnitt zu erleichtern, was sie allenfalls nur dann thun würden, wenn es möglich wäre, sie als Handhaben zu gebrauchen, erschweren denselben offenbar, da sie im Wege sind. Sie werden leicht mit durchschnitten, und ihr Grund, welcher lose herabhängt, reizt die Zungenwurzel. Die Besorgnisse Roux's, dass die Blutung die Anlegung der Nähte erschweren, und die vordere und hintere Fläche, nach Abtragung der Ränder, sich gegenseitig zu stark verschieben würde, wenn nicht die Fäden bereits durchgezogen wären, sind völlig grundlos, da die Blutung immer nur unbedeutend und die Verschiebung der Fläche nicht beträchtlich ist. Sein letzter Grund, dass man nach Anlegung der Suturen prüfen könne, ob die Vereinigung möglich sei oder nicht, ist auch nicht haltbar, denn dies kann auf mildere Weise geschehen. In England erschien zuerst eine Dissertation von Stephenson [3]), in welcher der Verfasser die von Roux an ihm selber verrichtete Operation beschrieb. Ausgeführt wurde die Operation in England zuerst von Alcock [4]). Er verrichtete die Operation in fünf verschiedenen Zeiträumen, indem er vom obern Winkel der Spalte anfangend, immer nur eine kleine Strecke der Ränder abtrug, und durch Suturen vereinigte. Erst wenn diese Stelle zusammengeheilt war, setzte er die Operation fort. Bei den drei ersten Malen legte er Knopfnähte, bei den zwei letzten aber umschlungene Nähte an. Er hoffte durch die Vertheilung der

1) v. Gräfe und v. Walther's Journal für Chirurgie und Augenheilkunde. Bd. I. Heft 1. p. 10. etc.

1) Roux. Mémoire sur la Staphyloraphie, ou de la division congenitale du voile du palais. Paris 1825. — Ph. Jos. Roux über die Staphyloraphie etc. Aus dem Französischen mit einigen Anmerkungen von Dr. J. F. Dieffenbach. Berlin 1826.

2) v. Gräfe und v. Walther's Journal. Bd. VII. p. 631.

3) Stephenson. Dissertatio de Velosynthesi. Edinburghi 1820.

4) Alcock, On the reunion of the divided palate, in: Transactions of the associated Apothecairies and Surgeon Apothecairies of England and Wales. T. I. London 1822. — Mitgetheilt in Froriep's Notizen. Bd. VI. p. 192.

Operation auf mehrere Zeiträume, das Gelingen derselben mehr zu sichern, allein es ist dies Verfahren eben so ermüdend für den Operateur wie für den Patienten, da die Schmerzen der Operation, und die Unbequemlichkeiten der Nachbehandlung hier fünfmal mussten überwunden werden. Nach v. Gräfe verrichtete Dieffenbach die Operation in einer grossen Zahl von Fällen und theilt seine Beobachtungen darüber mit [1]). Die Anwendung des Bleidrahts zur Sutur, und die Einführung der Seiteneinschnitte, die man ihm verdankt, sind von unschätzbarem Werthe für das Gelingen der Operation. — Seitdem ist die Gaumennaht vielfach und in allen Ländern ausgeführt worden, jedoch sind keine wesentliche Verbesserungen mehr hinzu gekommen, obgleich der Instrumentenapparat durch mannigfaltige Erfindungen bedeutend vergrössert, und die Operation in ihren einzelnen Theilen wohl hin und wieder verändert worden ist.

Ausser den angeführten Schriften sind noch zu erwähnen, die von Doniges [2]), Lesenberg [3]), Schwerdt [4]), Stevens [5]), Herbert Mayo [6]), Warren [7]), so wie die grössern Werke über Chirurgie und Operationslehre von Grossheim, Blasius, Rust, Chelius, Velpeau, Malgaine etc.

§. 184. Eine gelungene Gaumennaht ist einer der schönsten Triumphe der Chirurgie, denn man hat dabei mit unendlichen Schwierigkeiten zu kämpfen. Die Ausführung der Operation erfordert eine grosse Gewandtheit von Seiten des Operateurs, und ein muthiges Entgegenkommen von Seiten des Patienten. Ohne den festen Willen des Patienten ist es unmöglich, die Operation zu vollenden, welche ohnehin schon durch die unwillkührlichen convulsivischen Bewegungen des Gaumens bei jeder Berührung, hinlänglich erschwert wird. Dabei hemmen Blut und Schleim die freie Einsicht. Nach der Operation treten wieder viele Umstände der Heilung feindlich entgegen. Dahin gehört: die geringe Breite der Wundränder, welche mit einander verwachsen sollen; die geringe Neigung der Schleimhäute zu plastischen Vorgängen überhaupt; die Spannung der Theile bei irgend beträchtlicher Breite der Spalte; die fortwährende active und passive Bewegung des Gaumens beim Athmen, Sprechen, Räuspern, Husten, Schlucken, wozu noch besonders der Reiz auffordert, den das geschwollene Gaumensegel auf die Zungenwurzel ausübt; die durch den Wundreiz hervorgerufene reichliche Absonderung von Speichel und Schleim, der zwischen die Wundränder eindringt, und mechanisch ihre Vereinigung hindert; die hohe Wärme im Schlunde, welche hier leicht eine faulige Zerstörung herbeiführt: alles Momente, von denen jedes einzelne schon im Stande ist, den Erfolg der Operation zu vereiteln.

So segensreich auch die Gaumennaht unstreitig in ihren Folgen ist, so darf man doch nicht ausser Acht lassen, dass nicht alle Uebelstände, welche vor der Operation bestanden, sogleich nach geschehener Heilung verschwinden. Namentlich gilt dies von der Sprache, die in vielen Fällen anfänglich kaum eine merkliche Verbesserung erfährt. Indessen gleich wie die Sehnendurchschneidung das Glied für die orthopädische Behandlung geeigneter macht, so macht die Gaumennaht die Sprachübungen erfolgreicher, indem sie die mechanischen Bedingungen für die Tonbildung erfüllt. Die zweckmässige Bewegung des Gaumens muss jedoch erst durch Uebung erlangt werden, indem die Muskeln des Gaumens bis dahin nicht entsprechend wirken konnten, und durch die Operation wieder in ganz andere Verhältnisse gebracht worden sind. Bleibt eine Oeffnung im harten Gaumen zurück, so kann diese leicht durch eine Gaumenplatte geschlossen, und dadurch der noch fehlende Theil des Gaumengewölbes ergänzt werden. Was die Deglutition betrifft, so muss man bedauern, dass die Operation aus leicht einzusehenden Gründen nicht schon beim Säugling ausführbar ist; indessen ist es bei Complicationen mit Hasenscharte schon eine wesentliche Hülfe, die letztere durch die Operation bald nach der Geburt zu schliessen. In Beziehung auf das Gehör ist wohl zu erwägen, dass wie überhaupt nicht immer Schwerhörigkeit bei der Gaumenspalte vorhanden ist, im umgekehrten Falle aber auch jene nicht immer schwindet, wenn die Gaumenspalte vereinigt ist, da die Schwerhörigkeit und Taubheit ausser vom Zusammenfallen der Eustachischen Röhren auch noch von vielen anderen Ursachen abhängig sein kann. Bisweilen mag selbst eine mangelhafte Entwicklung des inneren Ohres vorhanden sein, da Entwicklungsfehler häufig an verschiedenen Organen gleichzeitig vorkommen. Jedenfalls ist aber bei vorhandener Taubstummheit wohl der Versuch zu machen, ob durch Vereinigung der Gaumenspalte nicht das Gehör verbessert wird.

§. 185. An und für sich indicirt eine jede Gaumenspalte die Operation. Sie bietet um so mehr Wahrscheinlichkeit des Gelingens dar, je kürzer und schmäler die Spalte, und je dicker und fleischiger die Ränder derselben sind. Am günstigsten ist der Fall, wenn nur der weiche Gaumen gespalten ist; zweifelhafter ist die Heilung bei gleichzeitiger Spaltung des harten Gaumens. Lässt man den Kranken bei geöffnetem Munde schlucken, so kann man leicht beobachten, wie weit sich beide Gaumenhälften einander nähern, und hieraus auf den Erfolg der Operation schliessen. Bleibt die Spalte auch während des Schlingens noch immer breit, so ist schwerlich ein günstiges Resultat zu erwarten, da es kaum gelingen wird, die Ränder aneinander zu bringen, und es vorauszusehen ist, dass die Suturen in Folge der Spannung den Gaumen frühzeitig durchschneiden werden. In-

1) Hecker's Annalen der ges. Heilkunde. Bd. III. p. 1. Bd. IV. p. 145. u. 298. Bd. VI. p. 305. — Dieffenbach's chirurgische Erfahrungen. 1. Abth. Berlin 1829. p. 49. 3. u. 4. Abth. 1834. p. 127.

2) Doniges. Diss. de variis uranorrhaphes methodis aphorismi. Berolini 1824.

3) Lesenberg. Diss. de Staphylorrhaphia quaedam. Rostockii 1827.

4) Schwerdt de uranorrhaphe instrumentisque ad perficiendam eam hucusque inventis. Berol. 1827. Tab. IV. aen. — Deutsch bearbeitet. Berlin 1829.

5) Stevens. The north american Med. and Surg. Journ. 1827. April.

6) Herbert Mayo. Froriep's Notizen 1827. Juni. 255 u. Hamburg. Magazin 1827. Juli, August.

7) Warren. The american Journ. of med. sciences. Ph. 1828.

dessen lässt sich die Spannung durch Dieffenbach's Seiteneinschnitte beträchtlich verringern, und bei ihrer Anwendung ist eine grosse Zahl von Fällen heilbar geworden, die bis dahin unheilbar waren. Jedoch darf man selbst unter den scheinbar günstigsten Verhältnissen niemals mit zu grosser Bestimmtheit auf das Gelingen der Operation rechnen, da eine Menge Zufälligkeiten, wie wir im vorhergehenden §. gesehen, den Erfolg vereiteln können. Aber auch für den Fall, dass die Heilung misslingt, wird der Zustand des Patienten dadurch wenigstens nicht verschlimmert. Im Gegentheil sind die Ränder dann durch den vorangegangenen gutartigen Entzündungsprozess wulstiger und fester geworden, die Weichtheile haben sich ausgereckt; das Gaumensegel hat an Breite zugenommen durch die Ausfüllung der Seitenöffnungen mit Granulation, und die Vereinigung gelingt bei Wiederholung der Operation, erfahrungsgemäss beim zweiten und drittenmal öfters ohne alle Schwierigkeit. Aus diesem Grunde hat man sogar empfohlen, zur Sicherung des Gelingens die Ränder eine Zeitlang vor der Operation zu scarificiren, oder durch oberflächliche Cauterisation mittelst Höllenstein, Cantharidentinctur oder verdünnter Mineralsäuren in Entzündung zu versetzen. Höchstens bei einer sehr dünnen, schlaffen und torpiden Beschaffenheit des Gaumens mag dies vortheilhaft sein; für die übrigen Fälle aber ist es überflüssig und eine unnöthige Zeitverschwendung, denn man muss immer erst wieder abwarten, bis die Entzündung vorüber ist, und bei irgend tief gehender Einwirkung verliert man einen Theil des kostbaren Materials, und erhält nachher feste schwielige Ränder, statt der natürlichen, weichen und nachgiebigen. Wozu soll man auch absichtlich, bevor man die Operation versucht, einen Zustand herbeiführen, wie er im Fall des Misslingens doch ohnehin schon, und dann aber noch in Begleitung anderer vortheilhafter Bedingungen, eintritt.

Die Operation an sich ist wenig gefährlich, da keine edlen Organe dabei verletzt werden. Nur durch Fortschreiten der Entzündung auf den Schlund oder die Luftwege kann eine Gefahr eintreten, die aber meistentheils durch passendes antiphlogistisches Verfahren verhütet und beseitigt werden kann. Von der Geschicklichkeit des Operateurs hängt es hauptsächlich ab, die Beschwerden während der Operation für den Kranken sowohl, wie für den Operateur selbst, nach Möglichkeit zu verringern. Man hat sich in Erfindungen erschöpft, die Operation durch besondere Instrumente zu erleichtern, indessen bleibt doch auch hier das einfachste Verfahren immer das beste. So ingeniöse auch die verschiedenen Instrumente zur Abtragung der Ränder, zur Durchführung der Nadeln, zur Schliessung der Ligaturen etc. immerhin sein mögen, so sind sie doch alle entbehrlich für denjenigen, der sich durch Uebung mit den einfachen Instrumenten den Grad von Fertigkeit erworben hat, durch den er allein Ansprüche auf den Namen eines Operateurs machen kann.

§. 186. Den günstigsten Zeitpunkt für die Operation gewährt das verständige jugendliche Alter. Kinder von 9—10 Jahren beschämen oft Erwachsene durch ihre Standhaftigkeit und Geduld. Bei hochbejahrten Personen wird die Operation wenig mehr leisten, da bei ihnen die nothwendige Uebung nicht mehr den Erfolg haben kann als früher. Im Uebrigen gelten dieselben Rücksichten auf das Allgemeinbefinden, wie bei allen plastischen Operationen. Kachektische, von schweren Krankheiten erschöpfte, mit floriden Dyskrasien behaftete Individuen wird man nicht eher operiren, bevor nicht ihr Zustand gebessert ist. Eben so wenig wird man operiren während der gerade vor sich gehenden Geschlechtsentwicklung; auch nicht während der Menstruation oder der Schwangerschaft; nicht bei vorhandenem Husten oder Erbrechen. Diese Zustände müssen erst vorüber sein.

Als Vorbereitung zur Operation hat man empfohlen, die Reizbarkeit des Gaumens durch häufiges Berühren desselben abzustumpfen; auch soll der Kranke sich häufig vor dem Spiegel üben, die Zunge bei geöffnetem Munde herabzudrücken, um eine freie Einsicht in die Rachenhöhle zu gewähren. Aengstlichen Operateuren mögen diese Rathschläge sehr wichtig erscheinen; Patient und Operateur werden jedoch wenig dabei gewinnen; im Gegentheil kann dadurch die Furcht vor der Operation leicht noch vergrössert werden. Die Reizbarkeit lässt sich nicht nach Belieben abstumpfen, sie wird häufig durch Versuche dazu nur noch vermehrt. Patienten, welche einen Fehler im Halse haben, besitzen in der Regel ohnehin schon die Fähigkeit, die betreffenden Theile zu präsentiren, und der Hypochondrist, welcher fortwährend die Syphilis in seinem Halse aufsucht, erlangt darin eine förmliche Virtuosität. Durch anbefohlenes methodisches Studium lässt sich kaum das erreichen, was hier aus eigenem Antriebe erlangt wird. Der Kranke wird am ruhigsten halten, wenn man sein Gemüth beruhigt, wenn man ihm während der Operation bisweilen Zeit gönnt sich zu erholen, wenn man dreist, ohne Zaghaftigkeit zu Werke geht, und jede unnöthige Berührung des Gaumens und der Zungenwurzel sorgfältig vermeidet. Es sind weniger die schmerzhaften Einwirkungen durch Stich und Schnitt, welche das Würgen hervorrufen, sondern hauptsächlich nur die leisen, stumpfen Berührungen.

§. 187. Der Operationsbedarf lässt sich folgendermassen zusammenstellen.

Instrumente zum Wundmachen der Ränder. v. Gräfe's Uranotom ist schon oben (§. 183.) angeführt worden. v. Gräfe hat sich statt dessen später eines einfachen kleinen Scalpells in Gestalt eines Federmessers bedient. Dieffenbach gebrauchte früher ein länglich myrtenblattförmiges (Tab. XL. Fig. 1.), später aber sein gewöhnliches schwach convexes Scalpell (Tab. IV. Fig. 7.), dessen Spitze in der Mitte zwischen Schneide und Rücken sich befindet. Roux hat ein gerades, schmales, geknüpftes Bistourie angegeben (Tab. XXXIX. Fig. 8.), bedient sich jedoch vorzugsweise der Scheere. (Tab. XXXIX. Fig. 9.). Wenn sich auch die Scheere an und für sich zur Abtragung eines freien Randes mehr als das Messer eignet, so ist doch im vorliegenden Falle ihre Anwendung wegen der be-

schränkten Räumlichkeit mit besonderen Schwierigkeiten verknüpft.

Zur Fixirung der Ränder während des Schnitts hat man eigene, den Lippenhaltern nachgebildete Zangen angegeben. (Hruby. Tab. XXXVIII. Fig. 2.). Sie sind schwer zu gebrauchen und völlig entbehrlich. Am besten erreicht man den Zweck mit einer langen Hakenpincette oder einem einfachen Häkchen. Dieffenbach giebt dem letzteren den Vorzug, weil dieses am wenigsten die gefassten Theile insultirt, während die Pincette durch ihre kneipende Wirkung einen stärkeren Reiz ausübt, und hierdurch convulsivische Bewegungen des Gaumens und Schlundes ganz besonders hervorruft.

Die Fäden zur Anlegung der Naht sind von verschiedenem Material. v. Gräfe nahm runde, aus dreidrähtigem festen Zwirn bereitete und in Wachs gesottene Fäden, von zwei Fuss Länge. Ihm folgten Ebel und Doniges. Roux bedient sich schmaler Fadenbändchen, die aus drei bis vier stark gewichsten, neben einander gelegten Fäden bestehen. Werneck liess einen doppelten Seidenfaden mit Kautschuck überziehen, und ihn dann durch Bimstein glatt abschleifen. Im Ganzen sind diese Verschiedenheiten unerheblich, wenn nur die Fäden haltbar sind, und weder durch zu grosse Feinheit einschneiden, noch durch zu grosse Stärke die Durchführung erschweren und einen übermässigen Wundreiz verursachen. Die mit Fäden angelegten Suturen werden durch einen Knoten geschlossen. Wesentlich von diesen verschieden verhält sich der Bleidraht, dessen sich Dieffenbach wenigstens in allen schwierigen Fällen bedient. Die Schliessung der Sutur geschieht bei ihm nicht durch einen Knoten, sondern durch Zusammendrehen seiner beiden Enden. Der Bleidraht muss von dem reinsten Blei, wie man es bei den Glasern findet, bereitet sein. Er hat dann ziemlich dieselbe Biegsamkeit, wie eine gewichste seidene Ligatur von gleicher Stärke, lässt sich vielfach winden ohne zu brechen, und kann leicht mit einer gewöhnlichen Scheere durchschnitten werden. Eine geringe Beimischung von Zinn und Wismuth macht ihn spröde und brüchig. Am besten ist es, ihn für jede Operation frisch bereiten zu lassen, da er sich leicht oxydirt, und dadurch gleichfalls spröde wird. Um ihn längere Zeit ohne Nachtheil aufzubewahren, empfiehlt Dieffenbach ihn kreisförmig aufgerollt in geschmolzenes weisses Wachs einzugiessen. Will man ihn gebrauchen, so schmilzt man das Wachs ab, und reinigt den Draht vollends durch Abwaschen mit Spiritus. Für gewöhnliche Fälle hat der Bleidraht die Dicke einer Sonde von mittlerer Stärke. Bei kleinen Oeffnungen im Gaumen bedient sich Dieffenbach noch weit feinerer Drähte. Die einzelnen Enden müssen $1\frac{1}{2}$ bis 2 Spannen lang sein. Sind die Enden zu lang, so muss man sie zu weit durch die Stichwunden hindurch ziehen; sind sie zu kurz, so kann man ihre Enden nicht bequem fassen. Sie müssen anfänglich mindestens einen Zoll weit über die Zähne hervorragen. Der wesentliche Vortheil dieser Bleidrähte vor den gewöhnlichen Suturen ist der, dass die Drahtschlinge allmählig fester gedreht und nach Belieben durch Zurückdrehen wieder loser gemacht werden kann, was gerade bei so dünnen und schmalen Wundrändern Behufs einer innigen und sicheren Vereinigung sehr wichtig ist. Findet man bei Anwendung von Knopfnähten, dass die eine Sutur zu stark einschneidet, eine andere zu lose liegt, so ist man ausser Stande, diesen Uebelständen abzuhelfen, ohne den Knoten zu lösen, was bei der Reizbarkeit des Gaumens, und bei dem zähen Schleim, der die Fäden überzieht, mit ausserordentlichen Schwierigkeiten verbunden ist. In solchen Fällen wird man lieber die Sutur durchschneiden, und eine neue anlegen; bei ihrer Schliessung kann sich aber wiederum derselbe oder der entgegengesetzte Fehler ereignen. Beim Bleidraht hat man es aber vollkommen in der Gewalt, das Maass der Wirkung so lange zu ändern, bis man damit zufrieden ist. Bei der näheren Auseinandersetzung der Operation werden sich die Vortheile des Bleidrahts noch deutlicher herausstellen.

Nadeln. Diese sind entweder kurz oder gestielt. Die ersteren, von denen immer zwei für jede einzelne Sutur nöthig sind, erfordern einen Nadelhalter, um sie durchzuführen, und eine Nadelzange, um sie auszuziehen. Zuerst gebraucht v. Gräfe stark gekrümmte Nadeln (Tab. XXXIX. Fig. 6.), später aber nach Ebels (Tab. XXXVIII. Fig. 8.) Vorgang, gerade, lanzenförmige, an der Spitze nur schwach gekrümmte. (Tab. XXXVIII. Fig. 4.). Roux gebraucht ebenfalls krumme Nadeln, welche die Biegung eines im Querdurchmesser durchschnittenen Ovals haben. (Tab. XXXIX. Fig. 10.). Im allgemeinen sind gerade Nadeln leichter durchzuführen als krumme, weil man mit diesen einen Bogen beschreiben muss. Dieffenbach's Nadeln für den Bleidraht (Tab. XL. Fig. 10.) sind lanzenförmig, $\frac{1}{2}$ Zoll lang, an der Spitze schwach gebogen, dreikantig, an ihrem hinteren Ende rund und hohl, und inwendig mit einem Schraubenmuttergewinde versehen. Der Bleidraht muss etwas stärker sein, als die Höhlung der Nadeln. Man schabt die Enden des Drahts etwas ab, und schraubt die Nadeln fest auf.

Die krummen Nadeln werden mit einem geraden, die geraden mit einem an der Spitze gekrümmten Nadelhalter eingeführt. Der Nadelhalter für krumme Nadeln von v. Gräfe (Tab. XXXIX. Fig. 2.) und der von Roux (Tab. XXXIX. Fig. 11. 12.) haben parallele Branchen, und werden durch einen Schieber geschlossen. v. Gräfe's Nadelhalter für gerade Nadeln (Tab. XXXVIII. Fig. 6.) hat gekreuzte Blätter, die an der Spitze in einen stumpfen Winkel gebogen und daselbst auf der inneren Fläche mit einer Furche zur Aufnahme der Nadel versehen sind. Dieffenbach's ursprünglicher Nadelhalter für die Bleidrahtnadeln (Tab. XL. Fig. 2.) glich einer an der Spitze schnabelförmig gebogenen Kornzange mit langen Stangen. Ein Stift oberhalb der Ringe verhindert das seitliche Ausweichen der Blätter. Jetzt bedient sich jedoch Dieffenbach vorzugsweise des zuletzt erwähnten Nadelhalters von v. Gräfe, bei dem aber die Feder, welche die Zange geöffnet erhält, so beschaffen ist, dass sie auch das Instrument schliessen kann, indem ihr unteres geknöpftes Ende, wie bei der v. Gräfe'schen

Unterbindungspincette, durch ein Fenster am unteren Ende des beweglichen Zangenarms hindurchtritt. Hierdurch hat man den Vortheil, dass man beim Durchführen der Nadel nicht auch noch auf das Festhalten derselben bedacht zu sein braucht. Ein gelinder Druck auf den Knopf der Feder öffnet das Instrument. Für krumme Nadeln genügt eine starke gewöhnliche Kornzange, oder noch besser eine wie eine gerade Zahnzange geformte Nadelzange. (Tab. XLVIII. Fig. 6.). Zum Herausziehen der Nadeln hat v. Gräfe eine eigene Zange (Tab. XXXIX. Fig. 3.) angegeben; es genügt aber eine gewöhnliche gut fassende Kornzange.

Die gestielten Nadeln gleichen scharfen Haken. Das Oehr befindet sich bei ihnen dicht unter der Spitze. Doniges Nadel (Tab. XL. Fig. 3. von der Seite, Fig. 4. von vorn) hat auf der convexen Seite des Hakens eine Furche für den Faden und einen schief stehenden Handgriff, damit die Hand des Operateurs nicht das Licht wegnimmt. Lesenberg's Nadel (Tab. XL. Fig. 8. von der Seite, Fig. 9. von vorn) ist der Länge nach federnd gespalten, und durch einen Schieber zu schliessen. Aehnlich ist Schwerdt's Nadel, (Tab. XL. Fig. 5. von vorn, Fig. 6. etwas zur Seite gewendet, Fig. 7. ganz von der Seite). Bei den gestielten Nadeln wird der Faden durch eine langschenklige Pincette, (Tab. XXXVIII. Fig. 7. v. Schwerdt) oder einen Haken hervorgezogen. Die Anwendung der gestielten Nadeln ist aber, wie wir in der Folge zeigen werden, mit manchen Schwierigkeiten verknüpft, und es verdienen die ungestielten im Allgemeinen den Vorzug. Ein einfacher geöhrter Haken ist jedoch zur Vereinigung von kleinen Oeffnungen bisweilen vortheilhaft.

Von den complicirten Instrumenten zur Anlegung der Naht, ist besonders der Apparat von Sotteau, seiner sinnreichen Einrichtung wegen zu erwähnen. Er besteht aus einer Zange (Tab. XXXVIII. Fig. 9.) und einer Nadel. (Tab. XXXVIII. Fig. 10.). Die Zange ist über den Rand gebogen, und hat entweder die Gestalt einer anatomischen Pincette, oder einer Kornzange. Die Spitze des einen Zangenarms trägt eine quer aufgesetzte Hülse für die Aufnahme der Nadel, die des andern einen gespaltenen Ring, der durch seine eigene Federkraft geschlossen ist. Die Nadel ist cylindrisch $\frac{1}{2}$ Zoll lang, hat an ihrem unteren Ende ein Oehr, und hinter der conischen Spitze einen engeren Hals, der genau der Oeffnung des gespaltenen Ringes entspricht. Ist die Nadel in die Hülse eingelegt, und schliesst man die Zange, so trifft die Nadelspitze gerade in den Mittelpunkt des Ringes. Dieser öffnet sich, lässt die conische Spitze hindurchtreten, schliesst sich aber sogleich wieder über den engeren Hals der Nadel, und hält diese fest. Auf diese Weise wandert die Nadel von einer Branche zur andern. Fasst man nun das Gaumensegel zwischen die Zangenarme, so durchbohrt die Nadel bei der Schliessung des Instruments das Gaumensegel, und fängt sich bei ihrem Durchtritt sogleich in dem Ringe. Wird dann das Instrument entfernt, so folgt die Nadel und zieht den Faden hinter sich nach. Auf der einen Seite wird die Nadel von vorn nach hinten, auf der andern, von hinten nach vorn durchgeführt; sonst müsste man für jede Seite ein besonders gekrümmtes Instrument haben. Ganz nach denselben Principien hat der Instrumentenmacher Lutter einen Apparat für die Anlegung der Bleinaht verfertigt. Die Nadel (Tab. XLVI. Fig. 7. von vorn, Fig. 8. von der Seite) ist der von Sotteau ähnlich, nur besitzt sie statt des Oehrs an ihren hinteren Enden ein Mutterschraubengewinde zur Aufnahme des Bleidrahts. Für sie ist ein Nadelhalter (Tab. XLVI. Fig. 6.) bestimmt, der mit dem späteren Dieffenbach'schen ziemlich übereinkommt, jedoch an der Spitze stärker gebogen ist, und in welchen die Nadel so eingelegt wird, dass sie parallel mit der Richtung des Instruments zu liegen kommt. An dem feststehenden Arme ist ein Schieber angebracht, dessen unteres Ende in eine aufrechtstehende Platte umgebogen ist, die dem Daumen, Behufs der Bewegung, zur Stütze dient. An dem oberen Ende des Schiebers ist der federnde Ring befindlich, der, wenn der Schieber vorgeschoben wird, die Nadel hindurchtreten lässt, und sich über den engeren Hals derselben wieder schliesst, wie es der punktirte Contour andeutet. Bei der Anwendung zieht man den Schieber so weit als möglich zurück, durchsticht das Gaumensegel von hinten nach vorn, schiebt dann, sobald die Spitze der Nadel durchgedrungen ist, den Schieber vor, fängt die Nadel in dem Ringe, öffnet dann die Zange, zieht den Schieber mit der Nadel zurück, wobei der Bleidraht folgt, und entfernt zuletzt das Instrument aus dem Munde. Ein Vorwurf, welcher alle diese Apparate, besonders aber den von Sotteau trifft, ist der, dass die Durchführung der Nadel zu sehr dem Willen des Operateurs entzogen ist, und dass ein geringer Fehler am Instrumente die Wirkung desselben vereitelt.

Zur Schliessung der Suturen wendete v. Gräfe früher eigene Schraubenmuttern und feine Ligaturstäbchen an. Von ersteren haben wir schon gesprochen (§. 183.), letztere sind fast noch unzweckmässiger, denn sie belästigen den Kranken durch ihre Schwere, und verhindern ihn den Mund zu schliessen. Später verwarf er sie selber, und schürzte die Ligatur mit den Fingern. Auch sind diese in der That ausreichend. Werneck's sondenförmiges Stäbchen, Ebert's Tubulus, Doniges Krücke, (Tab. XXXVIII. Fig. 5.), mit welcher der vor dem Munde geschürzte Knoten bis zum Gaumen fortgeschoben werden soll, können die Leitung des fühlenden Zeigefingers nicht ersetzen. Zur Schliessung der Bleidrähte dienen ebenfalls die Finger, und eine gewöhnliche Kornzange. v. Gräfe's Instrument (Tab. XXXVIII. Fig. 1.), zum Zusammendrehen von Metalldrähten ist entbehrlich.

Zum Abschneiden der Fäden und der Drähte dient eine Cooper'sche Scheere.

Endlich sind zur Operation erforderlich: Eine Wundspritze, verschiedene Schwämme von der Grösse einer Wallnuss, und kleinere gerissene Stücke bis zur Grösse einer Bohne und Erbse herab. Lange Pincetten oder Kornzangen, um die Schwämme damit zu fassen. Kaltes und warmes Wasser in Gläsern und Schüsseln, und leere Schalen zum Ausspeien

Besondere Vorrichtungen, um den Mund des Patienten geöffnet zu erhalten, und die Zunge niederzudrücken, als: Korkstöpsel, welche man zwischen die Zähne schiebt, oder Mundspiegel und Mundspatel sind durchaus unnütz. Sie beengen den Raum, beunruhigen den Patienten, vermehren seine Qual, und rauben ihm auch in den Momenten die Ruhe, wo er ohne Störung den Mund schliessen kann. Freundliches Zureden, möglichste Schonung, zweckmässige Pausen leisten hier das Meiste. Ein gewaltsames Verfahren ist ganz am unrechten Ort.

Zur Operation sind vier Gehülfen nöthig. Der Eine steht hinter dem Kranken und fixirt den Kopf gegen seine Brust; der andere steht zur Rechten des Operateurs und reicht die Instrumente; der dritte macht die Handreichungen für den Patienten; der vierte kniet zur Seite und überwacht dessen Hände, damit er nicht in die Instrumente eingreift.

Zuvörderst soll die Operation beschrieben werden, wie sie in den leichteren Fällen verrichtet wird, wo die Spaltung nicht über den weichen Gaumen hinaus geht.

§. 188. Der Patient sitzt auf einem Stuhle mit einer Rückenlehne, so gegen das Licht gewendet, dass dasselbe durch den weit geöffneten Mund auf die hinteren Schlundpartien ungehindert einfallen kann. Bei weit geöffnetem Munde tief einathmend, tritt das Gaumensegel hinter der Zungenwurzel hervor. Nach der gewöhnlichen Angabe fasst nun der Operateur die untere Spitze der einen Gaumenhälfte mit einer Hakenpincette, spannt den Spaltenrand mässig an, und trägt, von unten nach oben schneidend, einen schmalen Streifen von demselben ab. Dann wiederholt er dasselbe Verfahren auf der andern Seite, und achtet besonders darauf, dass die Wundränder in dem oberen Spaltenwinkel (wenn nämlich die Spalte sich nicht durch den knöchernen Gaumen fortsetzt) vollkommen zusammentreffen. Obwohl es ziemlich gleichgültig ist, welchen Rand man zuerst abträgt, so ist es doch rathsam, mit dem rechten zu beginnen, weil hier die Abtragung etwas schwieriger ist, indem man die Hände dabei kreuzen muss, wenn man nicht mit der linken Hand schneiden will. Die Richtung des Schnitts von unten nach oben, soll den Vortheil gewähren, dass das ausfliessende Blut nicht die Schnittlinie überströmt; indessen ist die Blutung in der Regel nicht bedeutend, und es hält schwer, auf die angegebene Weise das Gaumensegel bis zur Vollendung des Schnitts in gehöriger Spannung zu erhalten. Auch haben wir früher schon (§. 187.) die Uebelstände erwähnt, welche der Gebrauch der Hakenpincette mit sich führt. Dieffenbach bedient sich daher statt derselben eines feinen Häkchens, mit dem er den Spaltenrand in der Mitte von hinten nach vorn anhakt, so dass die Spitze etwa eine halbe Linie vom Rande entfernt auf der vorderen Fläche sichtbar wird. Schon an und für sich ist dies Verfahren leichter ausführbar, als wenn man die höchst bewegliche Spitze des gespaltenen Zäpfchens zwischen die Branchen einer Pincette bringen soll. Dieffenbach zieht nun das Gaumensegel nach innen und etwas nach unten an, stösst das schmale Messer mit nach oben gerichteter Schneide dicht neben dem Häkchen, eine Linie vom Rande entfernt, durch das Gaumensegel hindurch, und führt, in gleicher Entfernung vom Rande bleibend, mit sägender Bewegung den Schnitt bis zum obern Winkel der Spalte hinauf. Dann dreht er schnell die Schneide nach abwärts, und vollendet die Abtragung des Randes nach unten, indem er denselben nun mit dem Häkchen nach innen und oben anspannt. Hängt der völlig getrennte, eine Linie breite Randstreifen dann noch im obern Spaltenwinkel fest, so ergreift er ihn mit einer Hakenpincette, und schneidet ihn vollends ab. Auf dieselbe Weise verwundet er den andern Rand der Spalte.

Nachdem die Blutung durch Ausspülen des Mundes mit kaltem Wasser gestillt ist, und man dem Kranken einige Ruhe gegönnt hat, geht man zur Anlegung der Nähte über. Bei einer gänzlichen Spaltung des Gaumens sind vier bis fünf Suturen nöthig. Je nach der Dicke des Gaumensegels werden die Stichpunkte zwei bis vier Linien weit vom Rande entfernt gemacht. Man fängt am besten mit der obersten Sutur an, die man drei Linien unterhalb des Winkels der Spalte, oder bei gleichzeitiger Spaltung des harten Gaumens, eben so weit unterhalb des hinteren Randes desselben anlegt. In Abständen von drei zu drei Linien lässt man die übrigen folgen. Bedient man sich der ungestielten Nadeln und der gewöhnlichen Fäden, so versieht man jedes Ende des etwa $1\frac{1}{2}$ Fuss langen Fadens mit einer Nadel. Diese muss wenigstens zwei bis drei Zoll weit aufgeschoben werden, damit der Faden nicht aus der Nadel entschlüpft, wenn Schwierigkeiten bei der Durchführung eintreten. Man legt die Nadel fest in den Nadelhalter ein, leitet den Faden dicht an demselben entlang, indem man ihn gelinde anzieht, und mit dem Nadelhalter gemeinschaftlich fasst, damit er nicht herabhängend den Kehldeckel oder die Zungenwurzel reizt. Auf diese Weise bringt man die Nadel, mit abwärts gerichteter Spitze, ohne die Zungenwurzel zu berühren, durch die Spalte hindurch, dreht sie dann zur Seite, und durchsticht das Gaumensegel von hinten nach vorn zuerst auf der rechten Seite. Kommt die Nadel an der vorderen Fläche etwa zwei Linien weit zum Vorschein, so fasst man sie mit der Kornzange, und führt sie vollends durch, indem man den Faden bis zu seiner Mitte nachzieht. In gleicher Weise führt man das andere Ende des Fadens an der entsprechenden Stelle auf der linken Seite durch. Ist dies geschehen, so zieht man die Nadeln vom Faden herunter, oder schneidet lieber das letzte Ende des Fadens sammt der Nadel ab, da das Abstreifen oft nicht ohne Zeitverlust geschehen kann, und übergiebt die Enden lose aufwärts geschlagen dem Assistenten, der eine Verwechselung der Fadenenden sorgfältig vermeiden muss. Ist die nöthige Zahl von Suturen angelegt, so reinigt man nochmals sorgfältig den Mund durch Ausspülen und nimmt den Schleim, der sich nunmehr in reichem Maasse angesammelt hat, mittelst kleiner trockener Schwammstückchen, die man mit einer Pincette oder Kornzange hält, hinweg. Der Schleim ist so zähe, dass er sich auf den Schwamm gleichsam aufrollen lässt. Man muss mehrere Schwämmchen in Bereitschaft haben, weil die Rei-

nigung jedes einzelnen zu viel Zeit rauben würde, und man lieber jedesmal ein frisches Stück nimmt, wenn der Schleim nicht mehr an dem gebrauchten haften will. Auf diese Weise kommt man am besten zum Ziele. Das Ausspülen des Mundes mit Wasser, oder das Gurgeln allein genügt nicht; der Schleim wird dadurch nicht fortgeschafft, er verwandelt sich im Gegentheil dabei in eine schaumige Masse wie geschlagenes Eiweiss, was vollends die klare Einsicht stört. Sind die Wundränder von Blut und Schleim gereinigt, welche ein mechanisches Hinderniss der Vereinigung abgeben würden, so schliesst man die Suturen in derselben Reihenfolge, wie man sie angelegt hat, d. h. von oben nach unten. Man schlingt einen doppelten Knoten vor dem Munde, leitet dann den Knoten mit Hülfe der beiden Zeigefinger bis zum Gaumen, zieht ihn hier fest zu, und setzt schnell einen einfachen Knoten darüber. Roux macht gleich anfangs einen einfachen Knoten, und lässt diesen mit der Kornzange so lange halten, bis der zweite Knoten darüber geschlungen ist. Der Knoten soll nicht auf der Spalte, sondern neben derselben zu liegen kommen, indessen kann man schon zufrieden sein, wenn nur im Uebrigen die Sutur gut liegt. Nach der Schliessung des Knotens schneidet man die Fadenenden mit der Cooper'schen Scheere kurz ab. (Tab. XXXVII. Fig. 3. 4.)

Bedient man sich einer gestielten Nadel in Form eines einfachen Hakens, so zieht man den Faden so durch das Oehr, dass das kürzere Fadenende auf der concaven, inneren Seite des Hakens zu liegen kommt. Man führt die Nadel, wie es oben beschrieben ist, ein, und durchsticht zuerst das Gaumensegel auf der rechten Seite. Wird die Spitze mit dem Faden auf der vorderen Fläche sichtbar, so fasst man den letzteren auf der inneren Seite der Nadel mit einer Pincette oder einem Haken, zieht das Ende vollends hervor, und hält es fest. Dann zieht man die Nadel aus dem Stichpunkt zurück, lässt sie längs dem Faden auf die linke Seite gleiten, und durchsticht hier auf dieselbe Weise das Gaumensegel. Man fasst nun wiederum den Faden auf der inneren Seite der Nadel, und zieht ihn hervor, wodurch die Nadel frei wird. Es ist von grosser Wichtigkeit, sich genau an die gegebene Vorschrift zu halten, denn durch eine Verwechselung der Fadenenden würde die Nadel beim ersten Stiche vom Faden abgestreift werden, beim zweiten aber auf dem Faden gefangen bleiben. Da indessen ein Irrthum hierin leicht vorkommen kann, die Durchführung der Nadel bis über das Oehr schwierig ist, weil der Faden auf der inneren Seite bedeutend aufträgt, und es schwer hält, den mit Blut und Schleim getränkten, an der Nadel dicht anliegenden Faden zu fassen und auszuziehen, so ist überhaupt die Anwendung der gestielten Nadeln nicht rathsam, und auch in neuester Zeit fast gänzlich verlassen worden. Nur für die Fälle sind sie, wie schon oben angemerkt, mit Nutzen zu gebrauchen, wo es sich um Schliessung von Oeffnungen im Gaumen handelt, die nicht gross genug sind, um die Einführung eines Nadelhalters zu gestatten. Dann ist aber auch ein einfacher geöhrter Haken ganz ausreichend. Dasselbe gilt von den gespaltenen Nadeln, die weiter keinen Vortheil gewähren als den, dass durch ihr Eröffnen der Faden leichter gefasst, und die Nadel von dem Faden frei gemacht werden kann, wenn sie auf ihm gefangen worden. Dagegen kann sich aber der Faden leicht in die Spalte einklemmen, und schwerlich wird die getheilte Spitze den Grad von Schärfe erhalten können, den man einer einfachen Nadel geben kann.

Bei Anwendung des Bleidrahts verfährt man wie bei der Fadenligatur. Ist der Draht durchgeführt, so schneidet man die Nadel ab, weil das Abdrehen zu viel Zeit raubt; jedoch muss man immer mindestens ein Stück von einem halben Zoll mit der Nadel in Verbindung lassen, um es nachträglich bequemer fassen und ausdrehen zu können. Man biegt die Enden vorläufig zusammen, und übergiebt sie aufwärts geschlagen dem Gehülfen. Hierbei stellt sich auch noch der Vortheil heraus, dass sich die Drähte nicht unter einander verschlingen, wie es bei den Fäden der Fall ist. Ist die nöthige Zahl von Suturen angelegt, so beginnt man die Annäherung der Wundränder, indem man die Drahtschlingen mit den Fingern allmählig etwas zusammendreht, und hiermit, von der oberen beginnend, nach und nach bis zur unteren fortschreitet. Ist die Spalte hierdurch um etwas verringert, so reinigt man auf die angegebene Weise mit den kleinen Schwammstückchen die einzelnen Zwischenräume von Blut und Schleim, und setzt dann von neuem, durch abermaliges Zusammendrehen der einzelnen Schlingen, die Annäherung der Wundränder fort. Bei der untersten Sutur ist es nöthig, die Schlinge mit einer Kornzange während der Umdrehung zu fixiren, weil sonst das bewegliche Zäpfchen, den Umdrehungen selber folgend, gezerrt werden würde. Berühren sich endlich die Ränder der Spalte an allen Punkten, so dringt man nochmals mittelst noch kleinerer Stückchen Schwamm, die man mit einer schmalen Pincette fasst, zwischen die Suturen ein, um die Wundränder vollkommen zu reinigen, schneidet dann den Draht etwa zwei bis drei Linien von der Schlinge entfernt durch, und dreht die kurzen Enden dann noch zwei- bis dreimal mittelst einer Kornzange um, bis eine ganz innige Vereinigung der Spalte an allen Punkten zu Stande gekommen ist. Man darf diese Suturen hier etwas fester anlegen, als es an andern Theilen erlaubt ist, da es hier an jeder weiteren Unterstützung mangelt, der Gaumen sehr weich ist, und von dem Durcheitern der Suturen gerade kein erheblicher Nachtheil zu befürchten steht. Zuletzt schneidet man noch diese Enden bis auf eine oder anderthalb Linien ab. Man bedient sich dazu der Cooper'schen Scheere, weil man mit dieser vermöge ihrer Krümmung die Drähte quer abschneiden kann, wodurch sie am wenigsten scharfe Kanten erhalten. Auch diese sucht man durch Zusammenkneipen mittelst der Kornzange noch vollends abzustumpfen, und biegt dann die Drahtenden nach oben, damit sie nicht die Zunge reizen. Nun betrachtet man Alles nochmals genau, um noch das zu ändern, was nöthig erscheint. Später ist es nicht rathsam mehr, mit den Drähten etwas vorzunehmen, da man Gefahr

läuft, die bereits begonnene Vereinigung dadurch wieder zu trennen. Ist der Zwischenraum zwischen zwei Suturen zu gross, als dass man eine innige Vereinigung annehmen könnte, so kann man noch in der Mitte zwischen beiden eine gewöhnliche Knopfnaht anlegen. Offenbar wären umschlungene Nähte an und für sich, nach der bei der Hasenscharte gegebenen Exposition auch zur Vereinigung der Gaumenspalte am besten geeignet, nur ist leider ihre Anlegung kaum möglich. Die Durchstechung des Gaumens von hinten nach vorn, muss häufig diejenige Art der Vereinigung herbeiführen, die Tab. XXVIII. Fig. 12. dargestellt ist, wo die Schleimhaut der hinteren Fläche sich in den Wundspalt hineinschlägt, und die Berührungsflächen der an sich schon schmalen Wundränder noch mehr verringert. Die Bleinaht kommt in ihrer Wirkung der umschlungenen Naht noch am nächsten, da sie für die Ränder eine bessere Stütze abgiebt als die Fadenligatur.

§. 189. Gewöhnlich erfolgt nach der Operation eine ziemlich beträchtliche Anschwellung des Gaumensegels, die sich öfters durch die Choanen bis zur Nasenschleimhaut fortsetzt. Die Spannung, welche oft schon unmittelbar nach Anlegung der Suturen beträchtlich ist, nimmt noch zu; die Absonderung von Schleim vermehrt sich; doch wagt der Patient nicht, ihn weder herabzuschlucken, noch auszuräuspern, da jeder Versuch dazu die ohnehin lebhaften Schmerzen, die sich vom Halse aus bis nach den Ohren hin erstrecken, noch vermehrt. Nimmt die Anschwellung noch zu, so steigt das Gaumensegel bis zur Zungenwurzel herab, und erschwert das Athmen. Die Luft drängt sich gewaltsam zwischen die Suturen durch, und sprengt so die bereits erfolgte lose Vereinigung der Spalte. Es tritt Eiterung ein, die Suturen schneiden durch, die Spalte klafft von neuem und der Erfolg der Operation ist vereitelt. Diesen Uebelständen nach Möglichkeit vorzubeugen, hat Dieffenbach die Seitenincisionen angewendet. Bei irgend beträchtlicher Spannung sticht er das Messer mit aufwärts gerichteter Schneide, vier bis sechs Linien über dem unteren freien Gaumenrande, und etwa einen halben Zoll von der vereinigten Spalte entfernt, zuerst auf der einen Seite durch die ganze Dicke des Gaumensegels hindurch, und führt es parallel mit der Naht aufwärts bis gegen den knöchernen Gaumen. Dann verfährt er auf der andern Seite ebenso. Diese beiden Schnitte verwandeln sich in Folge der Spannung der Theile in zwei länglich ovale Oeffnungen, durch die man, wie durch ein Fenster, die hintere Schlundwand erblickt. (Tab. XXXVII. Fig. 5.). Die zwischen beiden Oeffnungen befindliche Brücke, welche die Suturen enthält, hängt jetzt lose herab, und alle Spannung in den Wundrändern ist beseitigt. Die Bewegung des Gaumensegels ist dadurch erleichtert, der Patient leidet weniger Schmerzen, er kann ohne besondere Beschwerde schlucken, und der Athem geht ungehindert durch die beiden Seitenöffnungen hindurch. Man hat nicht zu fürchten, dass die zwischen ihnen befindliche Hautbrücke abstirbt, da sie hinlänglich von beiden Enden aus ernährt wird, wenn man die Seitenschnitte nur nicht zu weit nach der Mitte hin anlegt; auch dürfen dieselben nicht dem unteren Rande zu nahe kommen, damit sie hier nicht durcheitern, und eine seitliche Spaltung des Gaumens statt der mittleren veranlassen. Die Blutung ist bei diesen Seitenincisionen öfters beträchtlich, doch gelingt es meist, sie durch Ausspülen mit kaltem Wasser zu stillen; auch ist eine leichte Anwandlung von Ohnmacht das beste Stypticum. Im Nothfall kann man das spritzende Gefäss umstechen. Man muss genau darauf achten, dass der Kranke das Blut ausspeit, denn wenn er viel Blut verschluckt, so entsteht leicht Erbrechen, wodurch die Naht wieder aufreissen kann.

Wo die Spalte so breit ist, dass man ein Ausreissen der Nähte befürchten muss, bevor sie noch geschlossen ist, da macht Dieffenbach die Seitenschnitte noch vor der Vereinigung, sobald nur einige Spannung in Folge der Annäherung der Wundränder durch die Drahtschlingen eintritt. Jedoch macht er hier die Seitenschnitte anfänglich nur von geringer Ausdehnung, und vergrössert sie erst allmählig, je nachdem durch fortgesetzte Umdrehung der Drähte von neuem wieder Spannung eintritt. Er setzt dies Verfahren so lange fort, bis endlich die Spalte geschlossen ist. Würde man diese Seitenschnitte gleich Anfangs so gross machen, so würden die beiden schmalen Streifen der Brücke zu wenig Widerstand leisten, und den Drähten bei der Umdrehung folgen. Auf diese Weise gelang es, Gaumenspalten zu heilen, die ohne Seitenschnitte völlig unheilbar gewesen wären. Auch stellt sich in diesen Fällen der Vortheil des Bleidrahts besonders entschieden heraus.

Um das Gelingen der Operation in diesen schwierigen Fällen zu erleichtern, empfiehlt Hartung[1]), ähnlich wie schon Alcock (§. 183.), die Vereinigung der Spalte en deux temps zu verrichten. Zuerst soll die obere Hälfte der Spalte mit Hülfe von Seitenschnitten vereinigt, und dann nach einigen Monaten dieselbe Operation an der unteren Hälfte wiederholt werden. Hierbei wird es allerdings möglich, die Seitenincisionen im Verhältniss zum vereinigten Theile beträchtlich grösser zu machen, und eine grössere Entspannung herbeizuführen. Dessen ungeachtet wird es oft nicht gelingen, die Verwachsung gerade in der oberen Hälfte zuerst zu bewirken, da die Nähe des knöchernen Gaumens die Annäherung erschwert. Auch ist es immer ein erheblicher Uebelstand, dass die Heilung auf diese Weise immer erst durch eine doppelte Operation erreicht wird, während es auf die andere Weise doch wohl möglich ist, die Heilung auf einmal zu erlangen. Das brandige Absterben der Gaumenstreifen, welches Hartung bei grösseren Seitenschnitten besonders fürchtet, kann verhütet werden, wenn man die obigen Regeln beobachtet. Ueberhaupt scheint er in sofern eine falsche Ansicht von Dieffenbach's Seitenschnitten zu haben, als er angiebt, dass diese auf jeder Seite des Spaltes den ganzen weichen Gaumen senkrecht spalten müssen, und er selbst bei der Wiederholung der Operation im unteren Theile die Seitenschnitte vom unteren freien Rande des Gaumensegels aus aufwärts schneidend beginnt.

1) Organ f. d. ges. Heilkunde. 1843. Bd. II. St. 2.

Hierdurch werden aber zwei seitliche Spalten statt der mittleren erzeugt. Eben so wenig dürfte sein Rath, die Schliessung der Suturen erst nach einigen Stunden vorzunehmen, bis der Kranke sich erholt, und die Blutung, so wie die Absonderung des Schleims aufgehört habe, streng zu befolgen sein. Die Erholung des Kranken, soweit sie zur Vollendung der Operation nöthig ist, und die Stillung der Blutung erfordert keine so lange Zeit, und die vermehrte Schleimabsonderung dauert gewöhnlich tagelang, oft bis über die Zeit der Heilung hinaus. Die beste Erholung für den Kranken ist die Beendigung der Operation.

§. 190. Nach der Operation wird der Kranke ins Bett gebracht, und mit dem Kopfe mässig hoch gelagert. Er muss die grösste Ruhe beobachten, kein Wort sprechen, sich vor jeder heftigen Respirationsbewegung (als Lachen, Niesen, Husten, Gähnen, Räuspern etc.) hüten. Der Speichel wird nicht verschluckt, sondern mit einem Tuche aus dem Munde gewischt. Der Kranke nimmt öfters kaltes Wasser in den Mund, das er von Zeit zu Zeit in geringer Quantität hinunter schlucken darf. Ausserdem kann der Kranke gleich nach der Operation etwas Fruchteis geniessen. Als Nahrung bekommt er Haferschleim, der anfangs kalt, später aber lauwarm gereicht wird, nach Umständen leichte Brühen, ein weiches Ei etc. Selbst nach gelungener Verheilung muss der Kranke noch 14 Tage lang nur flüssige oder ganz dünne breiige Nahrung erhalten. Auch darf er vor Ablauf dieser Zeit noch nicht laut sprechen. Das Reinigen des Mundes verrichtet der Patient theils selbst, wenn er verständig genug ist, indem er, bei vorn übergebeugtem Kopfe, die Canule einer kleinen Wundspritze zwischen die Zähne fasst, und mit gelindem Druck einen Wasserstrahl vorsichtig gegen das Gaumensegel leitet, wobei er jedoch sehr darauf achten muss, dass Nichts in den Kehlkopf eindringt; theils nimmt man den Schleim, der sich öfters wie ein dicker Belag auf der Zunge und dem Gaumen ausbreitet, mit einem ausgedrückten Schwämmchen fort, das wie ein Pinsel an einen Stock befestigt wird. Ist die Entzündung sehr lebhaft, so fährt man mit dem kalten Wasser während der ersten Tage fort, setzt 20 bis 30 Blutegel an die Seiten des Halses, nach Umständen zu wiederholten Malen an, und giebt abführende Klystiere. Bei hoher Gefahr, besonders bei hinzugetretenen entzündlichen Complicationen in den Brustorganen, lässt man ausserdem noch reichlich zur Ader. Lässt die Entzündung nach, hört der Schmerz auf, so geht man allmählig zu gelind adstringirenden Mundwässern, am besten zu einer Mischung von Wasser und Rothwein, und endlich zu einer Auflösung von Alaun (ʒij—iv auf 1 ℔. Wasser) über. Bei zu geringer Entzündung empfiehlt v. Gräfe das Gaumensegel mit reizenden Flüssigkeiten, als Naphthen, verdünnter Salzsäure, Tinctura Euphorbii, Myrrhae, Cantharidum, Capsici etc. zu bepinseln, und im schlimmsten Falle selbst das Glüheisen anzuwenden. Leicht können diese Mittel aber wieder eine zu heftige Entzündung hervorrufen. Rothwein mit Wasser, und allenfalls verdünnte Myrrhentinctur bringen selbst bei torpidem Zustande in der Regel schon die gewünschte Belebung hervor. Ist die gesammte Constitution des Patienten sehr herunter gekommen, so müssen die Kräfte durch gute Fleischbrühen, Wein etc. und Arzeneien, wie Chinadecoct etc. verbessert werden.

Es lässt sich kein bestimmter Termin festsetzen, an welchem die Suturen entfernt werden müssen. Im Allgemeinen kann man die Nähte hier länger liegen lassen, als an andern Theilen, da ausser ihnen kein anderes Mittel vorhanden ist, die zarte Vereinigung in der Spalte zu unterstützen, und das Durcheitern der Suturen hier weiter keinen erheblichen Schaden bringt, indem sich die kleinen Querwunden bald wieder durch Granulation schliessen. Der gewöhnliche Zeitpunkt für die Entfernung der Suturen ist demnach in der Regel der fünfte oder sechste Tag, wo sie meistentheils schon angefangen haben durchzueitern. Man untersucht zuvor mit einem befeuchteten fein zugespitzten Miniaturpinsel, ob die Vereinigung zu Stande gekommen ist. Hat eine Sutur schon vor der obengenannten Zeit den Wundrand auf der einen Seite gänzlich durchschnitten, so entfernt man sie sogleich als unnütz. Ueberhaupt nimmt man nicht gern alle Suturen auf einmal weg, sondern lässt noch diejenigen bis zum folgenden Tage oder länger liegen, welche am wenigsten eingeschnitten haben.

Die Entfernung der Fadensuturen bietet weiter keine Schwierigkeiten dar. Man fasst den Knoten mit einer langen Pincette, zieht die Fadenschlinge hervor, schneidet sie dicht an dem einen Stichpunkte durch, und zieht die Sutur nach derselben Seite hin aus. Etwas schwieriger ist die Entfernung der Bleidrähte. Man zieht die Drahtschlinge an dem zusammengedrehten Ende mit einer Kornzange hervor, und schneidet mit der Scheere auf der einen Seite aus dem Drahtringe ein Stück von der Länge einer Linie aus. Dann zieht man den nunmehr geöffneten Drahtring nach jener Seite hinüber, und schneidet auf der entgegengesetzten Seite den Drahtbogen durch. Hiermit ist der vordere Theil der Schlinge, welcher die gedrehten Enden enthält, abgelöst, und es bleibt nur noch der Rest der Schlinge in dem einen Stichpunkt zurück. Gelingt es nicht, diesen Rest wie er ist, herauszuziehen, so schneidet man noch zuvor von ihm ein Stück von einer oder anderthalb Linien ab, dann gelingt es sicher. So umständlich auch dies Verfahren erscheinen mag, so lässt es sich doch leicht ausführen, und kann daher keinesweges einen Grund abgeben, die Anwendung des Bleidrahts deshalb zu verwerfen. Man müsste sehr roh dabei zu Werke gehen, wenn man etwa die erfolgte Verbindung der Wundränder, die der Bleidraht doch offenbar vorzüglich begünstigt, bei der Entfernung der Drähte wieder zerreissen wollte. Die Stichkanäle schliessen sich meist von selbst nach einigen Tagen. Verzögert sich ihre Schliessung, so bepinselt man sie mit einer Boraxauflösung, oder mit Benzoe-, Myrrhen- oder Cantharidentinctur.

§. 191. Ist die Heilung der Spalte bei Entfernung der Suturen bereits vollständig gelungen, so ist in der Mitte des Gaumensegels nur ein dünner Narbenstreif sichtbar. Indessen gelingt die Vereinigung öfters nur theilweise, indem

einzelne Stellen unvereinigt bleiben. Die günstigsten Fälle dieser Art sind diejenigen, wo die Vereinigung am untersten Ende zu Stande gekommen, auch selbst wenn die verbindende Brücke nur sehr schmal sein sollte. Die Spalte ist dann in ein Loch verwandelt, das sich entweder allmählig ganz auf dieselbe Weise, wie die absichtlich angelegten Seitenöffnungen durch Granulation schliesst, oder später durch die Naht vereinigt werden kann, wobei alle bei der Vereinigung der Gaumenspalte angeführten Hülfsmittel, namentlich auch die Seitenschnitte Anwendung finden. Ist die Spalte oben vereinigt, unten aber offen geblieben, so wartet man ruhig ab, bis man darüber entscheiden kann, ob der Zustand des Patienten nicht schon durch die Vereinigung, so weit sie erreicht ist, hinlänglich gebessert worden; denn Spaltungen, ganz am unteren Theile sind, wie wir früher bereits angeführt, von keinem Nachtheile. Will man die vollständige Vereinigung noch erzielen, so wiederholt man die Operation in späterer Zeit. Ist die Vereinigung nirgends zu Stande gekommen, so ist doch weiter kein wesentlicher Nachtheil für den Patienten daraus entstanden. In §. 185. haben wir bereits gezeigt, in welcher Hinsicht die Verhältnisse bei einer Wiederholung der Operation sich sogar günstiger gestalten. Nur darf man sich mit der Wiederholung der Operation niemals übereilen. Es müssen alle entzündlichen Erscheinungen der ersten Operation vollständig verschwunden, und die Narben der Ränder, der Stichkanäle und der Seitenöffnungen vollkommen weich und nachgiebig geworden sein. Meistentheils wird dieser Zustand nicht vor dem fünften oder sechsten Monat eintreten; ja es ist sogar rathsam, erst nach Jahresfrist die Operation zu wiederholen.

Was die Schliessung der Seitenöffnungen betrifft, so erfolgt diese meistentheils ohne alles Zuthun der Kunst. Eine frei auslaufende Spalte vereinigt sich nie von selbst; sie bleibt klaffend und überhäutet allmählig an den Rändern, da die neue Ersatzmasse hier nur langsam von dem einen Wundwinkel aus vorschreiten kann. Anders verhält es sich aber bei Oeffnungen, die von organischer Masse ringsherum begrenzt sind, vorausgesetzt dass keine besonderen Schädlichkeiten gleichzeitig einwirken. Hier tragen die an jedem einzelnen Punkte der Wundränder hervorschiessenden Granulationen gemeinsam zur Schliessung bei, und die vorschreitende Narbe unterstützt dieselbe, indem sie concentrisch die benachbarten Gebilde heranzieht. An den Seitenöffnungen des Gaumens entstehen in der Regel sehr üppige Granulationen, die Schleimhaut rückt dann allmählig über diese nach der Mitte zu fort, und öfters ist schon nach 14 Tagen die vollständige Schliessung erfolgt. Bleiben die Granulationen sparsam, so bestreicht man sie mit T. cantharidum concentrata (die T. cantharid. der Pharmacop. durch Abdampfen auf die Hälfte reducirt), wonach sie bald üppiger hervorschiessen. Die Vernarbung befördert man durch Bestreichen mit Lapis infernalis.

§. 192. Schwieriger ist die Heilung, wenn sich die Spalte auch noch in den harten Gaumen fortsetzt. Schon vor der Erfindung der Gaumennaht hat man Versuche gemacht, die Knochen durch äusseren Druck aneinander zu bringen. So haben schon Levret und Jourdain [1]) einen Druck auf beide Seiten des Oberkiefers empfohlen; Autenrieth [2]) hat zu dem Ende einen besonderen Stahlbügel angegeben. Roux [3]) erwartet viel von einem solchen Verfahren. Auch Dieffenbach [4]) hat einen Knaben ein Compressorium tragen lassen, dessen beide, nach dem processus alveolaris geformte hakenförmige Seiten durch zwei nach dem Gaumen gewölbte Bügel in der Mitte über der Spalte zusammengeschraubt wurden. Dieselbe Wirkung, jedoch auf einfachere Weise, würde nach ihm ein um den ganzen proc. alveolar. gelegter Ring von Gummi elasticum haben, der nach hinten zu mit einer Gaumenplatte verbunden werden kann. Von allen diesen Mitteln ist jedoch wenig zu erwarten, obgleich Maunoir [5]) einen Wolfsrachen durch äussere Compression geheilt haben soll. Die Spalte ist weniger vom Auseinanderstehen der Knochen, als von deren mangelhaften Entwicklung abhängig; auch kann dies Verfahren höchstens im kindlichen Alter von Nutzen sein, und hier versuchsweise angewendet werden; gewöhnlich fehlt es aber dem Kranken dabei an der gehörigen Ausdauer.

Der sicherste Weg zur Heilung ist der, dass man zuerst den weichen Gaumen, nach den oben aufgestellten Regeln, vereinigt, und später die zurückbleibende Oeffnung im harten Gaumen zu schliessen sucht. Die Vereinigung des Gaumensegels hat hier manche Schwierigkeit, wegen der zu überwindenden Spannung. Zu dem Ende machte Roux [6]) auf jeder Seite von der Spalte aus, dicht an der Grenze des harten Gaumens, einen drei bis vier Linien langen Querschnitt durch das Gaumensegel, um dieses nachgiebiger zu machen; auch löste er in einem andern Falle, dessen Heilung aber nicht gelang, die Weichgebilde der Gaumendecke mit besonderen, über die Fläche gebogenen Messerchen, einige Linien weit vom Knochen ab, setzte die Verwundung der Spaltenränder noch etwas über den knöchernen Theil des Gaumens fort, und legte dann, noch im Bereich des harten Gaumens selbst, eine oberste, vierte Sutur durch die Weichtheile an [7]). Auch Massa Warren [8]) scheint ein ähnliches Verfahren bei seiner Palatoplastik befolgt zu haben. Indessen leisten Dieffenbach's Seitenschnitte bei weitem mehr noch, und sind überhaupt in diesen Fällen, wo die Spalte meist von beträchtlicher Breite ist, fast niemals zu entbehren. Bei sehr breiten Spalten, wo auch diese Hülfsmittel nicht genügend erscheinen, sucht Dieffenbach [9]) zuvor auf operativem Wege eine Annäherung der Gaumen-

1) Jourdain. Abhandlung über die chirurg. Krankheit. des Mundes. Nürnberg 1784.

2) Autenrieth. Supplementa ad histor. embryon. hum., quibus accedunt observat. quaedam circa palatum fissum. Tübingae 1797.

3) Roux l. c. p. 71.

4) Roux, Uebers. von Dieffenbach. p. 70.

5) Dupasquier. Compte-rendu des travaux de la Société de Méd. de Lyon 1831.

6) Roux, Uebers. von Dieffenbach. p. 60.

7) Roux l. c. p. 54.

8) The New-England, quaterly Journal of Med. and Surgery 1843. April.

9) Dieffenbach's operative Chirurgie. Bd. I. p. 445.

knochen, und hierdurch eine Verengerung der ganzen Spalte zu bewirken, um somit den höheren Grad auf einen geringeren, leichter heilbaren zurückzuführen. Zu dem Ende durchbohrt er die Gaumenknochen an ihrem inneren freien Rande mit einem Pfriem, zieht durch die Löcher einen dicken weichen Silber- oder Golddraht, macht zu beiden Seiten, dicht an der Grenze zwischen knöchernem Gaumen- und Alveolarfortsatz eine Incision durch die Weichtheile, und durchschneidet den Knochen an dieser Stelle mit einem schwach ausgehöhlten Meissel oder einer feinen Stichsäge. Darauf dreht er die eingezogene Drahtschlinge zusammen, und bringt dadurch die Gaumenknochen mehr oder weniger aneinander, so weit es ihre Nachgiebigkeit erlaubt. Die seitlichen Knochenlücken füllen sich später durch Granulation. Wenn Alles wieder verheilt ist, wird die Vereinigung des weichen Gaumens vorgenommen.

§. 193. Man hat auf verschiedene Weise versucht, nach gelungener Vereinigung des Gaumensegels, die zurückbleibende Oeffnung im harten Gaumen organisch zu schliessen. Schon in der Vereinigung des weichen Gaumens glaubte man ein Mittel gefunden zu haben, dies zu erreichen. Allein es gilt hier dasselbe, was oben von dem Einfluss der geheilten Hasenscharte auf die Schliessung der Gaumenspalte gesagt worden ist. Es lässt sich sogar hier kaum eine Verkleinerung erwarten, weil die Gaumennaht erst in einem weit späteren Lebensalter Anwendung findet. Die Schliessung durch Knochenmasse ist nur auf die so eben angeführte Weise von Dieffenbach möglich, allein nur selten dürften die Knochen die nöthige Nachgiebigkeit besitzen. Leichter, und auch vollkommen genügend, wird die Verschliessung durch Weichtheile bewirkt, obgleich sie durch die anatomische Beschaffenheit der Theile wenig begünstigt wird, da die häutige Bedeckung des Gaumens so fest auf dem Knochen aufsitzt, dass ein seitliches Heranziehen in irgend beträchtlicher Ausdehnung nicht möglich ist, und die Ränder gewöhnlich nur äusserst wenig Masse besitzen. Krimer bewirkte in einem Falle die Verschliessung der Gaumenöffnung dadurch, dass er die Hautränder einwärts nach der Nase hineinstülpte, und durch vier Hefte vereinigte. Jedenfalls war aber hier die Spalte sehr schmal, und ihr Rand ungewöhnlich fleischig. Von der Transplantation eines Hautstücks lässt sich bei den obwaltenden Verhältnissen wenig erwarten, und in der That sind auch die angestellten Versuche nicht befriedigend ausgefallen. So ist schon Bonfils Versuch, aus den häutigen Bedeckungen des harten Gaumens einen dreieckigen Lappen in eine Spalte des weichen Gaumens einzuheilen, nur theilweise geglückt; und Blasius [1]) Versuch, ein Loch des harten Gaumens bei einem Mädchen, das ausserdem noch eine grosse Oeffnung im Nasenrücken hatte, durch ein Stück der Kopfhaut zu schliessen, das an einem schmalen Hautstreifen, von der Stirn aus, durch die falsche Nasenöffnung in die Mundhöhle hineingeleitet wurde, gänzlich gescheitert.

1) Oppenheim's Zeitschrift. Bd. XIX. p. 158.

Am sichersten ist es, durch wiederholte seitliche Annäherung der weichen Ränder allmählig eine Verkleinerung, und endlich die vollständige Schliessung herbei zu führen. Auf diese Weise verfährt Dieffenbach. Zwei bis drei Linien vom Rande entfernt, macht er auf jeder Seite längs desselben einen Schnitt bis auf den Knochen, schiebt die schmalen Streifen vom Knochen ab, und nähert dieselben, so weit es angeht, durch feine Bleisuturen, welche er in diese Streifen einlegt. Die klaffenden Schnittwunden füllt er mit Charpie aus, um die Streifen auch noch hierdurch nach der Mitte hin zu verdrängen, und durch Bildung einer breiten Narbe mehr Substanz zu gewinnen. Wenn die Drähte durchgeeitert, und die Seitenschnitte verheilt sind, so wiederholt er dasselbe Verfahren, wodurch jedesmal die Spaltenränder um einige Linien weiter nach der Mitte hin verlegt wurden, bis endlich die Oeffnung in der Mitte nach Anlegung der Naht, oder durch Granulation sich schliesst. Dies Verfahren ist mühsam und für den Patienten lästig; daher wendet es Dieffenbach in neuerer Zeit nur selten mehr an, und in der That gelingt in der Mehrzahl der Fälle bei nicht zu breiten Spalten die Heilung durch Granulation schon allein. Zu dem Ende setzt man die Ränder durch Pinseln mit conzentrirter Cantharidentinctur, oder durch Einführung eines Bourdonnets, das mit dieser Flüssigkeit getränkt ist, in Eiterung, und befördert die Granulation durch reizende Mittel, wozu ebenfalls die genannte Tinctur sich vorzüglich eignet. Man kann bisweilen auch das Glüheisen flüchtig auf die Ränder einwirken lassen. Jedoch wird bei der Dürftigkeit der Weichtheile, und ihrer festen Adhaerenz an den Knochen, die Schliessung dieser Oeffnungen immer viel langsamer vor sich gehen, als es bei den Seitenöffnungen im weichen Gaumen der Fall ist, deren Ränder bei weitem mehr Masse und Nachgiebigkeit besitzen. Gelingt die organische Verschliessung indessen nicht, so wendet man Obduratoren an, welche in der That hier am harten Gaumen allen Anforderungen, die man an ein mechanisches Ersatzmittel nur machen kann, vollkommen entsprechen. Die besten Obduratoren bestehen aus Gold- oder Platinablech, das nach der Wölbung des Gaumens gebogen, die Oeffnung genau verschliesst, indem es die Ränder derselben um einige Linien überragt. Um jeden lästigen Druck zu vermeiden, kann man den Obdurator an seiner oberen Fläche mit einer dünnen Gummiplatte überziehen, die man noch etwas über den Rand hervorstehen lässt. Dieser Obdurator wird durch einen Bügel mit Klammern an die Backenzähne befestigt. Beim Gebrauch desselben lassen sich die Pinselungen fortsetzen, wodurch oft noch nach Jahr und Tag eine organische Schliessung zu Stande kommt. Demnach ist die Befestigung der Obduratoren durch einen Schwamm, der auf der oberen Seite der Platte aufsitzt, und in die Oeffnung eingeführt wird, oder jede andere Vorrichtung, welche auf ähnliche Weise wirkt, zu verwerfen; denn einmal sitzt die Platte dadurch nicht hinlänglich fest, und andererseits verhindert der fremde Körper die Schliessung der Oeffnung; ja er bewirkt sogar mit der Zeit eine Vergrösserung derselben. Weniger kostbar als ein metallener Obdurator, bei nur mässig grossen

Oeffnungen jedoch vollkommen ausreichend, ist ein Obdurator von Gummi elasticum, der nach Art eines Hemdknopfs in die Oeffnung eingeführt wird. Er besteht aus zwei Gummiplatten, die durch eine dritte, zwischen ihnen befindliche, kleinere, zu einem Ganzen verbunden sind. Die beiden grösseren Platten überragen die Oeffnung um einige Linien; die mittlere ist etwas kleiner als die Oeffnung. Befindet sich diese in der Nähe der Spina nasalis anterior oder posterior, so giebt man nach Pauli [1]) der Platte an dieser Stelle einen Einschnitt, damit sie sich gleichmässig anlegt, auch empfiehlt derselbe [2]), die Platte, welche in die Mundhöhle zu liegen kommt, grösser zu machen, als die für die Nasenhöhle bestimmte. Die Einführung dieses Obdurators geschieht sehr leicht, indem man denselben zuvor in warmen Wasser erweicht, darauf die obere Platte mit einer Pincette an den Rändern zusammenfasst, und so aufwärts gebogen, durch die Oeffnung durchschiebt. Auch bei diesem Obdurator lässt sich die organische Schliessung erreichen, da das mittlere verbindende Stück nicht die Oeffnung ausfüllt. Je nachdem sich diese verkleinert, wird auch jenes kleiner gemacht.

§. 194. Die erworbenen Spalten und Oeffnungen des Gaumens werden auf dieselbe Weise wie die angeborenen geschlossen. Sie entstehen meistentheils durch Syphilis oder Scrophulosis; bei Kindern gewöhnlich, wenn sie spitzige Körper in den Mund nehmen und damit fallen; bei Erwachsenen öfters durch Schusswunden. Diese Oeffnungen und Spalten haben nicht die Regelmässigkeit der Form, wie die angeborenen, erscheinen bald hier bald dort, ihre Ränder sind nach der Heilung narbig und schwielig. Frische Wunden, wenn sie rein sind, lassen sich auf die oben angegebene Weise durch die Naht vereinigen. In der Regel genügt hier die einfache Knopfnaht. Oeffnungen, die nach Geschwüren entstanden, sind in der Regel schwer zu heilen, weil die Umgebung durch den vorhergegangenen Krankheitsprozess meistentheils beträchtlich gelitten hat, und oft ein bedeutender Substanzverlust vorhanden ist. Dieselben Hülfsmittel, durch welche man die Vereinigung der angeborenen Gaumenspalten möglich gemacht hat, finden auch in diesen Fällen ihre Anwendung. Kleinere Oeffnungen lassen sich häufig durch Granulation schliessen, indem man die Ränder durch Cantharidentinctur in Eiterung setzt. Grössere Oeffnungen im weichen Gaumen werden durch die Naht vereinigt, nachdem man die Ränder mit dem Messer abgetragen hat. Kreisrunde Oeffnungen schneidet man dabei, um jeden Substanzverlust möglichst zu vermeiden, nicht spitzwinklig aus, sondern folgt bei der Abtragung genau der Peripherie, und befördert dafür die Vereinigung, nachdem man die Suturen eingelegt hat, durch Seitenschnitte. Diese sind auch häufig, selbst bei länglichen Oeffnungen, der Spannung wegen, nicht zu entbehren, jedoch genügt meistens schon eine Incision nur auf einer Seite. Man hat nicht zu fürchten, dass eine solche Seitenincision selbst eine Oeffnung zurücklassen werde, da sie im Bereich des Gesunden gemacht wird, und der Gaumen an der Seite mehr Masse besitzt. Zur Naht bedient man sich hier mit Vortheil des Bleidrahts, den man mit einem geöhrten Haken einlegt [1]). Ist unterhalb der Oeffnung nur noch eine schmale Hautbrücke vorhanden, so wird diese bei der Abtragung des Randes nicht mit verwundet, weil sie leicht durcheitern könnte. Heilt dann auch nur der obere Theil der Oeffnung zusammen, so lässt sich später das Fehlende durch Granulation schliessen. Gelingt die organische Schliessung auf keine Weise, so kann die Oeffnung mechanisch durch den Obdurator von Gummi elasticum, wie er in dem vorigen §. beschrieben worden, verschlossen werden. Eben so werden Löcher des harten Gaumens, wenn sie sich nicht, wie oben (§. 193.) angegeben ist, schliessen lassen, mit einem Obdurator bedeckt.

§. 195. Man ist bisweilen genöthigt, das Gaumensegel zu spalten, um eine hinter demselben gelegene Geschwulst zu extirpiren. Dann ist das Gaumensegel durch die Geschwulst selbst ausgedehnt, und man hat bei der Wiedervereinigung desselben von einer nachtheiligen Spannung nichts zu fürchten. Von der Beschaffenheit der zu extirpirenden Geschwulst hängt es ab, ob man die Wiedervereinigung des Gaumens sogleich oder erst in späterer Zeit, oder gar nicht vornehmen kann. Bei unheilbaren Geschwülsten, die immer wiederkehren, und die man nur in der Absicht entfernt, um die Respiration frei zu machen, und den Patienten vor dem Erstickungstode zu schützen, bleibt der Gaumen unvereinigt. Wo die Geschwulst der Art ist, dass nach ihrer Entfernung noch eine örtliche Behandlung nöthig ist, bleibt die Vereinigung so lange ausgesetzt, bis jene vollendet ist.

Man nimmt gewöhnlich die Spaltung in der Mittellinie vor, jedoch kann man in den Fällen, wo die Vereinigung unmittelbar nachher zulässig ist, auch den Schnitt bogenförmig auf einer Seite (am bequemsten auf der linken) parallel mit der Anheftung des Gaumensegels machen, und so einen Lappen bilden, den man wie eine Thür auf die andere Seite hinüberschlägt, wodurch man einen hinlänglich freien Zugang zu den dahinter gelegenen Theilen gewinnt. Die Wiedervereinigung gelingt hier viel leichter als bei einer mittleren Spaltung, da das Gaumensegel nach aussen zu mehr Masse besitzt, die schmälere Hälfte durch die nahgelegene Befestigung am Knochen weniger Beweglichkeit besitzt, und der anderen grösseren Hälfte eine festere und stetigere Anlage gewährt. Deshalb ist auch die Anwendung

1) Med. Zeitung, herausg. vom Verein f. prakt. Heilkunde in Preussen. X. Jahrg. No. 47.

2) Ibid. XI. Jahrg. No. 7.

1) Ehrenreich, (Rust's Magaz. Bd. 61. p. 307.) dem es nicht gelingen wollte, einen gehörig dicken Bleidraht mit seinen vorhandenen Instrumenten einzulegen, half sich auf folgende Weise. Er bog jedes Ende des eine Spanne langen Bleidrahts hakenförmig um, legte um jeden dieser Haken einen starken Faden, drückte darauf die Haken selbst fest gegen den übrigen Theil des Drahtes an, und glättete die Enden sorgfältig. Der in dem Haken befindliche Faden an jedem Ende wurde nun zu einem Doppelfaden zusammengelegt und stark gewichst. Hierdurch war eine Sutur gebildet, deren mittlerer Theil aus Blei bestand. Die Enden wurden mit einem geöhrten Haken eingelegt, und der Draht an den Fäden nachgezogen.

des Bleidrahts hier überflüssig, und man kann eine gewöhnliche Knopfnaht anlegen, indem man die krumme Nadel, mit Hülfe einer geraden Nadelzange, zuerst durch den linken Wundrand von vorn nach hinten, und dann durch den rechten von hinten nach vorn durchführt. Man legt hier ebenfalls die oberste Sutur zuerst an, und steigt dann von oben nach unten herab; jedoch kann man hier jede Sutur nach ihrer Anlegung sogleich schliessen. Auch fremde, in die Rachenhöhle eingedrungene Körper lassen sich bisweilen nicht anders entfernen, als dass man das Gaumensegel spaltet.

§. 196. Es scheint hier der passendste Ort zu sein, einer Operation zu gedenken, welche Dieffenbach [1]) einmal unternommen hat, um ein gänzlich zerstörtes Gaumensegel organisch wieder zu ersetzen. Diese Operation verdient mit Recht den Namen:

Uraniskoplastik oder Staphyloplastik [2]).

Auf der rechten Seite ging bei der Patientin die Mundhöhle ohne alle Unterbrechung in den Schlund über, nur die Mandel bezeichnete den ehemaligen Sitz des Gaumensegels; auf der linken Seite deutete eine hervorragende Narbe die Grenze zwischen Mund und Rachenhöhle an. Auch der knöcherne Gaumen war an seinem hinteren Theile zerstört, so dass sein hinterer Rand einen Ausschnitt zeigte. Durch diesen bedeutenden Defect hatte die Patientin eine so unverständliche Sprache bekommen, dass sie es in der Regel vorzog, ihre Gedanken durch Gebärden, statt durch Worte mitzutheilen. Dieffenbach hoffte durch ein künstliches Gaumensegel die Sprache zu verbessern. Er machte zuerst auf der inneren Seite der rechten Wange einen Schnitt, der am hintern Rande des harten Gaumens anfing, und unten vor der Mandel endete. Hierauf fasste er den vordern Wundrand mit einem Häkchen, und trennte ihn mit einem über die Fläche gebogenen Messer einen halben Zoll weit vom Grunde los. Dann führte er einen eben solchen Schnitt auf der linken Seite hinter der Narbe entlang, löste diese und die anstossende Haut einen Zoll weit vom Grunde ab, und bildete aus dem abgetrennten Theil einen viereckigen Lappen, den er auf die rechte Seite hinüberzog, und durch Bleidrähte mit dem wundgemachten hinteren Rande des harten Gaumens, den er auf der rechten Seite an zwei Stellen zur Aufnahme des Bleidrahts durchbohrt hatte, und mit dem gegenüberstehenden Wundrande in Verbindung brachte. Als der Lappen beim Zusammendrehen der Drähte schon frühzeitig anfing sich zu spannen, machte Dieffenbach, ganz wie bei der Staphylorrhaphie, einen seitlichen Einschnitt durch denselben, dicht an der Stelle, wo er sich von der Wange abbog, und erweiterte den Schnitt allmählig, bis die Vereinigung zu Stande gebracht war. Fünf Tage lang ging Alles nach Wunsch. Nun aber löste sich die Verbindung auf der rechten Seite; der Lappen zog sich zurück, blieb aber doch mit dem hinteren Rande des harten Gaumens in Verbindung. Wäre die Heilung vollständig gelungen, so war eine Scheidewand zwischen Mund- und Rachenhöhle gebildet, deren unterer freier Rand sich stark gegen die Zungenwurzel herabsenkte, und eine gänzliche Absperrung der Mundhöhle nach hinten zu, wie sie für eine normale Sprache nothwendig ist, möglich gemacht; und wenn auch die Vernarbung auf der hinteren Fläche das Bestreben geäussert hätte, den verpflanzten Lappen in die Höhe zu ziehen, so wäre die Vernarbung der Wangenwunde diesem Bestreben entgegen getreten, und hätte den Lappen in seitlicher Spannung erhalten.

Leichtere Fälle, d. h. solche, wo noch grössere Rudimente des Gaumensegels vorhanden waren, sind öfters von Dieffenbach mit Erfolg operirt worden, indem er ganz wie bei der Staphylorrhaphie (§. 189.) verfuhr, und mit Hülfe von Seitenschnitten die organische Masse von den Wangen her, heranzog.

Zum Schluss ist hier noch die Trennung des mit der hinteren Schlundwand verwachsenen Gaumensegels anzuführen [1]). Eine solche Verwachsung, wie sie bisweilen nach weit verbreiteten Ulcerationen der betreffenden Theile eintritt, verursacht dem Kranken grosse Beschwerden. Namentlich ist das Schlucken behindert, und die Respiration bei geschlossenem Munde sehr beschwerlich oder durchaus unmöglich; auch ist das Gehör, durch den gehinderten Zutritt der Luft zur Tuba Eustachii mehr oder weniger beeinträchtigt. Die Verwachsung ist entweder total oder partiell. Im ersteren Falle ist die Verbindung zwischen Nasen- und Rachenhöhle vollkommen aufgehoben; im letzteren ist noch an irgend einer Stelle, meistens in der Mitte, wo früher das Zäpfchen gesessen, eine communicirende Oeffnung vorhanden. Die Verwachsung erstreckt sich bisweilen nur über den unteren Rand, bisweilen auch noch über die ganze hintere Fläche. — Die blosse Trennung genügt höchstens nur da, wo nichts weiter als der äusserste Rand verwachsen ist, und selbst hier muss man bemüht sein durch Zwischenlegen eines Leinwandstreifens, den man von der Nase aus durchführt, eine neue Verwachsung zu verhüten. Bei weit verbreiteter Verwachsung kann aber allein die Umsäumung des Randes und die Deckung eines Theils der hinteren Fläche mit Schleimhaut einen dauernden Erfolg gewähren. Zu dem Ende verfährt man nach Dieffenbach's Angabe, auf folgende Weise. Der Kranke sitzt wie bei der Staphylorrhaphie. Mit einem langgestielten kleinen Messer durchschneidet man einen halben Zoll unterhalb des verwachsenen Gaumensegels die Schleimhaut der hinteren Schlundwand in transversaler Richtung. Darauf fasst man mit einem Häkchen den oberen Wundrand, dringt mit einem über die Fläche gebogenen lanzettförmigen Messer unter demselben ein, und vollendet die völlige Trennung nach oben mit einer Cooper'schen Scheere, indem man nöthigenfalls auch noch von der Nasenhöhle aus mit einem schmalen spatelförmigen Instrumente entgegen kommt. Sind alle Adhäsionen getrennt, so unternimmt man die Umsäumung. Man bedient

1) Dieffenbach's chirurg. Erfahrungen I. Abth. p. 49.
2) Rust's Handb. d. Chirurg. Bd. IV. p. 583.

1) Dieffenbach's operative Chirurgie. Bd. I. p. 434.

sich dazu langer Fäden, die an beiden Enden mit krummen Nadeln versehen sind. Mit Hülfe eines Nadelhalters sticht man die eine Nadel einige Linien über dem unteren Rande von vorn nach hinten durch, und kommt dann über dieser Stelle, etwa einen halben Zoll höher, an der vorderen Fläche wieder hervor. Die andere Nadel führt man in einiger Entfernung zur Seite auf gleiche Weise durch. Werden nun die beiden Enden des Fadens geknüpft, so schlägt sich der freie Rand nach hinten um.

Nach Erforderniss werden noch mehr Nähte derselben Art nach den Seiten hin angelegt. Die Nachbehandlung ist im Allgemeinen wie bei der Gaumennaht; die Fäden lässt man so lange liegen, bis sie durcheitern. Das Gaumensegel wird auf die angegebene Weise in seinem unteren Theile verdoppelt, und durch die nach hinten umgeschlagene überhäutete Fläche gegen eine neue Verwachsung gesichert.

Abschnitt IX.

Von der Otoplastik. (Ohrbildung.)

§. 197. Der Verlust des äusseren Ohres wird in der Regel durch Verwundungen herbeigeführt, da Krankheitsprozesse, welche die organische Masse zerstören, wie z. B. Carcinom und Herpes exedens, nur äusserst selten das Ohr befallen. Häufiger hingegen kommen Fehler der ersten Bildung am äusseren Ohre vor [1]), und so ist denn auch der gänzliche Mangel der Ohrmuschel schon öfters beobachtet worden, meistentheils aber in Begleitung von Fehlern des mittleren und inneren Ohres. — Fehlerhafte Stellung und Form der Ohrmuschel, welche besonders durch mangelhafte Entwicklung des Knorpels bedingt ist, sind als Bildungsfehler nicht selten. — Wenn auch nicht geleugnet werden kann, dass das äussere Ohr einen wesentlichen Einfluss auf die Leitung der Schallstrahlen ausübt, so ist doch dieser Einfluss nicht so erheblich, um deshalb den Versuch zu rechtfertigen, durch eine bedeutende Operation eine gänzlich fehlende Ohrmuschel neu zu bilden, oder eine missgestaltete zu verbessern. Es bleibt daher nur noch die cosmetische Rücksicht übrig, und diese kann noch weniger bestimmend sein, da gerade Fehler am Ohre sich leicht verbergen lassen und nicht in dem Grade widerwärtig erscheinen, als Fehler im Antlitze. Kann indessen die Operation auf das Ohr selbst beschränkt bleiben, so ist sie wenigstens nicht gefährlich, da das Ohr an und für sich Verwundungen leicht erträgt. Dies ist aber nicht der Fall, wenn man zur Transplantation, besonders aus der Schläfen- und Kopfhaut, seine Zuflucht nehmen muss. An diesen Stellen ist die Ablösung eines Lappens immer gefährlich, wegen leicht erfolgender Nervenzufälle und erysipelatöser Entzündungen. — Der zu erreichende Vortheil steht sonach mit der Gefahr der Operation in keinem richtigen Verhältniss. Man wird daher nicht ohne die dringendsten Ursachen eine solche Operation unternehmen.

§. 198. Tagliacozzi giebt eine Anweisung, wie man eine gänzlich fehlende Ohrmuschel aus der hinter dem Stumpfe gelegenen Kopfhaut ersetzen könne. Indessen wird es nie gelingen, diesem Kunstprodukte auch nur entfernt die Gestalt eines Ohres für die Dauer zu erhalten, da der Lappen nach allgemeinen Gesetzen sich zusammenballen, und eine eiförmige Gestalt annehmen wird. Eben so wenig wird dies Gebilde die Funktion der Ohrmuschel übernehmen können. Für solche Fälle ist es daher zur etwanigen Verbesserung des Gehörs unstreitig rathsamer, sich mechanischer Vorrichtungen, denen man leicht die Gestalt eines Ohres geben kann, zu bedienen.

Einzelne Theile des Ohres lassen sich dagegen mit mehr Erfolg ersetzen. Fehlt nur ein kleiner Theil aus dem Rande der Ohrmuschel, so giebt man diesem Defecte, wie es auch schon Celsus gethan, die Gestalt eines Keils und vereinigt dann die Wunde, wenn es angeht, durch umschlungene Nähte, wobei man wechselsweise mit den Nadeln bald oberflächlicher nur die Haut, bald tiefer auch den Knorpel mit durchsticht. Wo sich die umschlungene Naht nicht gut anbringen lässt, gebraucht man Knopfnähte, die man durch die ganze Dicke des Ohres durchführt.

Das Ausreissen der Ohrlöcher giebt häufig Veranlassung zu Spaltungen des Ohrläppchens. Man stellt den natürlichen Zustand wieder her, indem man die Ränder der Spalte mit einer Scheere abträgt, und die Wunde dann durch umschlungene oder Knopfnähte sorgfältig vereinigt. Um die Heilung auf keine Weise zu stören, nimmt man weiter auf die Erhaltung der Ohrlöcher keine Rücksicht, sondern bildet diese von neuem, wenn die Heilung vollständig gelungen ist.

1) v. Ammon. Die angebornen chirurgischen Krankheiten des Menschen. Tab. V. Fig. 12. u. 13.

Bei grösseren Defecten muss man die Transplantation zu Hülfe nehmen. So ergänzte Dieffenbach [1]) den oberen Theil des Ohres aus der Kopfhaut. Der Patient hatte durch einen Säbelhieb ein Stück von anderthalb Zoll Länge und gleicher Breite vom oberen Theile des Ohres verloren. Dieffenbach trug den überhäuteten Rand mit der Scheere ab, und führte in gleicher Höhe und Richtung mit diesem, durch die Kopfhaut bis auf das Perikranium einen Querschnitt, der zu beiden Seiten noch etwas über den Wundrand des Ohres hinausragte. Dann führte er aus beiden Endpunkten einen ein drittel Zoll langen Schnitt nach aufwärts, löste den nunmehr an drei Seiten umschnittenen länglich viereckigen Lappen vom Perikranium los, und brachte seinen unteren Rand mit dem oberen des Ohres durch sechs umschlungene Nähte in Verbindung. (Tab. XLI. Fig. 1.) Unter dem Lappen zog er ein geöhltes Band durch, um ihn vom Grunde getrennt zu erhalten. Nach drei Wochen schnitt er aus der mit dem Ohre fest verwachsenen Kopfhaut ein bogenförmiges Stück heraus, wie es die punktirte Linie andeutet, und verhinderte die Wiederverwachsung des Lappens mit dem Grunde durch dazwischen gelegte Charpie. Anfangs blähte sich der Lappen stark auf, allmählig aber verkleinerte er sich wieder; seine Ränder schlugen sich nach hinten um, und nach vollendeter Heilung hatte der ersetzte Theil eine sehr natürliche Gestalt. Auf ähnliche Weise können andere Theile des Ohres ergänzt werden. Am besten wird aber nach dieser Methode die Bildung des Ohrläppchens, aus der den Processus mastoideus bedeckenden Haut ausfallen (Tab. XLI. Fig. 2.), da die allgemeine Neigung eines verpflanzten Hautstücks sich zu kugeln, hier gerade die naturgetreue Gestaltung des Ohrläppchens begünstigt. Oft ist durch Verbrennungen am Halse das Ohr stark herabgezogen, und das Ohrläppchen so genau mit der Narbe verschmolzen, dass es gar nicht mehr möglich ist, seine Grenze zu bestimmen. Dieser Zustand wird in der Praxis am häufigsten die Veranlassung zu einer Neubildung des Ohrläppchens geben. Hier ist besonders die Methode der Hautverdrängung anzuwenden. Aehnlich wie bei der Operation des Ectropiums (Tab. XXV. Fig. 1. 2.) führt man hier vom unteren Theile des Ohres zwei Schnitte am Halse herab, die sich unten in einen spitzen Winkel vereinigen, und mindestens die doppelte Länge von dem zu bildenden Ohrläppchen haben müssen. Dies zungenförmige Hautstück löst man vom Grunde ab, schlägt es in die Höhe, und vereinigt unter demselben die Wunde durch umschlungene Nähte. Hierauf trägt man das untere Ende des Lappens quer ab, schlägt ihn nach hinten um, und umsäumt den vorderen und hinteren Rand mit einer fortlaufenden Naht. Hiermit ist ein Ohrläppchen gebildet, dessen unterer Rand unverwundet, und dessen vordere und hintere Fläche mit Epidermis umkleidet ist. Wo sich diese Doppelung des Lappens nicht ausführen lässt, macht man den Lappen breiter, und kürzer, giebt seinem unteren Rande eine convexe Gestalt, und vereinigt die Wunde unter ihm durch die Naht. Die Ränder und die hintere Fläche sind dann genöthigt, isolirt zu vernarben. Dabei kugelt sich der Lappen, und giebt dem Kunstprodukt ein natürliches Ansehen. Gleichzeitig wird das Ohr von dem lästigen Zuge der Narbe befreit, und diese gänzlich oder zum grossen Theil entfernt.

§. 199. Fehlerhafte Stellungen der Ohren kann man öfters durch Anlegung von Narben verbessern, die durch ihre Contraction die relative Lage günstig verändern, eben so auch durch Ausschneidung von ovalen Hautstücken und Heftung der Wunde. So können weit abstehende Ohren durch Narben hinter denselben dem Kopfe genähert werden, und eben so lässt sich auch ein Ohr, das bei mangelnder Entwicklung des Knorpels, an der betreffenden Stelle schlaff herabhängt, durch Narben an der hinteren Fläche aufrichten und unterstützen. Das bestimmte Verfahren hierbei muss die Betrachtung des einzelnen Falles lehren.

Zum Schluss will ich noch einiger Fälle gedenken, in welchen eine Operation Behufs der Verkleinerung des Ohres zu unternehmen ist. Manche Personen haben von Geburt an sehr grosse und breite Ohren. Man kann ihre Gestalt dadurch verbessern, dass man aus ihrem Rande einzelne keilförmige Stücke ausschneidet, und die Wunde durch feine Suturen vereinigt. Bisweilen findet eine Hypertrophie des Zellgewebes statt, besonders bei herpetischen Affectionen, wobei das Ohr nicht allein an Umfang, sondern auch an Dicke zugenommen hat. Ist hier der Krankheitsprozess verlaufen, und die Hypertrophie nur noch als das Residuum der Krankheit zu betrachten, so kann man ebenfalls durch keilförmige Ausschnitte die Gestalt verbessern. Die Heilung gelingt hier ohne alle Schwierigkeit. In seltenen Fällen beruht die Vergrösserung auf einer aneurysmatischen Erweiterung der Gefässe, und es bleiben hier, nachdem die zuleitenden Stämme unterbunden sind, grosse leere Säcke in der Substanz des Ohres zurück, welche das Ohr verunstalten, und bei Entwicklung des Collateralkreislaufs sich leicht von neuem wieder anfüllen. In einem solchen Falle entfernte Dieffenbach aus der ganzen Dicke des Ohres länglich ovale Stücke und vereinigte dann die Wunden sorgfältig mit umschlungenen Nähten. Hierdurch wurde das Ohr an sich verkleinert, dann aber auch zugleich einem Recidive vorgebeugt, indem die leeren Säcke zum Theil herausgeschnitten wurden, und die Suturen später durch Druck und Erregung einer mässigen Entzündung die Obliteration der kleineren Gefässe begünstigen.

1) Dieffenbach's chirurgische Erfahrungen. Abth. II. p. 116.

Abschnitt X.

Plastische Operationen an den männlichen Geschlechtstheilen.

§. 200. Die Zahl der plastischen Operationen, welche an den männlichen Geschlechtstheilen vorkommen, ist ziemlich bedeutend. Es gehören dahin:

1) Die Verschliessung von Oeffnungen in der männlichen Harnröhre. Urethroplastik.
2) Die Operation der Hypo- und Epispadie.
3) Die plastische Operation an der Eichel. Balanoplastik.
4) Die Bildung der Vorhaut. Posthioplastik.
5) Die Bildung des Scrotums. Oscheoplastik.

Unter allen ist die Urethroplastik die wichtigste.

Die Eröffnung der verschlossenen Harnröhre wird später im XIV. Abschnitte abgehandelt werden.

1) Von der Urethroplastik.

Verschliessung von Oeffnungen in der männlichen Harnröhre.

§. 201. Die Urethroplastik bezieht sich nur auf die Ergänzung von Defecten der männlichen Harnröhre, da die Harnröhre beim Weibe durch ihre geringe Länge und ihre verborgene Lage nicht leicht Zerstörungen ausgesetzt ist. Ausserdem kommt die Behandlung der Harnröhrenfistel beim Weibe mit der der Blasenscheidenfisteln überein.

Widernatürliche Oeffnungen der männlichen Harnröhre kommen nicht selten vor. Am häufigsten sind sie von aussen nach innen entstanden, und zwar durch Verwundungen, die entweder zufällig, oder Behufs eines Heilzwecks die Harnröhre geöffnet haben; ferner durch syphilitische oder carcinomatöse Geschwüre, durch brandige Zerstörung in Folge von Quetschungen, öfters nach einer fest umgelegten Schnur, oder einem aufgeschobenen Ringe, was entweder aus Spielerei, oder thörichterweise bisweilen in der Absicht geschieht, den nächtlichen Urin- oder Samenabgang dadurch zu verhüten. Von innen nach aussen wird die Harnröhre durchbrochen: durch fremde in sie eingedrungene Körper, als durch eingeführte Nadeln, Glasperlen, durch Blasen- oder Nierensteine, welche im Kanale stecken geblieben, und Entzündung und Eiterung erregt haben; endlich durch brandige Zerstörung nach Urininfiltrationen in Folge von Strikturen oder Verletzungen durch den Catheter. In seltenen Fällen ist die widernatürliche Oeffnung angeboren. Dann ist aber auch gewöhnlich die Harnröhre von der Oeffnung an bis zur Spitze völlig verschlossen, oder es ist die Harnröhre der Länge nach gespalten, und eine wahre Epispadie oder Hypospadie vorhanden. Von diesen angebornen Uebeln werde ich später einiges anführen. Jetzt haben wir es nur mit den erworbenen Fisteln der Harnröhre zu thun.

Der Urin dringt beim Uriniren aus der Fistelöffnung hervor, und zwar in um so reichlicherem Maasse, je grösser die Oeffnung ist. Bei beträchtlichen Defecten der Harnröhre fliesst aller Urin auf dem widernatürlichen Wege ab, und der vordere Theil der Harnröhre wird allmählig ganz trocken, schrumpft zusammen, wird durch eine käsige Masse verstopft, und endlich ganz unwegsam. Bei ganz kleinen, haarfeinen Fisteln geht fast aller Urin auf natürlichem Wege ab, und es bedarf oft besonderer Hülfsmittel, um die widernatürliche Oeffnung zu entdecken. Lässt sich die Fistel ihrer Kleinheit wegen nicht sogleich auffinden, so umwickelt man das Glied einfach mit feiner weisser Leinwand oder feinem weissen Löschpapier, und lässt den Kranken uriniren, indem man die vordere Mündung der Harnröhre zusammendrückt. Das aus der Fistelöffnung hervordringende Tröpfchen Urin wird einen nassen Fleck erzeugen, und dadurch den Sitz der Fistel verrathen. Dringt der Urin in irgend beträchtlicher Menge aus der Fistel hervor, so läuft er am Gliede entlang, und bewirkt Excoriationen an der benachbarten Haut. Ausser dem Urine dringt auch die Samenflüssigkeit aus der falschen Oeffnung hervor, wodurch die Zeugung beeinträchtigt wird, und zwar um so mehr, je grösser die widernatürliche Oeffnung ist, und je weiter sie nach hinten liegt. Endlich übt der in Rede stehende Zustand auch noch häufig einen sehr nachtheiligen Einfluss auf die Gemüthsstimmung des Patienten aus; häufig sind selbst ganz kleine Oeffnungen für die Kranken eine unerschöpfliche Quelle ängstlicher Besorgnisse. Die Schliessung dieser widernatürlichen Oeffnungen ist daher von grosser Wichtigkeit, nur ist sie in der Regel sehr schwierig zu erreichen.

§. 202. Im Allgemeinen kann man annehmen, dass die Schwierigkeit um so grösser ist, je weiter diese Oeffnung nach vorn gelegen ist; gleichzeitig wird die Heilung schwieriger, je bedeutender der Substanzverlust ist, den die Harnröhre erlitten. Die Gründe dafür lassen sich aus den anatomischen und physiologischen Verhältnissen der betreffenden Theile deutlich nachweisen.

An und für sich sind diese Theile zu plastischen Vorgängen wenig geneigt. Das sehnige Gewebe der Urethra und das spongiöse Gewebe der Corpora cavernosa begünstigen weder die prima intentio noch eine produktive Eiterung. Wunden mit Substanzverlust und Geschwüre heilen hier mehr durch Ueberhäutung ihrer Flächen und Ränder, als durch Ausfüllung mit Granulation. Die äussere Haut des männlichen Gliedes ist sehr dehnbar und lax, und äusserst dünn, besonders nach vorn zu; es hält daher, wie beim

Augenlide, sehr schwer, die dünnen Hauträndcr zur Vereinigung zu bringen, und um so mehr, als hier eine feste Unterlage fehlt. Unter der Haut ist nur eine dünne Lage sehr lockeren Zellgewebes vorhanden, das zu ödematösen Anschwellungen sehr geneigt ist, und leicht von Urin und Eiter infiltrirt wird. Je reichlicher das Zellgewebe vorhanden ist, und je breiter die Wundränder der zu schliessenden Oeffnung sind, desto mehr Berührungspunkte bieten sie gegenseitig bei ihrer Vereinigung dar, und desto eher wird die Verklebung und Verwachsung dieser Wundränder erfolgen. Bei dem Seitensteinschnitt heilt die Wunde im allgemeinen leicht, trotz des beständig ausfliessenden Urins, (wovon in der Folge noch besonders die Rede sein wird) weil hier eine breite Wundfläche vorhanden ist, die sich durch alle Gebilde zwischen Blase und Damm, als Haut, Zellgewebe, Fett, Muskeln etc. erstreckt. Ein ähnliches Verhältniss findet noch bei Wunden der Harnröhre in der pars membranacea statt. Hier ist die Haut des Dammes noch dick, die Harnröhre in ihrer Lage durch ziemlich dichtes Zellgewebe befestigt, und noch von der fleischigen Scheide des M. constrictor urethrae umgeben, und die Breite der Wundränder beträgt hier immer noch einige Linien. Weiter nach vorn ist die Harnröhre ausser vom corp. caver. urethrae noch vom M. accelerator urinae umgeben. Im freien Theile der männlichen Harnröhre wird aber das Verhältniss bei weitem ungünstiger. Am ungünstigsten ist es bei Oeffnungen dicht hinter dem Frenulum. Hier liegt der Kanal der Harnröhre kaum eine Linie unter der äusseren Oberfläche, und ist nur vom rigiden Gewebe des corp. caver. urethrae und der äusserst dünnen Schleimhaut bedeckt.

Als ungünstige Verhältnisse für die Heilung widernatürlicher Oeffnungen der Harnröhre kommen ferner in Betracht: die in Folge des Gefäss- und Nervenreichthums hoch gesteigerte Vulnerabilität des leidenden Theils, wodurch nach operativen Eingriffen bisweilen sehr heftige Entzündungen, und selbst lebensgefährliche Zustände entstehen; eben so auch die wandelbare Grösse des männlichen Gliedes, indem die kaum begonnene Vereinigung oft durch eintretende Erectionen wieder getrennt wird, welche letztere gerade durch den Wundreiz selbst ganz besonders hervorgerufen werden. Das grösste Hinderniss für die Vereinigung giebt aber endlich der durchfliessende Urin. Mehr als jede andere Absonderungsflüssigkeit stört und ertödtet dieser den plastischen Vegetationsprozess. Nicht leicht gelingt es, durch einen eingelegten Katheter, oder auf andere Weise, den Urin gänzlich von der Oeffnung abzuhalten, und die geringste Quantität desselben, die sich neben dem Katheter wegschleicht, macht ihren störenden Einfluss geltend. Die Wundränder, wenn sie auch vorher eine gute Beschaffenheit zeigten, werden schlaff, nehmen eine aschgraue Färbung an, und es erlöscht in ihnen das Leben. Je kleiner nun die Wundfläche ist, desto geringer braucht nur die Quantität des Urins zu sein, die hinreicht, um die Plastizität zu unterdrücken. Wenn hingegen die Wundfläche einen beträchtlichen Umfang hat, so wird sich eher der einmal in ihr angeregte normale Vitalitätsgrad gegen die schädliche Einwirkung des Urins behaupten können. Als Beweis hiervon dient die leichtere Heilbarkeit der Wunden im Damme nach dem Steinschnitte, wie schon oben bemerkt worden ist. Von diesem Verhalten hat Dieffenbach ganz besondere praktische Vortheile zu entnehmen gewusst.

§. 203. Die Geschichte der Operationen zur Schliessung widernatürlicher Oeffnungen der Harnröhre durch plastische Hülfsmittel beginnt erst in neuerer Zeit. In den älteren Schriften findet man entweder gar nichts über diesen Gegenstand, oder nur den einfachen Rath, die Oeffnung durch Pflaster oder Nähte zu schliessen, ohne nähere Angabe des Verfahrens, und ohne besondere Andeutungen über die Schwierigkeit des Gelingens. A. Cooper[1]) hat zuerst eine Harnröhrenfistel, die allen angewandten Mitteln widerstand, durch ein Stück Haut aus dem Scrotum geschlossen. Eben so Earle. Nach ihnen haben Dupuytren, Ricord, Velpeau u. A. die Transplantation noch öfters versucht. Jedoch ist erst durch Dieffenbach dies Feld nach vielen Seiten hin mit Erfolg erweitert worden, und sein Genie hat über die Schwierigkeiten triumphirt, welche hier die Natur den Bemühungen des Chirurgen entgegenstellt.

§. 204. Ueber die Vorbereitungen zur Operation ist nur Weniges anzuführen. So lange die Oeffnung noch den Charakter eines unreinen oder dyskrasischen Geschwürs an sich trägt, ist natürlich an eine Schliessung der Oeffnung nicht zu denken. Der örtliche und der allgemeine Zustand muss zuvor gebessert werden. Erst wenn die Ränder überhäutet sind, oder nach Beschaffenheit der Lokalität eine gesunde Granulation zeigen, kann man die Schliessung vornehmen. Ferner muss die Harnröhre zuvor im Uebrigen auf ihren normalen Zustand zurückgeführt werden; demnach ist Entzündung oder Blennorrhoe derselben erst zu bekämpfen, und die normale Weite des Kanals wieder herzustellen. Jede Verengerung im Verlaufe der Harnröhre, mag sie Ursache oder Folge der widernatürlichen Oeffnung sein, muss zuvor durch Anwendung von Bougies gehoben werden, damit der Urin auf dem natürlichen Wege ungehindert abfliessen kann.

Zur Operation selbst braucht man ausser den im Allgemeinen bei allen plastischen Operationen nöthigen Instrumenten und Bandagen (§. 30.), nur noch einige elastische Bougies und Catheter. Für den Operateur ist ein Gehülfe ausreichend; oft bedarf es aber noch mehrerer Menschen, um den Kranken bei der Schmerzhaftigkeit der Operation gehörig zu fixiren. Der Kranke wird bei Fisteln im Damm wie zum Steinschnitt, bei Fisteln im freien Theile der Harnröhre ausgestreckt auf den Rücken gelagert. Sind Haare in der Umgegend der Oeffnung, so werden sie abrasirt. Das Glied wird heraufgeschlagen.

Von der Schliessung der Oeffnungen im hinteren Theile der männlichen Harnröhre.

§. 205. Wir haben schon in §. 201. gezeigt, dass die

1) Cooper und Travers. Surgic. Essays, Lond. 1820. p. 2.

Stelle hinter dem Scrotum die günstigste für die Verheilung ist. In der Mehrzahl der Fälle sind die hier befindlichen Oeffnungen Urinfisteln, die in Folge von Strikturen der Harnröhre entstanden sind. Mit der Heilung der Strikturen schliessen sich auch diese Oeffnungen meist von selbst. Man erweitere die Striktur allmählig durch Bougies, leite den Urin durch eingelegte elastische Catheter ab, bringe die Härten in der Umgegend der Fistel durch erweichende Umschläge zum Schmelzen, so wird meistentheils keine weitere chirurgische Hülfe nöthig sein. Eine genauere Ausführung dieses Gegenstandes, muss als zur Lehre von den Harnröhrenstrikturen gehörig, hier übergangen werden. Bleiben Fisteln zurück nach einfachen Verwundungen (z. B. nach dem Steinschnitte, oder der Operation des Boutonnière) so reicht ebenfalls in der Regel die Ableitung des Urins auf dem natürlichen Wege durch einen elastischen Catheter zur Heilung hin. Die Leitung der, Behufs der Verheilung, nöthigen Vitalitätsverhältnisse in dem Fistelgange, muss aus der allgemeinen Chirurgie als bekannt vorausgesetzt werden. — Die vorzüglichsten Mittel zur Hervorrufung einer üppigen Granulation, welche die Schliessung der Oeffnung herbeiführt, sind: die Canthariden als Tinktur oder Salbe, der Lapis infernalis und die leichte Anwendung des Glüheisens. Wo dennoch die Schliessung nicht erfolgt, wird man von den später zu erwähnenden Operationsweisen, die eine oder die andere, als die passendste in Anwendung ziehen.

Von der Schliessung der Oeffnungen im mittleren Theile der Harnröhre.

§. 206. Als mittleren Theil der Harnröhre bezeichnen wir den Theil derselben, der zwischen Scrotum und Eichel sich befindet. Eine einfache Schnittwunde, welche bis in die Harnröhre eindringt, heilt meistentheils von selbst, wenn man einen nicht zu dicken flexibeln Catheter einführt, die Wunde durch Heftpflasterstreifen schliesst, und gleichzeitig gegen den Catheter andrückt. Man kann den Catheter bald wieder entfernen, denn die Wundränder schwellen durch den Entzündungsreiz an, treten dabei noch in innigere Berührung, und sichern sich auf diese Weise gegen die Einwirkung des Urins. Kleine haarfeine Fisteln schliessen sich bisweilen durch die Cauterisation. Das beste Mittel hierzu ist die concentrirte Cantharidentinktur (§. 191.); kräftigere Caustica, als das Glüheisen, der Sublimat (als Unguentum corrosiv. Gräfii) zerstören zu viel Masse. Zuvor muss der Fistelkanal, der bei diesen kleinen Fisteln immer in schräger Richtung verläuft, durch Darmsaiten erweitert werden. Dann legt man ein Wachsbougie in die Harnröhre ein, das dieselbe genau ausfüllt, und bringt mittelst eines feinen zugespitzten Miniaturpinsels die Tinktur auf allen Punkten mit den Wandungen der Fistel in Berührung. Nach 6 bis 8 Stunden wiederholt man die Pinselung, und zwar so oft, bis sich der gehörige Grad von Entzündung entwickelt hat. Dann entfernt man durch Eindrehen eines kleinen Stückchen Schwammes, das gelöste Epithelium des Fistelkanals, und bringt einen elastischen Catheter in die Blase, den man liegen lässt. Nach einigen Tagen kann man die Cauterisation wiederholen. Indessen sah Dieffenbach in der Mehrzahl der Fälle keinen Erfolg von diesem Verfahren; es schloss sich zwar öfters die äussere Oeffnung, doch brach sie nach einiger Zeit wieder auf, wenn der Urin von innen her dagegen andrängte. Das meiste leistet die Cauterisation bei kleinen Fistelöffnungen, die nach der Transplantation zurückbleiben, und bei der Schnürnaht, wovon weiter unten. Bei Wunden mit Substanzverlust, oder bei Oeffnungen, die nach Geschwüren zurückgeblieben sind, kann man, nachdem man bei letzteren die Ränder entweder mit dem Messer, oder durch Aetzmittel (T. Cantharid., Lap. infern.) angefrischt hat, die blutige Naht anlegen, wenn es die Spannung erlaubt. Bei einer runden Oeffnung wird man die Vereinigung nicht von der Seite, sondern von vorn nach hinten vornehmen, weil durch eine seitliche Vereinigung eine stärkere Spannung entsteht, und das Lumen der Harnröhre dabei beträchtlich verringert wird. Die Vereinigung von vorn nach hinten bewirkt dagegen eher eine Erweiterung an der Stelle. Indessen hat leider die Erfahrung sattsam gezeigt, dass weder die Knopfnaht noch die umschlungene hier einen irgend sichern Erfolg gewährt. Dieffenbach[1]) versuchte die Heilung in einem Falle dadurch zu erreichen, dass er, um breitere Wundränder, als die einfache Dicke der Haut sie liefern konnte, aneinander zu bringen, zu jeder Seite der Oeffnung die Haut in einer Falte erhob, diese wundgemachten Falten mittelst umschlungener Nähte über der Oeffnung vereinigte, und durch zwei Seitenincisionen jeder Spannung begegnete. Dessenungeachtet missglückte der Versuch eben so, wie die einfache Vereinigung der Wundränder mit Anwendung der Seitenschnitte. (Tab. XLIII. Fig. 1. 2.) Im §. 201. wird man Manches zur Erklärung dieser Thatsachen finden, und eben so die Gründe, warum eine Schliessung grösserer Oeffnungen durch Granulation hier nicht zu erwarten steht.

Nach erfolgloser Anwendung des genannten Heilverfahrens, und bei grösseren Defecten, hat man vielfach die Oeffnungen durch Transplantation von Haut zu verschliessen gesucht. Ausführbar ist die Sache leicht, da hier ein Ueberfluss an Haut in der Umgegend vorhanden ist. Am häufigsten ist die Haut des Scrotums dazu benutzt worden. Man bildete einen gestielten Lappen zur Seite der Raphe, den man umdrehte und in die Oeffnung einsetzte. Da die Scrotalhaut sich aber bedeutend zusammenzieht, muss man den Lappen derselben um ein Beträchtliches grösser machen, als es der Defect an sich erfordern würde. Auf diese Weise hat Cooper[2]) eine Oeffnung geschlossen. Ricord unternahm, wie Dieffenbach[3]) mittheilt, eine ähnliche Operation, bei einer Oeffnung von einem Zoll, aber ohne Erfolg. Dagegen brachte Philipps[4]) eine Heilung

1) Dieffenbach's chirurg. Erfahrungen. I. p. 91.
2) a. a. O.
3) Dieffenbach und Fricke's Zeitschrift. Bd. II. Heft 1. p. 27.
4) Annales de la Société de Med. de Gand, 1839. p. 25.

zu Stande, indem er wie bei Dieffenbach's Methode der Rhinoplastik, die ernährende Hautbrücke selbst mit einpflanzte. Wenigstens spricht dafür die Beschreibung der Operation, wie sie v. Ammon [1]) mittheilt. Hiernach bildete Philipps aus der vorderen Seite des Scrotums einen Hautlappen, der dem Defecte an Gestalt entsprach, aber um den dritten Theil grösser war; die Spitze des Lappens war nach hinten, der Stiel desselben nach vorn gerichtet. Der Lappen wurde vom Grunde gelöst, und die Wunde des Scrotums durch Nähte geschlossen. Nun wurden die Ränder des Fistelkanals durch zwei Seitenincisionen wund gemacht, die an der unteren Seite des Gliedes in einen spitzen Winkel zusammentrafen, und von hier aus als einfache Incision bis in die Nähe des Stiels des Lappens verliefen. Der Scrotalhautlappen wurde dann umgedreht, zwischen die Incisionen eingelegt, und durch zahlreiche Nähte in der Lage befestigt. Die Fortführung der einfachen Incision wäre nicht nöthig gewesen, wenn sie nicht zur Aufnahme des Stiels hätte dienen sollen. Um den Stiel aber vollständig aufnehmen zu können, hätte die Incision nicht bloss bis in die Nähe des Stiels, sondern ohne Unterbrechung bis in den einen Seitenrand desselben hinein verlängert werden müssen.

Delpech [2]) versuchte die Schliessung einer Oeffnung dicht vor dem Scrotum durch Verpflanzung eines Hautstücks aus der linken Weiche, indem er den von hier gelösten Lappen umdrehte, und an die Stelle seiner Bestimmung verlegte. Indessen starb der Lappen ab, wie es wohl zu vermuthen war, da die Theile weit von einander entfernt liegen, und die Inguinalhaut bei ihrer zarten Beschaffenheit nicht leicht eine starke Dehnung und Umdrehung erträgt.

Ueberhaupt bleibt die Verpflanzung eines gestielten Hautlappens in diesen Fällen immer misslich, hinsichtlich des Erfolgs. Der verpflanzte Lappen stirbt häufig ab, weil, wie wir oben gezeigt haben, der Boden für seine Aufnahme nicht günstig ist, und der Urin, trotz des Catheters nicht vollständig, weder von den Nähten, noch von der, der Harnröhre zugekehrten, wunden Zellgewebfläche des Lappens abgehalten werden kann. Es würde wenig helfen, brächte man die Epidermisfläche nach innen, denn auch die gesunde Haut wird durch fortwährende Berührung des Urins excoriirt, und der mit seiner Zellgewebfläche der Luft unmittelbar ausgesetzte Lappen würde dadurch nicht minder Gefahr laufen, abzusterben. Bei Verpflanzung aus der Scrotalhaut ist ausserdem auch eine Urininfiltration in das Scrotum zu besorgen.

Man könnte den Vorschlag machen, bei einem sehr langen Präputium den Ersatzlappen aus diesem zu bilden, wobei man den Vortheil hätte, einen Lappen zu erhalten, der auf der einen Fläche mit Schleimhaut, auf der andern mit Corium bekleidet ist. Jedoch möchte bei der lockeren Textur dieses Gebildes schwerlich eine Anheilung erfolgen. Ferner begünstigt auch noch bei allen diesen Methoden die Drehung des Lappens an seinem Stiele das Absterben desselben, und nur indem man die ernährende Brücke mit in organische Verbindung bringt, kann man einigermaassen diesem Uebelstande begegnen. Immer wird aber ein gestielter Lappen sich mit der Zeit stark zusammenziehen, vom Grunde erheben und endlich eine halbkugliche Hervorragung auf dem Grunde erzeugen; auch wird die Contraction der ernährenden Brücke leicht eine Verziehung des ganzen Gliedes hervorbringen. Um diese Uebelstände zu beseitigen, wäre dann wieder eine Reihe verbessernder Nachoperationen erforderlich.

Den sichersten und günstigsten Erfolg unter den Transplantationsmethoden gewährt unstreitig die einfache Verschiebung der Haut. Der verschobene Hauttheil bleibt mehr als ein gestielter Lappen in seiner natürlichen organischen Verbindung, und ist daher weniger dem Absterben und Zusammenschrumpfen ausgesetzt. Jedoch mehr noch als dieses, ist für die Heilung der Umstand wichtig, dass wenn die zu verschiebende Haut vom Grunde gelöst, und über den Defect, dessen Umgebung wund gemacht worden, hinübergezogen wird, dann zwei breite Wundflächen mit einander in Berührung kommen, die leichter mit einander verwachsen, als schmale Wundränder. (§. 201.) Dies Verhältniss richtig würdigend, hat Dieffenbach den Satz ausgesprochen, dass die Theile hier keine Neigung zur Rändervereinigung, wohl aber eine grosse Neigung zur Flächenvereinigung besitzen. Während die oben angeführten Transplantationen den Zweck hatten, einen Lappen in die Oeffnung selbst einzusetzen, und ihn durch zahlreiche Nähte an den Rändern derselben zu befestigen, wird bei der Hautverschiebung die Oeffnung nur mit der Haut bedeckt, und die Nähte sind nur Nebensache, da hier nicht die Ränder, sondern die Flächen mit einander verwachsen sollen. Demnach kommt es hier darauf an, ein möglichst grosses Hautstück zu verschieben, um eine grosse Verheilungsfläche zu gewinnen. Der Nachtheil einer grösseren Verwundung wird reichlich durch den Vortheil einer mehr gesicherten Heilung überwogen.

§. 207. Die Haut kann von beiden Seiten nach der Mitte zu, oder von hinten nach vorn, oder auch ringförmig, von der oberen Seite des Gliedes zur unteren verschoben werden. Die jetzt zu erwähnenden Operationsmethoden sind sämmtlich von Dieffenbach [1]) angegeben und grösstentheils alle mit Erfolg von ihm ausgeführt worden.

a) Verschiebung der Haut von den Seiten her.

Nachdem ein dicker elastischer Catheter eingeführt ist, um dem Penis bei den Incisionen mehr Festigkeit zu geben, wird die Haut der Quere nach stark angespannt, und die Oeffnung in der Längenrichtung des Gliedes, durch zwei halbmondförmige Schnitte, die durch die Haut bis ins darunter gelegene Zellgewebe dringen, umschrieben. Das spitze Oval wird darauf mit einer Hakenpincette gefasst, und gänzlich extirpirt, wobei gleichzeitig die Ränder der Oeffnung

1) v. Ammon und Baumgarten. Plastische Chirurg. p. 272.
2) Delpech. Chirurgie Clinique. Tom. II. p. 581.

1) Dieffenbach und Fricke's Zeitschrift, a. a. O.

angefrischt werden. Die Haut wird nun sorgfältig durch feine umschlungene Nähte über der Oeffnung vereinigt. Darauf macht man die beiden Seitenincisionen, indem man auf jeder Seite die Haut in einer Querfalte aufhebt, und diese durchschneidet [1]). Die Seitenincisionen müssen etwa $\frac{1}{3}$ Zoll von der vereinigten Wunde entfernt liegen, und an beiden Enden um Etwas über sie hinausragen. Endlich wird die ganze zwischen beiden Seitenschnitten befindliche Hautbrücke mit der Naht, vom Grunde abgelöst, indem man die Schnitte mit dem flach aufgelegten Messer, oder noch besser mit einer stumpfspitzen Scheere dicht am Penis entlang führt, um der abzulösenden Haut eine möglichst dicke Schicht von Zellgewebe zu erhalten. (Tab. XLIII. Fig. 3. Die untergeführte Sonde bezeichnet die Ablösung der Haut). Hebt man die Hautbrücke nach geschehener Trennung in die Höhe, so erblickt man den Catheter durch die Oeffnung in der Harnröhre. Fliesst etwas Urin neben dem Catheter vorbei, so findet er sofort aus den grossen Seitenincisionen einen freien Abfluss; er kann nicht mehr so leicht in das Zellgewebe eindringen, und hier durch längeres Verweilen seine zerstörenden Wirkungen äussern. Die genähten Hautränder heilen jetzt ohne Störung zusammen. Die gelöste Hautbrücke vereinigt sich allmählig durch üppige Granulationen mit dem Grunde, und die Seitenincisionen vernarben. Um das Zusammenheilen der beiden Hautstreifen noch mehr zu begünstigen, hat Dieffenbach bisweilen statt der umschlungenen Nähte eine Schienennaht angelegt, wodurch die Ränder aufgerichtet werden, und die Hautstreifen mit der unteren Fläche aneinander kommen. Die Schienen bestehen aus Streifen von festem Leder. Nachdem man die Wundränder in einer Falte der Länge nach erhoben hat, legt man zu beiden Seiten die Schienen gegen, und durchsticht diese sammt der Falte in querer Richtung mit Insektennadeln. Ihre Köpfe finden auf der einen Seite an der Schiene einen Widerhalt, auf der andern Seite werden die freien Enden, nachdem die Spitzen abgeschnitten sind, spiralförmig aufgedreht, bis die Schienen den erforderlichen Druck auf die zwischen ihnen befindliche Hautfalte ausüben.

Mit diesen so eben angeführten Methoden ist aber immer der Uebelstand verbunden, dass die Suturen gerade über der Fistelöffnung sich befinden, und daher dem Urine ganz besonders ausgesetzt sind. Alliot [2]) hat dies zu vermeiden gesucht, indem er die Haut nur von einer Seite her verschob. Er bildete nämlich auf der einen Seite der Fistel einen kleinen viereckigen Lappen, und auf der andern Seite einen diesem Lappen entsprechenden Defect. Mit dem Lappen wurde nun die Fistel und der Substanzverlust bedeckt, und hierdurch die Naht zur Seite der Harnröhre, also entfernter von der Fistel, angebracht. Die Operation ist vollkommen gelungen; indessen ist doch anzunehmen, dass hier, bei der grossen Verschiebbarkeit der Haut, die Naht doch nicht immer fern von der Fistel bleiben wird. Ausserdem bewirkt diese Methode durch die Entfernung des Hautstücks eine Einschnürung des Gliedes, wodurch die Heilung leicht gestört werden kann. Der Vortheil, welchen diese Methode gewähren soll, kommt unstreitig in weit höherem Grade den nächstfolgenden Methoden zu.

b) Verschiebung der Haut der Länge nach.

Diese Methode eignet sich hauptsächlich für diejenigen Oeffnungen, welche an den Grenzen der bezeichneten Region, also entweder hinten in der Nähe des Scrotums, oder vorn in der Nähe des Präputiums liegen. Bei jenen wird die Scrotalhaut zur Deckung benutzt, bei diesen das Präputium, und die Haut im ersteren Falle daher von hinten nach vorn, im zweiten von vorn nach hinten verschoben.

Bei Oeffnungen in der Nähe des Scrotums entfernt man im Umfange derselben die Haut in Form eines querliegenden Ovals, dessen Spitzen ungefähr bis zur Mitte der Seitentheile des Penis herumreichen. (Tab. XLIII. Fig. 4.). Darauf macht man einen halben bis ganzen Zoll hinter diesem Ovale (je nach der Grösse des vorhandenen Defects) eine Querincision durch die Haut, löst den halbringförmigen Lappen vom Grunde ab, schiebt ihn nach vorn und heftet ihn an den vorderen Rand des extirpirten Ovales durch feine umschlungene Nähte an. (Fig. 5.) Um den etwa vorbeifliessenden Urin abzuleiten, und die Naht vor seiner Berührung zu schützen, kann man anfänglich ein Endchen Bougie unter den hinteren Rand des Lappens einlegen. Wie bei dem vorigen Verfahren erfolgt hier ebenfalls die Heilung durch Flächenvereinigung.

Befindet sich die Oeffnung in der Nähe des Präputiums, so nimmt man wie beim vorhergehenden Falle die Haut in Form eines queren Ovals fort, das zwei Drittheile des Gliedes umfasst, und vereinigt die breite Wunde durch umschlungene Nähte. Um nun das Wundsekret und den etwa vorbeifliessenden Urin abzuleiten, wird die innere Lamelle der Vorhaut, da wo sie sich an die Corona glandis ansetzt, sammt dem Frenulum in der Breite eines halben Zolls durchschnitten, und von dieser Wunde aus das Zellgewebe bis zur widernatürlichen Oeffnung hin, unter der Haut mit einer Scheere getrennt. Anfangs legt man in die Wunde zwischen Vorhaut und Eichel ein Endchen Bougie ein, um den Abfluss zu begünstigen. Ist die Vorhaut eng, so spaltet man sie noch der Länge nach entweder zu beiden Seiten, oder nur einfach auf dem Rücken des Gliedes, um einer entzündlichen Phymose zu begegnen.

c) Ringförmige Verschiebung der Haut von der oberen Fläche zur unteren.

Bei sehr grossen Defecten im mittleren Theile des Penis, wo noch weit um die Oeffnung herum die Haut narbig und fest mit dem Grunde verwachsen, und deshalb die Vereinigung von der Seite her nicht gut ausführbar ist, da schliesst

1) Bei der grossen Laxität der Haut am Penis kann es überhaupt als allgemeine Regel gelten, in so weit es möglich ist, hier alle Incisionen, welche nur bis ins subcutane Zellgewebe dringen sollen, mittelst Faltenbildung zu verrichten. Für Längenincisionen wird man daher eine Querfalte, für Querincisionen eine Längenfalte bilden. Will man einen Bogenschnitt machen, so durchschneidet man die Falte in schräger Richtung, wodurch ursprünglich zwar ein winklicher Schnitt entsteht, der aber bei der grossen Dehnbarkeit der Haut mit Leichtigkeit die Gestalt eines Bogens annimmt.

2) Malgaine's operat. Chirurgie. p. 566.

Dieffenbach die Oeffnung durch eine halbe Drehung der Haut um die Axe des Penis, so dass der obere unversehrte Theil der Haut nach unten über die Oeffnung der Harnröhre, und der untere durchbrochene Theil nach oben zu liegen kommt. Nach Einführung des Catheters wird die Haut im Umkreise der Oeffnung an der Grenze der Verwachsung durchschnitten und vom Grunde gelöst; der verwachsene Theil wird oberflächlich abgeschält. Dann wird, um die Achsendrehung zu erleichtern, auf der linken Seite vor dem Defecte, und auf der rechten Seite hinter demselben, oder umgekehrt, eine Querincision durch die Haut des Penis gemacht, welche zwei Drittheile des Gliedes umgeben muss. Zwischen den Schnitten wird die Haut vom Grunde am bequemsten mit einer Scheere gelöst. Wenn die Blutung gestillt ist, wird die Drehung vorgenommen, und die Haut durch einige Suturen, welche an der vorderen Querwunde angelegt werden, in ihrer Lage erhalten. Die hintere Querwunde bleibt offen zum Abfluss des Urins. Fig. 1. Tab. XLIV. stellt einen solchen Defect der Harnröhre dar. Die querlaufenden rothen Linien vor und hinter der Oeffnung bezeichnen die Querincisionen, von denen natürlicherweise immer nur die eine, dem Beschauer zugewendete Hälfte auf dem Bilde sichtbar ist. Fig. 2. 3. derselben Tafel zeigen den Penis nach geschehener Verschiebung. In Fig. 2. ist die untere Seite sichtbar, wo die Oeffnung der Harnröhre durch die Haut der oberen Seite verdeckt ist. In Fig. 3. ist die obere Seite dargestellt; man erblickt durch die Oeffnung der verschobenen Haut die unversehrten Corpora cavernosa penis.

Von der Schliessung der Oeffnungen dicht am Frenulum.

§. 208. Es ist schon oben bemerkt worden, dass die Verschliessung von Oeffnungen dicht am Frenulum in der Regel weder durch Granulation, noch durch Anlegung einer Naht gelingt. Erst Dieffenbach hat gelehrt, die Heilung durch Flächenvereinigung zu erreichen.

a) Ist das Präputium noch vorhanden und lang, so benutzt man dieses zur Transplantation. Nach Einführung eines dicken Catheters zieht man die Vorhaut stark zurück, und legt auf der unteren Seite des Penis, um die widernatürliche Oeffnung herum, eine oberflächliche ovale Wunde an, deren vordere Hälfte durch Abschälung der Eichel, deren hintere Hälfte aber durch Extirpation der inneren Lamelle der Vorhaut gebildet wird. Tab. XLII. Fig. 1. ist der Umfang der oberflächlichen Verwundung durch eine rothe Linie angedeutet, in Fig. 2. aber die Verwundung selbst dargestellt. Es wird nun das Präputium wieder über die Eichel herübergestreift, wodurch die Wundflächen beider Theile auf einander zu liegen kommen. Der vordere Rand der Haut wird durch umschlungene Nähte an der Eichel befestigt. Zuletzt wird auf jeder Seite das Präputium gespalten, jeder Schnitt nach hinten bis gegen die Hälfte des Gliedes hin verlängert, und die zwischen ihnen befindliche Haut vom Grunde gelöst, wie es in Fig. 3. die darunter weggeführte Sonde andeutet. Die Spaltung des Präputiums geschieht in der Absicht, einer entzündlichen Phymose vorzubeugen, und dem etwa vorbeifliessenden Urin einen freien Abfluss zu verschaffen.

Dieffenbach verrichtete diese Operation das erste Mal in Paris. Die Oeffnung der Harnröhre hatte die Grösse einer Bohne. Im gewöhnlichen Zustande war sie von der Vorhaut bedeckt; erst beim Zurückziehen derselben wurde sie sichtbar. Nachdem ein dicker Catheter eingeführt war, schnitt Dieffenbach, bevor er die Transplantation verrichtete, die Oeffnung erst zu beiden Seiten keilförmig aus, vereinigte sie der Quere nach durch zwei Knopfnähte; dann schnitt er an jeder Sutur das eine Ende kurz ab, und leitete das andere, mittelst einer geöhrten Sonde durch den Kanal der Harnröhre zur vorderen, natürlichen Mündung derselben heraus. (Fig. 2.). Diese Nähte wurden angelegt, nicht in der Absicht, die Oeffnung zur Verwachsung zu bringen, denn dies konnte auf solche Weise nicht gelingen, sondern nur um die Oeffnung einige Tage lang mechanisch geschlossen zu erhalten, und dem Urine den Durchtritt so lange zu verwehren, bis sich der Granulationsprozess auf der Eichel und dem transplantirten Lappen des Präputiums gehörig entwickelt hatte. An den zur Harnröhrenmündung herausgeleiteten Enden wurden die Suturen herausgezogen, nachdem sie durchgeeitert waren. Dennoch erfolgte am fünften Tage eine bedeutende Urininfiltration, welche den Erfolg der Operation gänzlich zu vernichten drohte, und nur mit Mühe bekämpft wurde. Nach der Heilung zog der verpflanzte Theil des Präputiums sich allmählig zusammen, und verwandelte sich später gleichsam in ein neues Frenulum.

Eine Variante dieses Verfahrens besteht in der Verpflanzung eines überhäuteten Lappens der Vorhaut. Dieffenbach wendet sie an in den Fällen, wo gleichzeitig die Eichel auf der unteren Seite im weiteren Umfange zerstört, und eine förmliche Hypospadie gebildet ist. Zuerst wird das Präputium bis zur Corona glandis auf beiden Seiten gespalten, und dadurch in eine obere und untere Hälfte zerlegt. An dieser letztern, welche später zur Verpflanzung dient, werden die seitlichen Wundränder schnell zur Verheilung gebracht, indem die innere Lamelle mit der äusseren durch eine fortlaufende Naht verbunden wird. Nach etwa vier Wochen, wo dieser Lappen schmäler und derber geworden ist, wird dann durch Auflegen von Canthariden salbe die untere Fläche der Eichel sammt der inneren Fläche des Lappens wund gemacht, und der Lappen nach gehöriger Entwicklung von Granulationen (durch Anwendung von rothem Präcipitat und reizenden Salben) auf die Eichel gelegt, und mittelst Zirkelpflaster gelinde gegen dieselbe angedrückt erhalten, bis die Verwachsung erfolgt ist. Erweist sich diese einfache Annäherung als ungenügend, zieht sich der Lappen zurück, so befestigt man ihn mit einigen Knopfnähten.

b) Ist das Präputium nicht lang genug, um mit seiner äusseren Lamelle die Wunde gehörig zu bedecken, so verfährt man auf folgende Weise. Nachdem man die Eichel an der untern Seite oberflächlich abgeschält hat, macht man,

bei stark zurückgezogener Vorhaut, zu beiden Seiten von der Corona glandis an bis zur halben Länge des Penis eine Incision durch die Haut, und verbindet diese Schnitte an ihrem vorderen Ende durch eine Querincision. (Tab. XLII. Fig. 4.) Dieser umschriebene längliche Lappen wird vom Grunde gelöst, nach vorn über die wundgemachte Eichel (Fig. 5.) gezogen, und an seinem vorderen Ende durch Nähte auf der Eichel befestigt. (Fig. 6.). Es unterscheidet sich diese Methode von der vorigen dadurch, dass bei ihr die Duplicatur des Präputiums entfaltet wird, und der deckende Lappen demnach nicht aus der äusseren Lamelle allein, sondern aus beiden gemeinschaftlich besteht, indem hier die innere Lamelle zur Verlängerung der äusseren benutzt wird.

c) Wo das Präputium gänzlich fehlt, (Tab. XLII. Fig. 7.), kann man die Verschliessung durch einen halbringförmigen Lappen, ähnlich wie bei §. 207 *b*. bewirken. Nachdem man die Eichel auf dieselbe Weise wie bei *a*. wund gemacht hat, führt man dicht hinter der Oeffnung einen Querschnitt durch die Haut, dessen beide Enden sich bis zur oberen Fläche hin erstrecken, und etwa einen guten Zoll hinter diesem einen zweiten von gleicher Ausdehnung. (Tab. XLII. Fig. 7.). Auf diese Weise ist ein fast ringförmiges Hautstück umschnitten, das nur auf der oberen Seite des Penis noch mit der übrigen Haut zusammenhängt (Fig. 8.). Der Hautring wird vom Grunde gelöst, über die wundgemachte Stelle der Eichel herübergezogen, und an seinem vorderen Rande auf der Eichel mit umschlungenen Nähten befestigt (Fig. 9.). Die aufeinander liegenden Wundflächen verwachsen mit einander, und die durch Verschiebung der Haut entstandene unbedeckte Stelle des Penis überhäutet zuletzt.

§. 209. Der Verband muss nach allen diesen Operationen so einfach als möglich sein. Die wunden Stellen werden mit einer Lage feiner Charpie bedeckt, die durch lose übergelegte Heftpflasterstreifen befestigt wird. Eben so kann man den verlegten Hautlappen durch Pflasterstreifen, die man in schräger Richtung um das Glied führt, und über dem Lappen kreuzt, gelinde unterstützen. Jedes feste Einschnüren ist aber durchaus schädlich, auch müssen die Pflaster bei eintretender Geschwulst oder Erection sogleich durchschnitten werden. Zum Pflaster bedient man sich am besten des Empl. de Cerussa, weil es weniger als das gewöhnliche Heftpflaster die Haut reizt. Den Catheter befestigt man mit Schnüren an einem Bauchgurte.

Heilung widernatürlicher Oeffnungen der Harnröhre durch die Schnürnaht.

§. 210. So geistreich auch alle oben angeführten Methoden von Dieffenbach zur Verschliessung von Harnröhrenöffnungen sind, so werden doch diese blutigen Operationen bisweilen durch ein Verfahren überflüssig gemacht, das sich durch Einfachheit und Zweckmässigkeit in gleichem Grade auszeichnet, und ein weites Feld der Anwendbarkeit auch bei widernatürlichen Oeffnungen in anderen Theilen gefunden hat. Um den Eintritt des Urins in das Zellgewebe, wozu häufig ein einziger Nadelstich hinreicht, zu verhüten, kam Dieffenbach auf die Idee, die Oeffnung durch eine unter der Haut herumgeführte Ligatur zuzubinden, wie man etwa eine Börse oder einen Tabaksbeutel durch die an seinem freien Rande eingezogene Schnur verschliesst. Sehr bezeichnend wählte er dafür den Namen Schnürnaht. Folgendes Verfahren wird dabei beobachtet:

Die Fistel wird (wie §. 206. angegeben) durch Bepinseln mit concentrirter Cantharidentinktur ihrer Epidermis beraubt, und in Entzündung versetzt. Sind die Wandungen auf diese Weise zur Verheilung geschickt gemacht, so werden sie nochmals mit einem Stückchen feinen Schwammes gereinigt, um jeden Rest von Epidermis oder anklebendem Wundsekret zu entfernen. Nun erst geht man zur Anlegung der Naht über, wobei man auf folgende Weise verfährt. Nachdem man ein kurzes Ende Bougie in die Harnröhre eingelegt hat, um diese dadurch deutlicher erkennbar zu machen, wird eine mässig gekrümmte, mit einem starken doppelten Seidenfaden versehene Nadel, drei bis vier Linien vom Rande der Oeffnung durch die Haut bis dicht über die Harnröhre eingestochen, jedoch ohne diese zu verletzen, dann in einem Kreisbogen, immer in derselben Entfernung vom Rande der Oeffnung unter der Haut fortgeführt, und darauf wieder ausgestochen, wobei der Faden nachgezogen wird. Durch diesen Ausstichspunkt geht man von neuem ein, und verfährt auf dieselbe Weise noch ein- oder zweimal, bis man endlich wieder zu dem ersten Einstichspunkt gelangt, aus welchem man zuletzt wieder herauskommt. Jetzt ist die Oeffnung in der Tiefe vollständig mit einem Fadenringe umgeben, dessen beide Enden aus dem ersten Einstichspunkte heraushängen. Nun schlägt man die Enden in einen einfachen oder doppelten Knoten zusammen, den man so lange fester zieht, bis die Oeffnung vollständig geschlossen ist, und setzt zuletzt noch einen einfachen Knoten darüber. Lässt man mit dem Zuge nach, so sinkt der Knoten in die Tiefe hinab, und es bleiben nur die beiden Fadenenden sichtbar. (Tab. XLIII. Fig. 6.). Man legt keinen Catheter ein, und deckt die Operationsstellen mit einer dünnen Lage Charpie und einem Heftpflasterstreifen. Im günstigsten Falle ist die Fistel am dritten oder vierten Tage verheilt, wo dann der Faden, wenn er lose geworden, entfernt wird. Ist aber die Sutur schon lose geworden, bevor noch die Heilung geschehen ist, so kann man die Knoten lösen, und die Ligatur fester ziehen. Muss man aber irgend befürchten, dass die Sutur bei stärkerem Anziehen gänzlich durchschneiden werde, so thut man besser, sie zu entfernen, und den Stichkanal verheilen zu lassen. Jedenfalls ist dann die Fistel verkleinert, und man kann die Sutur nach einiger Zeit von Neuem anlegen. Ist die Fistelöffnung zu gross, um vollständig auf einmal geschlossen werden zu können, so begnügt man sich beim Zusammenziehen der Schlinge, die Oeffnung nur so weit zu verkleinern, als es ohne Besorgniss vor dem Ausreissen des Fadens geschehen kann, und wiederholt dann in späterer Zeit die Operation.

Die Operation ist nicht ganz leicht auszuführen, da es besonders darauf ankommt, die Harnröhre nicht zu verletzen,

damit kein Urin ins Zellgewebe trete. Leichter ist die Operation, wenn der Fistelgang, wie es besonders bei engen Fisteln der Fall ist, als ein härtlicher Strang sich darstellt. Hier bildet man mit Zeigefinger und Daumen der linken Hand zuerst hinter der Fistel eine Längenfalte, zieht die Haut zurück, indem man gleichzeitig die Fistel nach vorn drängt, und durchsticht die Falte hinter der Fistel. Ist der Faden durchgezogen, so lässt man die Haut los, bildet vor der Fistel eine ähnliche Falte, zieht aber die Haut jetzt nach vorn, und schiebt den Strang nach hinten, wodurch die beiden Stichpunkte nun vor der Fistel zu liegen kommen, und führt die Nadel durch dieselben Stichpunkte vor der Fistel quer durch die Falte wieder zurück. Auf diese Weise hat man durch ein zweimaliges Ein- und Ausstechen die Fistel mit dem Faden umgeben.

Die Schnürnaht gewährt den grossen Vortheil, dass sie wenig verwundend ist, dass sie den Eintritt des Urins in das Zellgewebe verhütet, und mehr als jede andere Methode den Urin von der Fistel selbst abhält, dass sie nöthigenfalls mehrmals wiederholt werden kann, und dass auch alle übrige Methoden noch anwendbar bleiben, wenn sie misslingen sollte; so wie denn auch häufig durch sie erst die Heilung vollständig erreicht wird, wenn schon andere Methoden, besonders die Transplantation, eine Besserung des Zustandes herbeigeführt haben. Die Schnürnaht ist auf physiologische Grundsätze basirt. Sie unterstützt die Natur in ihrem Bestreben, widernatürliche Oeffnungen durch Contraction einer ringförmigen Narbenbildung zu schliessen.

Eine nothwendige Bedingung zur Ausführung der Schnürnaht ist die Weichheit und Nachgiebigkeit in der Umgegend der Oeffnung. Daher eignet sie sich besonders für Oeffnungen von mässiger Grösse im hinteren Ende und in der Mitte des männlichen Gliedes. Bei Oeffnungen dicht hinter der Eichel, und da, wo die Ränder der Oeffnung callös und rigide sind, oder die Haut gänzlich fehlt, und bloss eine dünne Epidermis die Corpora cavernosa überzieht, da kann der Natur der Sache nach die Schnürnaht nicht angelegt werden.

§. 211. Was die Nachbehandlung bei diesen Operationen betrifft, so ist zu erwägen, dass häufig, besonders bei Transplantationen, sehr heftige entzündliche Zufälle eintreten, die das strengste antiphlogistische Verfahren erheischen. Selbst Aderlässe sind nicht selten erforderlich und zu wiederholten Malen anzuwenden; ausserdem örtliche Blutentziehungen durch Blutegel, die man an den Damm, an die Weichen, über den Schambogen und an die Wurzel des Penis, nicht an den Penis selbst, ansetzt, weil sie hier den Reiz vermehren; Eisumschläge bei sehr gesteigerter Entzündung, sonst nur Umschläge von kaltem Wasser. Man muss bedenken, dass die Plastizität sich ohnehin hier leicht erschöpft, und daher die Anwendung der Kälte ja nicht übertreiben. Bei der laxen Beschaffenheit des Zellgewebes, und der geringen Dicke der Haut, tritt leicht Oedem und Brand ein. Man thut daher wohl, bald, etwa am zweiten oder dritten Tage, sowie ödematöse Anschwellungen eintreten, zu lauwarmen Bleiwasserumschlägen überzugehen. Ausserdem wendet man kühlende Abführungen an, und lässt eine völlig reizlose Diät, und im Allgemeinen ein kühles, sehr ruhiges Verhalten beobachten. Alles, was Erectionen hervorrufen kann, muss sorgfältig vermieden werden. Durch eine Reifenbahre schützt man das Glied gegen äusseren Druck. — Die Nähte werden gewöhnlich nach und nach in dem Zeitraume vom dritten bis fünften Tage entfernt, indem man eine um die andere, und besonders diejenigen fortnimmt, welche lose geworden sind. Wo die Heilung durch Eiterung zu Stande kommen soll, muss man die Wundflächen nach den allgemeinen Regeln der Chirurgie auf dem zur Heilung nothwendigen Vitalitätsgrad zu erhalten suchen. Lauwarme Umschläge von Camillenthee, denen später, wenn die Vernarbung eintreten soll, etwas Bleiwasser zugesetzt wird, sind in der Mehrzahl der Fälle die passendsten Mittel.

Eine Hauptsorge ist ferner die zweckmässige Ableitung des Urins. Hiervon hängt hauptsächlich das Gelingen der Operation ab. Oft ist die Reaction in den ersten Tagen nach der Operation sehr gering; es scheint, als würde die Heilung ohne alle Schwierigkeit gelingen. Auf einmal aber, am dritten oder vierten Tage treten die heftigsten allgemeinen und örtlichen Erscheinungen ein. Das Glied schwillt übermässig an, wird dunkelroth, glänzend und heiss, und die bereits erfolgte Vereinigung geht theilweise oder gänzlich wieder auf. Diese Erscheinungen deuten auf Urininfiltration in das Zellgewebe. Um den Urin vollkommen von der Fistel abzuhalten, hat Dieffenbach [1]) den Vorschlag gemacht, die Harnröhre hinter der Fistel zu öffnen, durch diese künstliche Oeffnung einen Catheter in die Blase zu bringen, und ihn hier so lange liegen zu lassen, bis die Fistel geheilt ist. Jedoch ist bei diesem Verfahren zu besorgen, dass die neue Oeffnung, besonders bei dem längeren Verweilen des Catheters in ihr, sich in eine neue Fistel verwandeln kann. Segalas [2]) hält dies Verfahren dagegen für ganz gefahrlos, und gründet diese Ansicht auf die Beobachtung eines Falles, in welchem sich die Oeffnung des Dammes ohne besondere Schwierigkeit schloss, nachdem der Catheter acht Monate lang in ihr gelegen hatte. Dieser Fall betraf einen Patienten, bei dem die Harnröhre vom Scrotum an bis gegen die Eichel hin zerstört war; das Präputium war lang und bildete eine Phymose; am Damme waren zahlreiche Urinfisteln vorhanden. Die Harnröhre war, besonders in ihrem hinteren Theile, sehr verengt. Den Urin konnte der Patient nur im Sitzbade und nicht ohne die grösste Anstrengung lassen. Ausserdem ging der Urin unwillkührlich tropfenweise durch die Fisteln ab. Nachdem eine der Fistelöffnungen am Damme, welche der Harnröhre am nächsten lag, durch Darmsaiten und Pressschwämme erweitert war, gelang es endlich, durch diese Oeffnung einen Catheter in die Blase zu bringen. In entgegengesetzter Richtung war

1) Dieffenbach, a. a. O. p. 21.

2) Segalas. Lettre à M. Dieffenbach sur une Urethroplastie faite par un procédé nouveau. Paris 1840.

von einer benachbarten Oeffnung aus ein dünnes Bougis durch die Harnröhre zur natürlichen Harnröhrenmündung heraus geführt. Nachdem durch Anwendung von immer dickern Cathetern und Bougies der Canal der Harnröhre, soweit er vorhanden war, seine natürliche Weite erlangt hatte, und der Urin vollständig durch den Catheter aus der Fistel im Damm abfloss, ging Segalas an die Verschliessung der grossen Oeffnung des Penis. Mit zwei Bogenschnitten, von denen der eine dicht vor dem Scrotum, der andere dicht hinter dem Präputium verlief, und die zu beiden Seiten des Penis zusammentrafen, wurde ein quer liegendes Oval, welches die Fistelöffnung sammt ihrer narbigen Umgebung enthielt, umschrieben. Dieses Oval wurde oberflächlich extirpirt, und darauf der Rand des Präputiums mit dem des Scrotums durch sieben umschlungene Nähte vereinigt, nachdem zuvor noch das Präputium an seiner oberen Seite, wie bei der Operation der Phymose, der Länge nach gespalten worden war, um das Zurückweichen des Präputiums möglich zu machen, und der Spannung und entzündlichen Anschwellung zu begegnen. Die genähte Querwunde am Penis verheilte zu beiden Seiten, und es blieb nur in der Mitte noch eine kleine Stelle unvereinigt zurück, die nach vielen vergeblichen Operationsversuchen endlich durch wiederholte Cauterisation mit Lap. infern. und Canthariden-tinktur zur Verheilung gebracht wurde. Die ganze Zeit über, war der Catheter in der Oeffnung am Damm liegen geblieben; jetzt wurde er auf dem natürlichen Wege eingeführt, um dadurch die Fistel im Damm zu schliessen. Der Catheter wurde noch durch eine besondere Röhre verlängert, um nach Art eines Hebers den fortwährenden Ausfluss des Urins zu unterhalten. Nach 20 Tagen waren die Fisteln im Damm geheilt. — Später brach die Narbe vor dem Scrotum wieder auf, und nach vielen vergeblichen Versuchen schloss sich die Oeffnung endlich nach Cauterisation der Wundränder durch Lap. infern., und Anlegung von drei umschlungenen Nähten. Während dieser letzten Kur wurde der Urin fortwährend durch den Catheter auf dem natürlichen Wege abgeleitet. Die Kur des Patienten, bis zur vollständigen Heilung hatte 15 Monate gedauert. Absichtlich habe ich diesen Fall ausführlich mitgetheilt, weil er einen glänzenden Triumph der Kunst darstellt. Die Operation an sich bestand in der oben (§. 207.) angegebenen Verschiebung der Haut nach der Längendirection, die nur hier, bei der Grösse des Defectes, in grösserem Maassstabe ausgeführt wurde. Die vorhandene Perinealfistel wurde für die Ableitung des Urins auf sehr zweckmässige Weise benutzt, und die Heilung dadurch unstreitig wesentlich befördert. Allein es heilte später die von neuem aufgebrochene Fistel auch ohne jenes Hülfsmittel, und Segalas hat gewiss vollkommen Recht gehabt, nicht von neuem wieder die Harnröhre im Damme zu öffnen. Aehnliche Fälle sind neuerdings von Goyrand [1]) und Ricord [2]) bekannt gemacht worden.

1) Annales de la Chirurgie. 1842. Juil.
2) Büllet. de l'acad. roy. de méd. T. 7. p. 840.

Nur bei sehr grossen Harnröhrendefecten ist die Eröffnung der Harnröhre an einer höheren Stelle, zur Einführung des Catheters, zulässig. Man erreicht dadurch leichter die Heilung der grossen Oeffnung, und dieser Vortheil wiegt den Nachtheil hinlänglich auf, der möglicher Weise aus dem längeren Offenbleiben der kleinen künstlichen Oeffnung entspringen kann. Uebrigens legt man diese immer an solchen Stellen an, wo die Heilung keine besondere Schwierigkeiten darbietet. Demzufolge öffnet man die Harnröhre bei Defecten im vorderen Theile des Penis dicht vor dem Scrotum, und bei Defecten im hinteren Theile, im Damme. Man geht dabei folgendermaassen zu Werke [1]). Soll die Eröffnung im Damm geschehen, so wird der Kranke wie zum Steinschnitt gelagert; geschieht die Eröffnung vor dem Scrotum, so liegt der Kranke auf dem Rücken. Zuerst bringt man einen elastischen Catheter in die Harnröhre, und schiebt ihn so tief ein, als es nur irgend angeht. Dann bildet man an der zu eröffnenden Stelle eine Längenfalte, und durchschneidet die Haut der Quere nach, trennt darauf das Zellgewebe in gleicher Richtung, dringt endlich bis in den Kanal der Harnröhre ein, und schneidet auch noch den Catheter bis über die Hälfte durch. Hierauf zieht man den letzteren knieförmig gebogen aus der Oeffnung hervor, versieht das untere Stück mit einem Faden, um das Zurückgleiten des Catheters zu verhindern, schneidet letzteren nun völlig durch, und zieht das obere Stück aus der Harnröhre heraus. Das untere bleibt liegen; den Faden befestigt man mit einem Pflaster in der Inguinalgegend. Um den fortwährenden Abfluss des Urins zu verhindern, verschliesst man den Catheter mit einem Stöpsel, den man alle drei bis vier Stunden einmal abnimmt. Erst wenn die vordere grosse Oeffnung vollkommen geheilt ist, zieht man das Catheterende aus, und sucht nun die künstlich gebildete kleine Oeffnung nach irgend einer der erwähnten Methoden zu schliessen. Meistens gelingt dies durch Granulation, indem man die Ränder öfters mit Canthariden-tinktur oder Lap. infern. bestreicht, und einen elastischen Catheter durch die natürliche Harnröhrenmündung einlegt.

In leichteren Fällen ist es immer vorzuziehen, die Eröffnung der Harnröhre zu unterlassen, und den Urin durch einen elastischen Catheter, den man kürzere oder längere Zeit liegen lässt, auf dem natürlichen Wege abzuleiten. Der Catheter muss aber der natürlichen Weite der Harnröhre genau entsprechen, denn ist er zu dünn, so fliesst der Urin neben ihm vorbei, und ist er zu dick, so dehnt er die Harnröhre aus, und verhindert die Heilung. Indessen ist nicht zu leugnen, dass selbst bei genauer Erfüllung dieser Bedingungen, auch wenn man den Catheter fortwährend offen lässt, doch mit der Zeit etwas Urin vorbeifliesst, indem die Harnröhre, welche anfangs sich eng über dem Catheter zusammenzog, allmählig erschlafft und weiter wird. Auch übt der Catheter immer einen Reiz auf die Blase und die Harnröhre aus, und kann öfter durch seine mechanische Einwirkung

1) Dieffenbach's operative Chirurgie. T. I. p. 530.

die Heilung stören. Wo es daher nicht so dringend auf die Abhaltung des Urins ankommt, wie bei der Flächenvereinigung und der Schnürnaht, da thut man gut, den Catheter bald zu entfernen, d. h. spätestens nach zweimal vierundzwanzig Stunden. Während dieser Zeit ist die Heilung bereits eingeleitet, und die Harnröhre beginnt nun sich zu erweitern. Ducamp, der das Liegenbleiben des Catheters geradezu verwirft, führt ihn Behufs der Urinentleerung mehrmals des Tages ein; auch bedient er sich eines geraden Catheters, den er an der oberen Wand der Harnröhre entlang gleiten lässt, um die untere desto weniger dabei zu insultiren. Jedoch wird hierdurch jedesmal das Glied aus seiner Lage gebracht, und die Wunde gereizt, die dennoch jedesmal beim Ausziehen des Catheters vom Urin benetzt wird, der am Schnabel des Instruments, und in dem verschlossenen Ende hinter dem Auge desselben haften bleibt. Der gerade Catheter hebt die genannten Uebelstände nicht auf. Will man den Catheter längere Zeit bis zur Heilung liegen lassen, so muss man ihn wenigstens alle zwei Tage wechseln. Die Anwendung von Sauge- und Pumpwerken zur Fortschaffung des Urins ist völlig nutzlos, lästig für den Kranken und selbst gefährlich, da die Blasenwand leicht dadurch insultirt wird, indem sich der Schlauch nach Art des Schorfkopfes ansaugt.

Treten die Erscheinungen einer Urininfiltration ein, wie sie oben angeführt worden, so entfernt man sogleich den Catheter, der ohnehin dann sich nutzlos erwiesen hat, und wendet neben der allgemeinen Antiphlogose, laue Umschläge von Bleiwasser an. Vor allem aber sorge man für den ungehinderten Abfluss des Wundsekrets, und mache selbst tiefe Einschnitte durch die Haut, um die Spannung zu heben, und den im Zellgewebe stockenden Urin, so wie dem sich bildenden Urinabscess frühzeitig einen Ausweg zu verschaffen. Beim Uriniren lässt man das Glied in lauwarmes Wasser halten, um den Urin sogleich zu verdünnen. Auf diese Weise glückt es bisweilen noch, das gänzliche Misslingen der Operation zu verhüten.

2) Operation der Hypo- und Epispadie.

§. 212. An die Urethroplastik schliesst sich die Operation der Hypo- und Epispadie ganz natürlich an. Von beiden Zuständen kommt die Hypospadie, oder die Spaltung der Harnröhre nach unten am häufigsten vor. Sie zeigt sehr verschiedene Grade der Entwicklung, und es lässt sich das Uebel, von dem geringsten Grade an, wo die Oeffnung der Harnröhre nur um etwas tiefer als im normalen Zustande sich befindet, bis zu dem höchsten, wo die ganze untere Wand der Harnröhre, sammt dem Scrotum gespalten ist, in einer ununterbrochenen Reihe verfolgen. Als Zwischenstufen sind die Fälle zu betrachten, wo die Harnröhre sich in der Mitte des Penis oder dicht an der Wurzel desselben, an der pars membranacea öffnet. Die niederen Grade kommen auch am häufigsten vor. Häufig öffnet sich die Harnröhre in der Gegend der fossa navicularis, und die Eichel ist dann nicht perforirt. Die Vorhaut ist meistentheils gespalten, und bildet eine Wulst auf der oberen Seite des Gliedes. Bei höheren Graden des Uebels ist der Penis nach abwärts gekrümmt und verkürzt, dabei aber oft die Eichel unverhältnissmässig gross.

Der in Rede stehende Zustand ist besonders für das Zeugungsgeschäft bedeutsam. Oeffnet sich die Harnröhre noch im vorderen Theile des Penis, und ist das Glied sonst gehörig entwickelt, so entsteht in dieser Beziehung kein Nachtheil daraus; je weiter aber die Oeffnung nach hinten zu liegt, und je unentwickelter der Penis [1]) ist, desto mehr wird die Zeugungsfähigkeit beeinträchtigt, weil dann die gehörige Fortleitung des Samens nicht möglich ist. Demnach ist eine Operation in den Fällen, wo sich die Harnröhre noch auf der Eichel öffnet, zur Sicherung des Zeugungsgeschäfts überflüssig. Ganz verwerflich ist daher das Verfahren der früheren Zeit, die Eichel oberhalb der Oeffnung quer oder schräg abzutragen, um die Harnröhrenmündung an die Spitze des Penis zu bringen. Ist nur die Eichel gespalten, so trägt man die Ränder mit einer Scheere ab, und vereinigt sie durch umschlungene Nähte. Die Heilung gelingt um so sicherer, wenn man die früher vorhandene Oeffnung zur Ableitung des Urins frei lässt, und zu dem Ende einen Catheter durch sie einführt. Später schliesst man diese ursprüngliche Oeffnung entweder durch Granulation, durch die Naht, oder durch Transplantation, wie es oben bei den Defecten der Harnröhre angegeben ist.

Oeffnet sich die Harnröhre in der fossa navicularis, oder noch weiter nach hinten, und ist der vordere Theil des Penis nicht perforirt, so hat man versucht, den Kanal der Harnröhre bis zur Eichelspitze zu verlängern, indem man von der Oeffnung aus das Glied der Länge nach mit einem Stilet durchbohrt, bis zur Verheilung einen Catheter einlegt, und die frühere Oeffnung zuletzt verschliesst. Dupuytren [2]) cauterisirte den neugebildeten Kanal mit dem Glüheisen. Auch hat man empfohlen, das Glied an der unteren Hälfte der Länge nach zu spalten, und die Spalte darauf über einen Catheter wieder zu vereinigen. Schwerlich wird aber auf diese Weise eine Heilung zu erreichen sein.

Bisweilen setzt sich der Kanal der Harnröhre von der

---

1) Engel (Oestr. med. Wochenschrift. 1841. p. 78.) hat den Vorschlag gemacht, durch eine Operation die Streckung und Verlängerung des Penis zu bewirken, wo die angeborene Kürze desselben den Coitus unmöglich macht, und das Harnlassen behindert. Man soll am Mons veneris in der Höhe des oberen Randes der Symphyse einen horizontalen Hautschnitt machen, der nach abwärts leicht concav ist, und beiderseits bis zum Saamenstrange reichen kann. Mit einer stumpfspitzigen, nach der Fläche gekrümmten Scheere wird dann das Ligam. suspens. penis und alle jene Theile, die sich beim Abwärtsziehen des Gliedes anspannen, durchschnitten, bis der untere Rand der Schambeinvereinigung sichtbar wird. Zuletzt werden die Hautränder dergestalt durch Nähte von den Seiten her vereinigt, dass die früher horizontale Wunde, nunmehr in eine perpendikuläre verwandelt wird. Dass durch diese Operation ein erheblicher Nutzen, besonders für die Zeugung, entstehen könne, möchte sehr zu bezweifeln sein. Es wäre sogar möglich, dass die Erectionsfähigkeit darunter leiden könnte. Im übrigen ist auch wohl anzunehmen, dass der Vernarbungsprozess in der Tiefe den früheren Zustand wieder herbeiführen werde.

2) Sabatier. Méd. operat. Nouv. Edit. p. Sauron et Begin. Vol. IV.

Oeffnung aus, noch eine Strecke weit nach der Spitze des Gliedes zu fort. Dadurch wird die Herstellung des natürlichen Zustandes bedeutend erleichtert. Ein auffallendes Beispiel dieser Art ist von Marestin [1]) beobachtet worden. Dieser fand in einem Falle, wo sich die Harnröhre im Damm öffnete, dass der Kanal derselben bis zur Spitze der Eichel wegsam, und nur in seinem vordersten Theile durch eine dünne Membran verschlossen war. Er trennte diese auf dem Knopfe einer eingeführten Sonde, legte einen Catheter durch die neugebildete Oeffnung ein, und brachte die Dammöffnung mittelst der umwundenen Naht zu Verheilung.

Ist die Harnröhre bis an das Scrotum gespalten, so dass sie eine offene Rinne an der unteren Seite des Penis darstellt, so muss man die Seitentheile dieser Rinne anfrischen, und dieselben dann über einen elastischen Catheter durch umschlungene Nähte vereinigen. Die Vereinigung kann entweder der ganzen Länge nach auf einmal, oder nach und nach vom hinteren Wundwinkel aus geschehen. v. Walther [2]) hat auf die letzte Weise eine Heilung bewirkt. Am sichersten ist es aber unstreitig, eben so wie es bereits bei der Spaltung der Eichel angegeben ist, den hintersten Winkel der Spalte zur Ableitung des Urins offen zu lassen, damit die Heilung im vorderen Theile ungestört erfolgen kann.

Wo die Rinne sehr flach ist, und die Oeffnung der Harnröhre weit nach hinten liegt, empfiehlt Dieffenbach [3]) durch die Vereinigung zweier Längenfalten aus der Haut des Penis eine innerhalb mit Epidermis umkleidete Harnröhre zu bilden. Die Vereinigung dieser Falten wird dadurch bewirkt, dass man sie zuerst mittelst Durchstechung in ihrer Lage erhält; dann trägt man den oberen Rand einer jeden Falte mit einer Scheere ab, und vereinigt die Wundränder genau durch die fortlaufende Naht, oder durch zahlreiche Insektennadeln. Um die Spannung zu heben, macht man auf jeder Seite eine Incision durch die Haut. Ist die Eichel gleichzeitig gespalten, so trägt man die Ränder der Spalte ab, und vereinigt sie durch umschlungene Nähte; ist die Eichel aber undurchbohrt, so durchbohrt man sie mit einem Troikar, und verlängert dadurch den neugebildeten Kanal bis zur Spitze des Gliedes. In den Stichkanal wird so lange eine Bleisonde eingelegt, bis derselbe überhäutet ist. Durch die ursprünglich vorhandene Oeffnung im hinteren Theile führt man einen Catheter in die Blase, und leitet den Urin so lange auf diesem Wege ab, bis die Heilung im vorderen Theile zu Stande gekommen ist. Die zurückbleibende hintere Oeffnung wird später, wie es bei den Defecten der Harnröhre angegeben ist, zur Verheilung gebracht. Auch durch Verpflanzung eines Hautstreifens vom Schenkel her, hat man versucht, den Halbkanal in einen geschlossenen zu verwandeln.

Oeffnet sich die Harnröhre noch auf der Eichel, oder dicht hinter derselben, ist diese stark herabgezogen, und das Präputium gespalten, so verbessert Dieffenbach diesen Zustand auf folgende Weise. Er trägt beide Seitenränder des Präputiums mit einer Scheere ab, und führt die Schnitte schräg abwärts, so dass sie hinter der Harnröhrenöffnung in einen spitzen Winkel zusammentreffen. Dann bringt er die V förmigen Wundränder aneinander, und vereinigt sie durch Nähte. Hiermit ist die Eichel von dem Präputium gänzlich umgeben, und gerade gerichtet. Um aber die Verheilung, welche durch die Spannung der Haut und die Einwirkung des Urins gefährdet wird, zu sichern, spaltet er nun das Präputium auf der oberen Seite, wie bei der Operation der Phimose. Nach der Heilung ist eine vollständige Umkehrung des frühern Zustandes vorhanden, indem das Präputium dann auf der unteren Seite geschlossen, und an der oberen gespalten ist. Es gewährt nun der Harnröhrenöffnung, die in diesen Fällen gewöhnlich einen hohen Grad von Empfindlichkeit besitzt, eine schützende Decke.

§. 213. Bei der Epispadie, wo die Harnröhre nach oben gespalten ist, kommen ebenfalls sehr verschiedene Abstufungen vor. Im höchsten Grade setzt sich die Spaltung über die Bauchdecken und die vordere Blasenwand fort. Die Folgen der Epispadie sind im Allgemeinen dieselben, wie die der Hypospadie. Bei Spaltung der Blase kommt noch ein fortwährender Urinabfluss mit hinzu. Auch die Operationsversuche sind ähnlicher Art. So beschreibt Liston [1]) einen Fall, wo er den bis gegen den Schambogen hin gespaltenen Penis, über einen Catheter zusammengeheilt hat. Eine kleine Oeffnung, welche dicht am Schambogen zurückgeblieben war, schloss sich später, nach der Cauterisation mit einer glühenden Nadel. Aller Wahrscheinlichkeit nach ist gerade dieser zurückgebliebenen Oeffnung der Erfolg der Operation zuzuschreiben. Deshalb hat auch Dieffenbach in einem ähnlichen Falle den hinteren Theil der Rinne absichtlich offen gelassen, und durch denselben einen Catheter in die Blase geführt. Später schloss er diese Oeffnung durch seitliches Heranziehen der Haut. Diese Erfolge mögen immerhin zur Nachahmung ermuntern; eine Spalte in der vorderen Blasenwand aber durch die Naht, oder durch Transplantation schliessen zu wollen, würde ein nicht zu rechtfertigendes gefährliches, und gewiss erfolgloses Unternehmen sein. Dergleichen Unglückliche können sich mit einem Harnrecipienten, der sich an dieser Stelle gut anbringen lässt, ganz leidlich behelfen.

3) Von der Balanoplastik.

§. 214. Dieffenbach [2]) hat die Balanoplastik in die plastische Chirurgie eingeführt. Ihm kamen oft Fälle vor, wo die Eichel beträchtliche Zerstörungen durch syphilitische Geschwüre, oder andere Ursachen erlitten hatte, und die Patienten um jeden Preis eine Verbesserung der äusseren Form wünschten. In dieser Beziehung ist die Operation eine rein kosmetische; sie wird aber mehr als das, wenn sich zu gleicher Zeit die Entfernung eines kranken oder entarteten Theils (als

1) Malgaine l. c. p. 545.
2) Joh. Müller. Bildungsgeschichte der Genitalien Düsseldorf 1830.
3) Dieffenbach. Operative Chirurgie. T. I. p. 540.

1) Liston. Operat. Surgery. 3. Edit. London 1840. p. 573.
1) Dieffenbach. Operative Chirurgie. I. p. 523.

z. B. die Entfernung eines Carcinoms, einer Excreszenz etc.) mit ihr verbindet.

Soll ein Theil der Eichel extirpirt werden, so umschneidet man das Krankhafte durch zwei Bogenschnitte, und vereinigt dann die elliptische Wunde durch umschlungene Nähte. Befindet sich das Krankhafte mehr nach der Spitze zu, so entfernt man es durch einen $\vee$ Schnitt. Zackige Unebenheiten, welche besonders nach Geschwüren im Umfange der corona glandis zurückbleiben, beseitigt Dieffenbach dadurch, dass er eine Vertiefung nach der andern in Form eines Keils ausschneidet, und durch Nähte vereinigt. Flache Vertiefungen sucht er durch Umlagerung aus der Umgegend auszufüllen, indem er einen flachen Lappen aus der Eichel nach der vertieften Stelle, die zuvor wund gemacht worden, hinschiebt, und daselbst befestigt. Tiefere Defecte ergänzt er durch Transplantation aus dem Präputium, indem er auf die wund gemachte Stelle einen Lappen verpflanzt, der entweder aus der inneren Platte allein, die er ablöst und umdreht, oder aus beiden gebildet ist. Im letzteren Falle spaltet er dem Defecte gegenüber das Präputium vom freien Rande bis zur Eichelkrone, durch zwei Incisionen, und umsäumt die beiden Wundränder des hierdurch gebildeten viereckigen Lappens, der etwas grösser sein muss, als der Defect, durch eine fortlaufende Naht. Sind die Ränder verheilt, so wird die innere Fläche des Lappens, so wie auch die Oberfläche des Defects durch ein dazwischen gelegtes Läppchen mit Ung. Cantharidum wund gemacht, und die Verwachsung beider Flächen durch umgelegte Pflasterstreifen herbeigeführt. (Siehe §. 208*a*.) Dies Verfahren ist nach Dieffenbach einer Vereinigung durch die Naht vorzuziehen. Lässt sich der Defect nicht ergänzen, so sucht er ihn mit dem Präputium zu bedecken, indem er dies darüber wegzieht und anheilt. Dringt die Zerstörung bis in die Harnröhre hinein, so wird die Oeffnung geschlossen, wie es bei der Urethroplastik angegeben ist.

Zum Schluss sei hier noch folgender spezieller Fall erwähnt. Ein Mann in mittleren Jahren hatte durch langwierige syphilitische Leiden die Eichel des Penis gänzlich verloren. Das Präputium hing als ein bläulicher schlaffer Hautlappen herab. An der oberen Seite zwischen Vorhaut und Penis befand sich eine Querspalte, aus welcher der Kranke urinirte. Im Umfange derselben waren noch Geschwüre vorhanden, die aber jeden spezifischen Charakter verloren hatten, und deren Bestehen nur allein noch in der Entartung des Bodens begründet war. (Tab. XLIV. Fig. 4.). Dieffenbach trug den ganzen vorderen Theil der oberen Seite des Penis flach ab, wodurch die Geschwüre sammt ihrem kranken Boden entfernt wurden (Fig. 5. *abcd*), setzte dann diese oberflächliche Abschälung über das Präputium (bis nach *ef*) fort, und bildete aus demselben durch Zurechtschneiden den viereckigen Lappen *cdef*, den er über den vorderen Theil des Penis herüberschlug. An der Stelle, wo die Mündung der Harnröhre sich befand, wurde in den Lappen eine runde Oeffnung gemacht (Fig. 5. *g*), und durch diese ein Catheter in die Harnröhre eingeführt. Die Ränder des Lappens wurden mit den Rändern der Wunde am Penis durch zahlreiche Hefte vereinigt (Fig. 6.). Die Flächen heilten auf einander, die neugebildete Oeffnung der Urethra am vorderen Ende des Penis blieb offen, die Geschwüre waren beseitigt, und die Entstellung des Penis gehoben.

4) Von der Posthioplastik.

§. 215. Celsus [1]) empfahl bei einer zu kurzen Vorhaut, die Haut an der Wurzel des Penis ringförmig zu durchschneiden, das Präputium, nachdem man es über die Eichel fortgezogen, vorn mit einem Faden lose zusammen zu binden, und die klaffende Wunde dann durch eine breite Narbe heilen zu lassen. Jessenius a Jessen griff die Sache am andern Ende an, wie Zeis [2]) berichtet. Er rieth, die innere Membran des zu kurzen Präputiums ringförmig einzuschneiden, und nachher die äussere Membran allmählig auszudehnen. Bei gänzlichem Mangel der Vorhaut soll nach Celsus die Haut des Penis hinter der Eichelkrone kreisförmig durchschnitten, und nach der Wurzel des Gliedes zu vom Grunde gelöst werden. Dann soll man diese Haut über die Eichel herüberziehen, und in dieser Lage anheilen lassen. Bei der Vernarbung zieht sich nun aber die Haut wieder zurück. Abgesehen von der Erfolglosigkeit dieser Vorschläge, da auch bei den zuerst erwähnten Methoden die Verlängerung der Haut durch Narbenbildung eben so wenig als beim Ectropium des Augenlides (§. 109.) gelingen wird, lässt sich auch überhaupt jetzt kaum mehr ein genügender Grund für diese Operationen auffinden. Zur Zeit der römischen Kaiser sollen Juden sich der Operation unterworfen haben, um der Verfolgung zu entgehen. Eine übermässige Empfindlichkeit der entblössten Eichel, wie sie bisweilen nach psorischen und syphilitischen Affectionen vorkommt, wird sich wohl in der Regel durch pharmaceutische Mittel bekämpfen lassen. Sollten diese aber erfolglos bleiben, und sonach die Nothwendigkeit einer schützenden Decke sich herausstellen, so würde allerdings das Verfahren von Celsus zu versuchen sein. Nur müsste dann die neugebildete Vorhaut auch gleichzeitig verengt werden, um sie auf der Eichel zu erhalten. Dieffenbach [3]) empfiehlt zu dem Ende, aus dem freien Rande der neugebildeten Vorhaut keilförmige Stücke auszuschneiden, und die Wunde durch die umschlungene Naht zu vereinigen.

Die Bildung des Präputiums ist aber in den Fällen von grosser Wichtigkeit, wo eine widernatürliche Verwachsung der Eichel mit der Vorhaut stattfindet. Dieser Zustand wird gewöhnlich herbeigeführt durch Ulcerationen, welche bei angeborener Phimose durch den Urin, und das zurückgehaltene Sekret der Tyson'schen Drüsen entstehen. Bisweilen ist die Verwachsung nach Verbrennungen und nach syphilitischer oder herpetischer Balanitis entstanden. Diese Verwachsungen haben den Nachtheil, dass bei Erectionen eine lästige und

1) Lib. VII. Cap. 25. Ed. Basil. 1748. p. 471.

2) Handbuch der plastischen Chirurgie. p. 481.

3) Dieffenbach. Operative Chirurgie. I. p. 516.

schmerzhafte Spannung entsteht, und dass öfters das Glied eine widernatürliche Krümmung dadurch erleidet. Ist die Verwachsung nur partiell durch einzelne Narbenstränge bedingt, so spaltet man die Vorhaut, wie bei der Operation der Phimose, trennt die verwachsene Stelle und sucht durch zwischengelegte Oelläppchen der Wiederverheilung zu begegnen. Bei einer totalen Verwachsung hilft aber die blosse Abtrennung nichts, denn mag man auch die Vorhaut noch so weit ablösen und zurückstreifen, immer wird die Vernarbung sie wieder über die Eichel herüberziehen. So tritt bei der Verheilung unfehlbar der alte Zustand wieder ein. Erst Dieffenbach hat gelehrt, durch die Bildung einer künstlichen Vorhaut, wodurch eine überhäutete Fläche der wunden Eichel zugewendet wird, eine neue Verwachsung zu verhüten. Man verfährt dabei auf folgende Weise.

Bei sehr langer Vorhaut entfernt man den vorragenden Theil durch die Circumcision, indem man ihn mit einer Balkenzange fasst, und mit dem Messer abschneidet; doch sucht man so viel als möglich von der äusseren Lamelle zu erhalten. Bei kurzer Vorhaut spannt man die äussere Lamelle durch Zurückziehen der Haut straff an, und durchschneidet sie ringförmig an ihrem vorderen Rande. Durch fortgesetztes Zurückziehen, und mit Hülfe seichter Messerzüge und Scheerenschnitte wird die Trennung der äusseren Haut bis ein drittel Zoll hinter der Eichel fortgesetzt, und die ganze Eichel dadurch bis an ihrem Halse frei gemacht, die jedoch noch von der inneren, mit ihr verwachsenen Lamelle bedeckt ist. Ist diese dünn und zart, so würde man die Schmerzen des Kranken unnöthig vermehren, wenn man sie noch besonders abtragen wollte; ist sie aber dick und entartet, so muss dies mit Hülfe einer Hakenpincette und Scheere geschehen. Nun wird die äussere Lamelle der Vorhaut wieder über die Eichel herübergezogen, und der vordere freie Rand dieses häutigen Cylinders nach innen bis zur Corona glandis hin umgestülpt, und hier mittelst Durchstechung der Haut (wie bei dem Symblepharon §. 121.) angeheftet, oder auch bloss durch cirkelförmig um das vordere Ende des Gliedes herumgeführte Heftpflasterstreifen befestigt. Bei seinen ersten Operationen der Art bediente sich Dieffenbach statt der Pflasterstreifen, dicker baumwollener Fäden, die mit Pflastermasse bestrichen waren; und allerdings gewähren diese eine sehr genaue Fixirung, können aber auch bei nicht gehöriger Vorsicht leicht zu viel leisten, und durch ihr Einschneiden nachtheilig wirken. Switzer suchte die Entfaltung des neugebildeten Präputiums bei Anwendung der Pflasterstreifen noch dadurch zu verhüten, dass er die Eichel mit einem Leinwandläppchen umgab, und so ihre glatte Oberfläche in eine rauhe verwandelte, auf welcher die glatte Epidermisfläche der umgestülpten äusseren Lamelle nicht so leicht fortgleiten konnte.

Die Nachbehandlung ist dieselbe, wie bei den übrigen Transplantationen am Penis. Die Einlegung eines Catheters ist hier ganz überflüssig, da der Urin ohne Besorgniss auf natürliche Weise entleert werden kann, wenn man nur einigermaassen vorsichtig dabei zu Werke geht. Durch Einspritzen von Bleiwasser unter die Vorhaut wird der Abfluss des Wundsekrets unterstützt, eine Excoriation der Vorhaut verhütet, und die Ueberhäutung der Eichel befördert. Diese ist genöthigt, allein zu überhäuten, da sie mit der Epidermisfläche der neuen Vorhaut keine Verbindung eingehen kann. Erst wenn man von der Heilung sicher überzeugt sein kann, löst man die Suturen und die Heftpflasterstreifen. Jede unnütze Neugier ist hier verwerflich.

Eine solche künstliche Vorhaut bedeckt die Hälfte, oder wenigstens das hintere Drittheil der Eichel. Bisweilen verlängert es sich mit der Zeit, und nimmt auf der inneren Fläche die Beschaffenheit einer Schleimhaut an, wie im umgekehrten Falle eine Schleimhaut, welche der Luft ausgesetzt wird, öfters das Ansehen des Coriums erlangt.

5) Von der Oscheoplastik.

§. 216. Ist das Scrotum zerstört, durch Wunden oder durch Brand, in Folge von Metastasen, durch Abscesse, Harninfiltration etc., so erzeugt es sich in der Regel nach kurzer Zeit vollständig wieder. Die Hoden, selbst wenn sie ganz frei zu Tage liegen, ziehen sich dicht an den Bauchring hinauf, und werden von hier aus durch das rasch hervorschiessende neue Scrotum in kurzer Zeit wieder umkleidet. Man wird daher nicht leicht Ursach haben, ein künstliches Scrotum durch Ueberpflanzung aus der Haut des Oberschenkels, des Dammes oder des Bauches zu bilden, und in strengem Sinn des Worts eine Oscheoplastik vorzunehmen, obgleich dergleichen Operationen von Bürger und Labat wirklich verrichtet worden sind. Gewöhnlich wird aber die operative Chirurgie nur da, wo der Naturheilungsprozess gestört worden, genöthigt sein, vermittelnd einzuschreiten. Einen solchen Fall hat Dieffenbach [1]) unter andern in seinen Erfahrungen mitgetheilt. Bei einem jungen Manne, dem durch Eiterung die rechte Hälfte des Scrotums zerstört worden war, hatte sich der Hode nicht hinlänglich dem Bauchringe genähert. Die neue Scrotalhaut hatte daher oberhalb des Hodens nur den Saamenstrang umgeben, und war mit diesem verwachsen; der frei zurückgebliebene Hode fing bereits an, sich zu überhäuten. Hier löste Dieffenbach die Scrotalhaut vom Saamenstrange ab, zog sie über den Hoden fort, und vereinigte ihre Wundränder durch vier blutige Hefte, die er durch Pflasterstreifen unterstützte. Die prima intentio gelang nur theilweise; das Uebrige heilte durch Eiterung. Nach vier Wochen war die Heilung vollkommen gelungen. Später hat Dieffenbach noch öfters Gelegenheit gehabt, diese Operation zu verrichten. War der Hode bereits überhäutet, so schälte er denselben oberflächlich ab, bevor er ihn mit dem Scrotum bedeckte.

Häufiger wird sich die Gelegenheit darbieten, ein widernatürlich vergrössertes und entartetes Scrotum durch Operation zu verkleinern. So schälte Delpech [2]) bei einer

1) Dieffenbach's chirurg. Erfahrungen. Bd. II. p. 137.
2) Delpech. Chirurgie clinique de Montpellier. Tom II. p. 14. etc.

enormen Elephantiasis Scroti beide Hoden sorgfältig aus der Geschwulst heraus, und deckte sie durch zwei seitliche halbmondförmige Lappen aus dem oberen gesunden Theile der Geschwulst. Einen dritten mittleren länglich viereckigen Lappen benutzte er zur Umkleidung des entblössten Penis. — Aehnliche Operationen sind von Labat, Clot-Bey [1]), Seerig u. A. ausgeführt worden. Eine vollständige Neubildung des Scrotums hat Bürger [1]) unternommen, wie bereits erwähnt ist, indem er die Hoden durch zwei Lappen aus der inneren Haut der Schenkel bedeckte. Den gleichfalls entblössten Penis umgab er mit einem Lappen der Bauchhaut.

Abschnitt XI.

Plastische Operationen an den weiblichen Geschlechtstheilen.

§. 217. Die Zahl der plastischen Operationen an den weiblichen Geschlechtstheilen ist bei weitem geringer als die an den männlichen. In dem vorliegenden Abschnitte wird

1) die Operation des Dammrisses, und

2) die Operation des Gebärmutter- und Scheidenvorfalls

abgehandelt werden. Späteren Abschnitten bleibt die Heilung der Blasenscheiden- und Scheidenmastdarmfisteln, so wie auch die Operation der Eröffnung und Erweiterung der widernatürlich verschlossenen oder verengten Scheide vorbehalten.

1) Von der Heilung des Dammrisses. (*Operatio ad sanandam rupturam perinaei*).

§. 218. Zerreissungen des Mittelfleisches nach schweren Geburten kommen in sehr verschiedener Ausdehnung vor. In den leichtesten Graden erstreckt sich der Einriss kaum über die hintere Commissur hinaus; im höchsten Grade spaltet er die Scheide, den ganzen Damm, den Sphincter ani externus und internus, und dringt bis in die Höhle des Mastdarms hinein. Unendlich viele Zwischenstufen liegen zwischen diesen beiden Extremen. In den höheren Graden finden auch noch Einrisse nach verschiedenen Richtungen hin statt, und es hängen öfters einzelne Lappen aus der Scheide und dem Mastdarm heraus. Man hat auch bisweilen einen Einriss des Dammes in der Mitte beobachtet, wobei die hintere Commissur der Scheide unverletzt geblieben ist, jedoch sind diese Fälle so höchst selten, dass ich auf sie weiter keine Rücksicht nehmen werde; um so weniger, als ihre Heilung weiter kein besonderes Verfahren erheischt.

Ein Dammriss hat immer üble Folgen, die mit der Grösse desselben in geradem Verhältnisse stehen. Selbst ein kleiner Einriss, wenn er über das Frenulum hinausreicht, bringt schon eine widernatürliche Erweiterung der Scheidenspalte hervor, und führt mit der Zeit zu einem Vorfalle der Scheide, und einer Senkung der Gebärmutter. Am traurigsten wird der Zustand in den Fällen, wo der Riss bis in den Mastdarm eindringt. Hier ist theilweise oder gänzliche Incontinentia alvi vorhanden, die Blähungen gehen unwillkührlich ab, und der Uterus, der hier jeglicher Unterstützung von unten her entbehrt, senkt sich allmählig so weit, dass er gänzlich ausserhalb der Geburtstheile zu liegen kommt. Was die Conceptionsfähigkeit betrifft, so bleibt diese meistentheils ungestört; jedoch treten häufig Abortus und Frühgeburten ein. Bisweilen jedoch scheint dieser Zustand die Conception zu verhindern, und diese erfolgt erst dann wieder, wenn der Dammriss vereinigt ist.

Man kann nicht leugnen, dass die Natur bisweilen einen Dammriss heilt, wenn man sie zweckmässig in ihrem Heilbestreben unterstützt. Zu dem Ende muss man die Wunde, nachdem die Blutung gestillt ist, sorgfältig reinigen. Ferner giebt man der Kranken eine Seitenlage mit mässig angezogenen Schenkeln und gebeugten Knien, die man der Vorsicht wegen zusammenbindet. Ist der Riss mehr nach einer Seite hin, so legt man die Kranke auf die entgegengesetzte Seite, damit die Lochien nicht in die Wunde hineinfliessen. Im Uebrigen sorgt man für die grösste Reinlichkeit und Ruhe. Den Urin entleert man durch den Catheter, oder fängt ihn mit grossen Schwämmen auf; ebenso wird auch der Stuhlgang auf die schonendste Weise, durch erweichende Klystire, und bei sorgfältiger Vermeidung einer Zerrung des Dammes herbeigeführt. Nur Dammrisse von geringer Grösse, und bei wohlbeleibten Personen können bei dieser Behandlung verwachsen. In der Regel treten aber sogar auch in diesen Fällen die getrennten Theile nicht wieder mit einander in Verbindung, sondern die Wunden überhäuten einzeln, indem die Schleimhaut der Scheide mit den beiden Schamlefzen durch den Vernarbungsprozess in die Wundflächen hineingezogen werden. Ist die Ueberhäu-

1) Clot. Hist. d'une tumeur elephant. du scrotum. Marseille 1830.

1) Casper's Wochenschrift 1833. No. 8.

tung geschehen, so erscheint die Schamspalte gerade um so viel nach hinten verlängert, und die hintere Commissur dem After um so viel näher gerückt, als der Einriss gross war. Bei irgend bedeutendem Dammrisse kann man dann von hinten schon in die Schamspalte hineinsehen. Reicht der Riss bis in den Mastdarm, so schlägt sich die Schleimhaut des letzteren ebenfalls in den Riss hinein, und kommt der Schleimhaut der Scheide entgegen. Die obere Wand des Mastdarms zieht sich dabei in die Höhe, und es entsteht eine förmliche Cloake, in deren Grunde man die durch eine dünne Scheidewand getrennten Eingänge in die Scheide und den Mastdarm wahrnehmen kann.

Jeder Dammriss von irgend erheblicher Ausdehnung fordert daher zur künstlichen Vereinigung auf, weil es ungewiss ist, ob die Natur allein die Herstellung der natürlichen Verhältnisse herbeiführen werde. Als verwundender Akt ist die Operation, besonders bei frischen Fällen, höchst unbedeutend, denn sie reducirt sich auf die Anlegung einer grösseren oder geringeren Zahl von Nähten. Da wo die Ränder bereits überhäutet sind, kommt noch die Anfrischung derselben hinzu, und die Lösung der einzelnen Theile, um ihnen mehr Nachgiebigkeit zu geben; indessen sind auch diese Verwundungen wenig bedeutend, da hier keine edlen Organe verletzt werden, und keine bedeutende Gefäss- und Nervenstämme in der Nähe liegen. Sind die mechanischen Bedingungen gehörig erfüllt, so erfolgt auch die Verheilung in der Regel ohne Schwierigkeit, da das reichlich vorhandene Zellgewebe die plastischen Prozesse begünstigt, und breite Wundflächen hier mit einander in Berührung kommen. Die nachtheilige Einwirkung des Urins und Kothes kann wenigstens auf einige Zeit gänzlich abgehalten werden. Auch das Wochenbett bietet kein besonderes Hinderniss dar, denn die Erfahrung hat sattsam bewiesen, dass weder dieses die Heilung stört, (wie könnte denn sonst überhaupt eine Naturheilung zu Stande kommen?) noch dass die Operation, wenn nur die gehörige Vorsicht beobachtet wird, störend auf das Wochenbett zurückwirkt. Kommt auch nicht die erste Vereinigung sogleich in der ganzen Ausdehnung zu Stande, so erfolgt die Schliessung der zurückbleibenden Oeffnungen doch nachträglich noch durch Granulation, und die zurückbleibenden kleineren Spalten können durch leichte Nachoperationen vereinigt werden. Eine gelungene Operation stellt die Integrität der Theile so vollkommen wieder her, dass dadurch gleichsam der jungfräuliche Zustand wieder herbeigeführt wird.

§. 219. Paré empfahl die Operation zuerst, die darauf von Guillemeau ausgeführt wurde. Später machten sie de la Motte, Noel [1]) u. A.; jedoch blieb die Operation wenig beachtet, bis endlich Mursinna [2]), Menzel [3]), Osiander, Zang, Schreger [4]) etc. sich genauer mit ihr beschäftigten. Nach ihnen hat Dieffenbach [1]) sich derselben mit besonderem Eifer angenommen, und durch eigenthümliche Verfahrungsweisen zahlreiche Heilungen zu Stande gebracht. Ausserdem sind zu nennen Roux [2]), Duparcque [3]), Ritgen [4]), Meissner [5]), Horner [6]) u. A. — Alle die genannten Chirurgen stimmen darin überein, den Dammriss durch Nähte zu vereinigen. Moulin [7]) will dagegen die Vereinigung durch eine Dammzange vermitteln. (Tab. XLVI. Fig. 3. 4.) In vielen Fällen ist es aber wegen der Spannung unmöglich, eine solche Zange anzulegen, und ausserdem ist ihre Wirkung viel zu unsicher, da sie bald zu wenig, bald zu viel Druck ausübt, und auch nicht gehörig in die Tiefe wirken kann.

§. 220. Man hat verschiedene Meinungen gehabt über die Zeit, wann die Operation am besten zu verrichten sei. Aus dem bereits Angeführten wird es aber keinem Zweifel unterliegen, dass es am besten ist, die Operation sogleich nach geschehener Zerreissung vorzunehmen. Hier passen die Ränder noch alle aneinander, die Theile sind frei von Narbenmasse, noch weich und nachgiebig, und lassen sich leicht in ihre natürliche Lage zurückführen, da sie noch nicht durch den Vernarbungsprozess verzogen sind. Wollte man den Wundreiz fürchten, so muss man nur bedenken, dass die Verwundung bei der Operation nur höchst unbedeutend ist im Verhältniss zu denjenigen Einwirkungen, durch welche die Zerreissung herbeigeführt worden ist. Indessen mehr als alles dies beweist die Erfahrung, welche entschieden darlegt, dass die gelungensten Fälle gerade unter denen zu suchen sind, wo die Operation unmittelbar nach der Verletzung gemacht worden ist. Ist die Patientin sehr angegriffen durch die Geburt, so muss man natürlich erst ihr einige Erholung gönnen, denn man hat nicht nöthig, sich übermässig mit der Operation zu beeilen. Vierundzwanzig bis achtundvierzig Stunden nach geschehener Zerreissung, kann man noch immer hoffen, durch Anlegung der Naht die Heilung zum grossen Theil durch die schnelle Vereinigung zu Stande zu bringen. Duparcque [8]) schiebt aber den Termin für die Operation offenbar zu weit hinaus, wenn er die Entwicklung von Granulationen in der Wunde erst abwarten will. Bei der äussersten Lebensschwäche muss man natürlich von der Operation gänzlich abstehen, und erst die Ueberhäutung der Wunden ruhig abwarten.

---

1) Noel. Journ. génér. de med. T. IV.

2) Mursinna in Loder's Journ. f. d. Chirurg. I. p. 658.

3) Menzel ebend. II. p. 112.

4) Schreger. Annal. d. chirurg. Klinik. Erlangen 1817. p. 73.

1) Dieffenbach's chirurg. Erfahr. I. p. 64. u. Med. Vereinszeitung in Pr. 1837. No. 52.

2) Roux in Behrend's Repert. 1834. I. p. 450., II. 413. 1835. I. 90. Gaz. med. de Paris 1834. Janv.

3) Duparcque's Gesch. der Zerreissung des Uterus etc. beobachtet von Neumann.

4) Ritgen. Gemeins. deutsche Zeitsch. f. Geburtskunde. III. p. 161.

5) Meissner ebend. IV. p. 420.

6) Horner. American. Journ. 1837.

7) Moulin. Catheterisme rectiligne etc. suivi d'un nouv. moyen de réunir les dechirures de la vulve et du périnée. Paris 1828. Froriep's Notizen XXIII. No. 16.

8) a. a. O.

Von der Operation des frischen Dammrisses.

§. 221. Zur Operation bedarf es keiner besonderen Instrumente. Ein Scalpell von mittlerer Grösse, eine Incisionsscheere mit stumpfen Spitzen, krumme Nadeln von verschiedener Grösse, bis zu den grössten hinauf, eine gerade Nadelzange (Tab. XLVIII. Fig. 6.) für die Nähte in der Tiefe der Scheide, und zum Durchführen der Nadeln durch feste Narben oder durch einen sehr fleischigen Damm, wo die Nadel fast gänzlich darin verschwindet, dicke Suturen aus mehrfach zusammengelegten Seidenfäden für den Damm, und dünnere für die Scheide und den Mastdarm, Insektennadeln von mittlerer Grösse, und Baumwollenfäden zur umschlungenen Naht, eine Hakenpincette, einige Schwämme, Spritzen, kaltes und warmes Wasser bilden den ganzen Operationsbedarf. An Gehülfen braucht man im Nothfall nur Einen, der dem Operateur zur Hand geht; die Fixirung der Kranken kann von Laien besorgt werden; sie erfordert in der Regel drei Personen.

Nachdem der Mastdarm durch Klystiere entleert, und die Haare von den Schamlefzen abrasirt worden, wird die Kranke in der Rückenlage auf einen mit einer Matratze belegten Tisch wie zum Steinschnitt gelagert. Der Steiss muss über den Rand des Tisches frei hervorragen, die Schenkel werden in der Schenkelbeuge und im Knie stark flektirt, von einander entfernt, und durch zwei Gehülfen unterstützt; durch ein niedriges Kissen wird der Kopf etwas erhöht, um die Lage bequemer zu machen. Der Operateur sitzt zwischen den Schenkeln der Patientin.

§. 222. Als Typus für die Operation werde ich hier die Vereinigung einer totalen Zerreissung des Dammes mit gleichzeitiger Zerreissung der Scheide und des Mastdarmes beschreiben, weil diese ausgedehnte Verletzung alle geringeren Grade in sich vereinigt, und man leicht aus dem hierbei anzuwendenden Verfahren das für jeden einzelnen Fall geeignete wird entnehmen können. Zuvörderst wird die Scheide und der Mastdarm, so wie die ganze Wunde sorgfältig vom Blute gereinigt, und die etwa noch vorhandene Blutung gestillt. Hierdurch gelangt man erst zur klaren Einsicht über den Zustand der Verletzung, und erst jetzt kann man die zu einander gehörigen Theile herausfinden. Zwischen den auseinander gezogenen grossen Schamlefzen sieht man oben die Wundränder der zerrissenen Scheide, am Damme bis in den After hinein den Riss durch das Mittelfleisch, und durch diesen hindurch den Riss im Mastdarm. Die Wundränder erscheinen also ungefähr in dieser [Gestalt; indem die beiden horizontalen Linien den Riss in der Scheide und im Mastdarm darstellen, und der verticale den Riss im Perinäum bezeichnet. Dringen die Risse weit in die Scheide und den Mastdarm hinein, so nähern sie sich einander immer mehr, da beide Gebilde nach hinten zu, dicht an einander liegen, und es nimmt dann der gesammte Einriss auf seiner Fläche ungefähr die Gestalt eines Dreiecks an, dessen Basis vorn im Damme, und dessen Spitze hinten zwischen Mastdarm und Scheide liegt. Von den einzelnen möglichen Abweichungen in der Richtung, oder den verschiedenen Seiteneinrissen, kann hier nicht speciell die Rede sein; immer wird es gelingen, die Zerreissung auf die oben angegebene Grundform zurückzuführen.

Hat man die zu einander gehörigen Theile erkannt und zurecht gelegt, wobei man etwa vorhandene Unebenheiten, welche die genaue Vereinigung hindern würden, mit der Scheere abträgt, so beginnt man zuerst mit der Vereinigung des Mastdarms. Der Assistent führt den Zeigefinger durch den aufgerissenen After in den Mastdarm ein, und über diesen Finger vereinigt nun der Operateur den Mastdarm durch die fortlaufende Naht mit einem feinen Faden, indem er durch den Spalt der Scheide und des Dammes eingeht, und an dem hinteren Ende die Vereinigung beginnt.

Ist nun der Riss im Mastdarm geschlossen, so geht man zur Vereinigung des Dammes über. Man bedient sich dazu am vortheilhaftesten der Knopfnähte, weil man mit diesen die Theile mehr in der Tiefe vereinigen kann. Man legt die Nähte mit grossen gekrümmten Nadeln, und starken, vier- bis sechsfach zusammengelegten seidenen Ligaturfäden an, indem man einen halben Zoll vom Wundrande entfernt den Ein- und Ausstich macht, und tief durch die Substanz hindurch geht, wobei man den Grund der Wunde mit in die Sutur aufnimmt. Man legt die mittelste zuerst an, indem man auf der linken Seite einsticht, und mit der Nadel im Grunde der Wunde hervorkommt, ohne die Schleimhaut der Scheide mit zu fassen. Dann zieht man die Nadel aus, und führt sie genau im Ausstichspunkte wieder durch den Grund der Wunde ein, und kommt dann auf der rechten Seite durch die Haut, dem gegenüberliegenden Einstichspunkte entsprechend, hervor. Darauf knüpft man die Sutur, und bedient sich derselben als Handhabe, um bei den folgenden Nähten den Grund der Wunde daran hervorzuziehen. Am bequemsten geschieht die Führung der Nadel mit der oben erwähnten geraden Nadelzange. Man fasst die Nadel damit am Oehrende in schräger Richtung, nimmt die Zange dann in die volle Hand, und führt die Nadel durch die Weichtheile durch, bis ihre Spitze wieder zum Vorschein kommt. Darauf fasst man diese mit derselben Zange, und zieht die Nadel, ihrer Krümmung entsprechend, in einem bogenförmigen Zuge aus. Um die Vereinigung sowohl in der Tiefe als auch an der Oberfläche recht innig zu bewirken, führt Dieffenbach [1]) die einzelnen Suturen, wechselweise näher oder ferner von der Wundspalte durch, so dass immer eine weit gespannte Sutur mit einer kürzer gespannten abwechselt. Die oberste Sutur kommt dicht an der hinteren Commissur der Scheide, die unterste dicht über der Aftermündung zu liegen. An diesen beiden Stellen legt Dieffenbach auch häufig statt der Knopfnaht die umschlungene Naht an, um dadurch an den beiden Endpunkten des Dammes gerade eine besonders innige Vereinigung zu bewirken. Die mittleren Suturen kommen so nah aneinander zu liegen, als es zur genauen Vereinigung der Wundspalte erforderlich ist. Ihre Zahl

1) Dieffenbach. Operat. Chirurg. I. p. 669.

hängt von der Breite des Dammes ab; in der Regel sind vier bis fünf vollkommen ausreichend. — Findet man indessen, dass die Vereinigung nicht an allen Stellen zur Genüge erreicht ist, so legt man noch einige Nähte dazwischen an. Endlich vereinigt man auch den Riss der Scheide durch Knopfnähte mit mässig dicken Fäden, die man in passenden Entfernungen von einander anlegt, oder durch die fortlaufende Naht. Ist ein zungenförmiger Lappen aus der Scheide herausgerissen, so bringt man ihn in seine natürliche Lage zurück, und heftet ihn sorgfältig an.

§. 223. Ist nur ein Theil des Dammes zerrissen, so ist die Operation viel einfacher. Hier wird zuerst der Damm, und dann die Scheide auf die oben angegebene Weise vereinigt. Bei den Nähten am Damm legt man die erste dicht vor dem Endpunkte des Risses an, und geht dann mit den folgenden immer weiter nach vorn. Man fasst den linken Wundrand mit den Fingern oder der Pincette an, sticht die Nadel in gehöriger Entfernung von demselben, zuerst senkrecht durch die Haut, wendet sie dann nach innen, und kommt mit ihr dicht vor der Schleimhaut der Scheide, ohne diese mit zu fassen, hervor. Hat man den Faden dann bis zu seiner Mitte nachgezogen, so durchsticht man den rechten Wundrand in gleicher Entfernung, nur in umgekehrter Weise. Mit Vortheil kann man sich auch hier der Nadelzange bedienen. Jede Sutur wird geschlossen, sowie sie angelegt ist. Die Schleimhaut der Scheide wird durch Knopfnähte vereinigt. Ritgen [1]) vereinigt den Damm auf solche Weise, dass er die Nähte mit einer besonderen Nadel von der Wunde aus einlegt. Die Nadel wird dicht unter der Oberfläche der äussern Haut angesetzt, und in divergirender Richtung nach der Scheide durchgeführt. Auf diese Weise kommen die Enden in der Scheide zu liegen, und werden hier zusammengeknüpft. An dem Damme sieht man keine Naht. Die Falten, welche in der Scheide bei der Schliessung der Suturen entstehen, sollen das Eindringen der Lochien in die Wundspalte verhindern. Diese Naht ist jedoch nur für solche Fälle anwendbar, wo durchaus keine Spannung am Damm zu überwinden ist; auch haben wir schon oben gezeigt, dass die Lochien keineswegs so nachtheilig einwirken.

§. 224. Nach der Operation wird die Patientin, nachdem die Theile nochmals sorgfältig gereinigt sind, ins Bett gebracht, und entweder auf die Seite, oder besser auf den Rücken gelegt, mit mässig entfernten Schenkeln, welche Lage sie anfangs möglichst unverändert beibehalten muss. Zwischen die Knie legt man ein Polster, damit sie sich nicht drücken, und bindet sie noch mit einem Tuche zusammen. Das dichte Aneinanderliegen der Schenkel ist darum nicht gut, weil sonst, besonders bei wohlbeleibten Personen, eine zu hohe Temperatur an der Operationsstelle entsteht, die der Heilung nachtheilig ist. Bei lebhafter Entzündung macht man kalte Umschläge, setzt Blutegel an etc. — In der Regel haben aber die Theile durch Quetschung bereits so viel gelitten, dass eine strenge Antiphlogose nicht anwendbar ist. Hier macht man anfänglich kühle schwach aromatische Umschläge und Bähungen, z. B. von Kamillenthee. Dabei trägt man die grösste Sorge für Reinlichkeit. Die Scheide wird fleissig mit grosser Vorsicht ausgespritzt, und darauf wieder mit einem Schwämmchen ausgetrocknet. Der Stuhlgang bleibt meist von selbst schon in den ersten Tagen aus, ausserdem kann man ihn auch durch kleine Dosen Opium (Morgens und Abends $\frac{1}{4}$ Gran) noch länger zurückhalten. Wird Leibesöffnung nöthig, so befördert man sie durch erweichende Klystiere von Hafergrütze mit Baumöl und durch Oleum Ricini. Tritt der Stuhlgang ein, so ist es rathsam, den Damm wie bei der Geburt zu unterstützen. Der Urin wird durch einen elastischen Catheter entleert, der zu dem Ende mehrmals des Tages eingebracht wird. Treten Spuren der Eiterung in den Stichpunkten ein, was gewöhnlich am dritten Tage der Fall ist, so setzt man den Fomentationen noch Bleiwasser zu. Zu der Zeit nimmt man auch eine oder die andere Sutur fort, lässt aber diejenigen, welche das Meiste zu halten haben, als die mittelste und die beiden äussersten, noch einige Tage länger liegen. Erst wenn diese lose, und mithin ganz nutzlos geworden sind, entfernt man sie; denn man kann hier eben so wenig, wie bei der Gaumennaht, die zarte Vereinigung durch Pflaster oder Bandagen unterstützen [1]). Die Suturen in der Scheide können länger liegen bleiben als die im Damme; da von ihrem gänzlichen Durcheitern weiter kein besonderer Nachtheil entsteht. Bei ihrer Entfernung darf die Scheide nur sehr behutsam geöffnet werden, damit die zarte Vereinigung nicht wieder zerrissen wird. Die Entfernung der Sutur des Mastdarms überlässt man, wie schon oben angegeben, am besten der Natur. Erfolgt an einzelnen Stellen in der Mitte des Dammes die Vereinigung nicht sogleich, so kann man noch durch Anregung und Leitung des Granulationsprozesses nachträglich die Vereinigung bewirken. Hierbei ist besonders das starke Touchiren mit Lapis infernalis, das Bepinseln mit Tinct. Cantharid. concentrata, und ein Verband mit balsamischen Salben wirksam. Auf dieselbe Weise gelingt es in der Regel auch, die nach Entfernung der Suturen bisweilen zurückbleibenden Fisteln zwischen Scheide und Mastdarm zu schliessen. (Siehe §. 265. u. ff.)

Von der Operation des veralteten Dammrisses.

§. 225. Wenn die Vereinigung eines frischen Dammrisses eigentlich nichts weiter ist, als die einfache Wundennaht, nur durch die besondere Oertlichkeit auf bestimmte Weise modificirt, so macht die Vereinigung eines veralteten Dammrisses ausser der Anfrischung der Ränder, noch manche andere Verfahrungsweisen erforderlich, wenn man günstige Resultate erlangen will. Namentlich muss die Spannung

1) Ritgen a. a. O.

1) Dupuytren, der die Zapfennaht hier angewendet, soll die Fäden derselben, wenn die Vereinigung per secundam intentionem erfolgte, bis zur vollständigen Heilung, länger als vier Wochen haben liegen lassen. Bei der Zapfennaht ist ein so langes Verweilen allerdings möglich. Erhebliche Uebelstände sind indessen mit dieser Naht verbunden. (siehe §. 225.)

der Haut, die hier oft sehr bedeutend ist, auf genügende Weise überwunden werden. Dupuytren, Roux[1]) u. A. hoffen dies durch die Zapfennaht zu erreichen, allein diese findet hier gerade in der Spannung selbst, da die Wundränder sich nicht erheben lassen, ein besonderes Hinderniss; auch sichert die Zapfennaht nicht hinlänglich gegen eine seitliche Verschiebung der Wundränder. Die umschlungene Naht leistet offenbar noch mehr, als die Zapfennaht, nur dringt sie nicht tief genug ein. Bushe's[2]) Nadel (Tab. XLVI. Fig. 5.), die vermöge ihrer Krümmung tief durch die Substanz hindurchgeführt werden kann, soll gleichsam die Vortheile der Knopfnaht mit denen der umschlungenen verbinden. Ihre Spitze ist zum Abschrauben; an ihrem hinteren Ende befindet sich ein Querbalken. Nach der Durchführung wird die Spitze entfernt, und statt derselben ein Querbalken wie am andern Ende aufgesetzt. Eine unnütze Künstelei. Am sichersten wird die Spannung überwunden durch seitliche Incisionen, wie wir später sehen werden.

Ueber die Wahl des Zeitpunktes gelten die allgemeinen Regeln. Oertliche Krankheiten der Scheide und des Mastdarms, als: weisser Fluss, Entzündungen etc., Diarrhöen, welche die Heilung stören würden, müssen zuvor beseitigt werden. Als Vorbereitung dienen laue Bäder; ferner entleert man den Darmkanal durch Purgirmittel und Klystiere, und sucht dann durch sparsame Diät und kleine Dosen Opium eine künstliche Verstopfung herbeizuführen. Die Scheide wird ebenfalls durch Einspritzungen sorgfältig gereinigt. Die Lagerung der Patientin ist bereits oben §. 221. angegeben, so wie auch der Instrumentenapparat.

§. 226. Die Operation ist ziemlich einfach, wenn der Riss nicht bis in den Mastdarm eindringt. Sind die Narben bereits weich und nachgiebig geworden, so fasst man sie mit einer Balkenzange, und trägt die Falte mit einem Messerzuge oder mit der Scheere ab. Auf diese Weise geschieht die Anfrischung der Ränder am leichtesten und schnellsten. Wo aber die Narben noch derb sind, und sich nicht in einer Falte erheben lassen, da fasst man sie mit einer Hakenpincette, und trägt sie mit flachen Messerzügen ab, oder man stösst das Messer an der untersten Stelle flach unter der Narbe ein, und führt es, mit sägenden Zügen aufwärts schneidend, bis ans obere Ende fort. Wo es nur irgend angeht, entfernt man die Narbenmasse in ihrer ganzen Dicke, weil Wundflächen von Narben weniger Neigung haben, sich durch die prima intentio zu verbinden, als gesunde und normale Zellgewebsflächen. Um die Vereinigung zu begünstigen, muss man die Wundflächen möglichst breit machen, damit sie sich gegenseitig viel Berührungspunkte darbieten. Deshalb wird man in der Regel die Verwundung nicht blos auf die Narben allein, sondern auch noch auf einen Theil der angrenzenden Schleimhaut der Vagina mit ausdehnen, was auch um so nothwendiger ist, als die Narben ohnehin kleiner sind, als der ursprüngliche Riss, und sie die Schleimhaut zu sich hereingezogen haben. Eben so setzt man die Verwundung auch nach oben an den grossen Schamlefzen (wie bei der Episiorrhaphie) fort, weil sie, wie oben (§. 218.) bereits angegeben, nach unten herabgezogen sind. Auf diese Weise kann man den Damm so breit machen als man will; indessen muss man hierin nicht zu weit gehen, weil sonst der Scheideneingang zu eng wird. Rathsam ist es immer, den Damm etwas breiter als im normalen Zustande anzulegen, weil die Verheilung, je weiter nach vorn, desto leichter gelingt, und der neugebildete Damm doch mit der Zeit wieder schmäler wird, indem sich die Narbe verkürzt.

Ist die Wundmachung in gehöriger Länge und Breite geschehen, wobei man noch besonders darauf zu achten hat, dass im hinteren Winkel kein überhäuteter Punkt mehr zurückgeblieben ist, so legt man am Damme die Naht an, wie oben bereits angegeben ist. Knopfnähte sind auch hier am entsprechendsten in der Mitte, und die umschlungene Naht an beiden Enden. Bei Anlegung der Hefte hat man besonders darauf zu achten, dass die Nadeln nach geschehenem Einstiche aus dem hinteren Rande der Wunde dicht vor der Schleimhaut herauskommen, und auf der andern Seite an der entsprechenden Stelle wieder eingestossen werden, damit die Wundflächen bei ihrer Vereinigung so breit als möglich zusammen kommen.

Ist die Spannung nur mässig stark, so reichen die Nähte zur Vereinigung hin. Allenfalls kann man die Suturen noch dadurch unterstützen, dass man sie durch eine Nothligatur umfasst, die man in der Mitte des Dammes mit einer grossen krummen Nadel, und einem sechs- bis achtfachen Faden anlegt. Der Ein- und Ausstichspunkt muss über einen Zoll weit von der Wundspalte entfernt liegen. Man knüpft die Nothligatur gewöhnlich in eine Schleife, um sie nach Erforderniss fester anziehen zu können. Ist aber die Spannung beträchtlich, so reicht dies Verfahren nicht aus. Es muss dann, nach Dieffenbach's[1]) Vorgange, auf jeder Seite der Naht, 1½ bis 2 Zoll von ihr entfernt, ein halbmondförmiger Einschnitt gemacht werden, der nach vorn und hinten den Riss überragt, und durch die Haut bis in das Zell- und Fettgewebe eindringt. Durch diese Seitenschnitte wird sogleich alle Spannung beseitigt, und die vereinigte Hautbrücke, die vorher in Folge der Spannung gleichsam schwebend zwischen den Hinterbacken verlief, senkt sich gegen den Grund. Auch kann sich die Kranke jetzt bewegen, ohne dass irgend eine Zerrung in der Naht entsteht. Die klaffenden Wunden werden, wenn die Blutung gestillt ist, mit lockerer Charpie ausgefüllt.

§. 227. Mehr Schwierigkeiten macht die Heilung, wenn der Dammriss bis in den Mastdarm reicht, und sich bei der Verheilung der Zustand von Cloakenbildung entwickelt hat, der in §. 218. beschrieben ist. In diesen Fällen hat Dieffenbach

1) Roux, a. a. O.

2) Bushe. A treatise on the malformations, injuries and diseases of the rect. and anus. New-York 1837.

1) Dieffenbach, Chirurg. Erfahrungen. I. p. 69.

die vollkommene Herstellung dadurch bewirkt, dass er, nachdem er die Verbindung zwischen Mastdarm und Scheide getrennt, den Mastdarm hervorgezogen, und an der äussern Haut befestigt hat. Er geht dabei folgendermaassen zu Werke.

Nachdem der Einriss von den Assistenten zu beiden Seiten stark auseinander gezogen worden, macht Dieffenbach mit einem Scalpell dicht am vorderen Rande der zwischen Vagina und Rectum befindlichen Scheidewand eine Querincision, und trennt von hier aus mit einer stumpfspitzigen Scheere das Zellgewebe zwischen Mastdarm und Scheide so weit, dass die obere Mastdarmwand sich mit Leichtigkeit bis zum Niveau der äusseren Haut hervorziehen lässt. Während dieser Trennung dient ihm der Zeigefinger der linken Hand, bald vom Mastdarm, bald von der Scheide aus, als Leiter für die Spitze der Scheere, damit keins dieser Organe selbst verletzt werde. Darauf macht er die Seitentheile der Spalte wund, und vereinigt den Damm durch die nöthige Zahl von Suturen. Dann zieht er die obere Mastdarmwand hervor, und befestigt sie durch Knopfnähte an den hinteren Rand des neugebildeten Dammes. (Tab. XLVI. Fig. 1. 2.). Endlich legt er auch in der Scheide noch einige Nähte an, zur Vereinigung der Vaginaschleimhaut. Bei bedeutender Spannung werden auch hier Seitenschnitte gemacht. Durch das Hervorziehen der oberen Mastdarmwand ist jede Communication zwischen Mastdarm und Scheide aufgehoben, und das Eindringen des Kothes zwischen die Nähte verhindert, wodurch die Heilung weit sicherer gelingt.

§. 228. Die Nachbehandlung ist im Ganzen dieselbe, wie bei dem frischen Dammriss; nur werden hier, da die Rücksicht auf das Wochenbett wegfällt, und man es mit einer einfachen frischen Wunde zu thun hat, anfänglich eher kalte Umschläge Anwendung finden. Die Seitenschnitte heilen durch Granulation. Um den ersten Stuhlgang nach langdauernder Verstopfung ohne Gefahr vorüber zu führen, lässt Dieffenbach die Faeces zuvor durch Seifenwasser oder Haferschleim mit Baumöl erweichen [1]). Durch eine weite Röhre werden grosse Quantitäten davon in den Mastdarm eingespritzt. Die Flüssigkeit läuft immer wieder durch die Röhre ab, und führt die aufgelösten Theile mit sich fort. Bekommt die Kranke Drängen, so lässt Dieffenbach die Ausleerung im Stehen verrichten, oder den Damm wie bei einer Geburt unterstützen. Bei der Stuhlentleerung ist es weniger der Koth, welcher zu fürchten ist, als vielmehr die Bewegung des Sphincters, wobei leicht die Wunde wieder aufreisst. Die Kranke muss Anfangs jede Anstrengung sorgfältig vermeiden, und bei dem ersten Aufstehen sich nur gleichsam schiebend fortbewegen. Erst allmählig darf sie den natürlichen Gang wieder annehmen.

§. 229. In den seltenen Fällen, wo wirklich Substanzverlust Statt gefunden hat, z. B. wenn die Theile durch Brand zerstört worden sind, und wo rings herum feste unnachgiebige Narbenmassen sich befinden, hat sich bisweilen Dieffenbach genöthigt gesehen, die Transplantation zu Hülfe zu nehmen. Nachdem die Scheide und der Mastdarm vereinigt waren, bildete er zwei seitliche Lappen][die vom Grunde gelöst, und in der Mittellinie vereinigt wurden. Waren die Lappen sehr gespannt nach der Vereinigung, so wurden Seitenschnitte gemacht, und von ihnen aus bis nach den Lappen hin die Haut gleichsam unterminirt. Hierdurch wurde die Spannung gehoben. Die Heilung in der Mittellinie kam zu Stande, und später verwuchsen die gelösten Hautbrücken wieder mit dem Grunde. Duparcque bringt ebenfalls die Verpflanzung aus der hinteren und inneren Haut des Schenkels in Vorschlag.

Zum Schluss sei hier noch die Bildung des Hymen's erwähnt, als ein Mittel, den jungfräulichen Zustand der äusseren Geschlechtstheile wieder herzustellen. Pauli [1]) empfiehlt zu dem Ende einen halbmondförmigen Theil der Schleimhaut zunächst dem Eingange der Scheide abzulösen, und die Ränder desselben daselbst anzuheilen.

2) Von der Operation des Gebärmutter- und Scheidenvorfalls. (*Operatio prolapsus uteri et vaginae*).

§. 230. Vorfälle der Gebärmutter und der Scheide kommen in der Regel nur bei Frauen, welche geboren haben, vor. Beim jungfräulichen Zustande sind sie sehr selten. In der Regel beruhen sie auf Erschlaffung der Mutterbänder, und abnormer Erweiterung der äusseren Geschlechtstheile, so dass diese den von oben her andringenden Theilen nicht den gehörigen Widerstand zu leisten vermögen. Bisweilen aber ist das Andringen jener Theile widernatürlich vermehrt, theils durch Zunahme der Schwere des Uterus, theils durch Verminderung der Räumlichkeit der Bauchhöhle in Folge von widernatürlicher Fettbildung, oder von Entstehung abnormer Geschwülste.

Von der einfachen Senkung der Gebärmutter an, bis zum vollständigen Vorfall derselben, wo der ganze Uterus ausserhalb der Geschlechtstheile sich befindet, und in der nach aussen umgestülpten Scheide wie in einem Beutel steckt, aus welchem vorn nur der Muttermund hervorsieht, giebt es eine ununterbrochene Reihe von Zwischenstufen. Selten bleibt aber das Uebel auf einem niederen Grade stehen, wenn es sich selbst überlassen bleibt. So zieht auch gewöhnlich ein Vorfall der Scheide später einen Vorfall des Uterus nach sich.

Schon die Senkung der Gebärmutter bringt mannigfache Unbequemlichkeiten hervor, als: Kreuzschmerzen, das Gefühl von Zerrung im Unterleibe, besonders beim Gehen und Stehen, Beschwerden beim Stuhlgang und beim Urinlassen. Beim vollständigen Vorfall sind diese Zufälle noch bedeutender; ausserdem werden die vorgefallenen Theile allmählig verändert. Die Schleimhaut der Scheide, welche dem Zutritt der freien Luft ausgesetzt ist, wird trocken und derb, und nimmt die Beschaffenheit des Coriums an. Mit

1) Dieffenbach a. a. O. und Operative Chirurgie. I. p. 628.

1) Neue Zeitschrift für Geburtsk. v. Busch etc. Bd. VII. Heft 2.

der Zeit wird aber, theils durch die Entleerung des Urins, theils durch die fortwährende Berührung mit den Kleidungsstücken, die äussere Oberfläche der Scheide und der Muttermund entzündet, und excoriirt; es entstehen Geschwüre, die bei fortdauernder Einwirkung derselben Schädlichkeiten endlich einen bösartigen Charakter annehmen. Der Uterus selbst schwillt auf und erkrankt; die Menstruation wird unregelmässig; es entstehen Haemorrhagien; bei eintretender Conception erfolgt leicht Abortus. Bleibt der Uterus längere Zeit vor den äusseren Geschlechtstheilen liegen, so bilden sich in dieser Lage neue Adhäsionen zwischen den vorgefallenen Theilen, die Eingeweide der Bauchhöhle füllen den Raum aus, den der Uterus früher eingenommen, und es wird schwierig oder unmöglich, denselben wieder in die Beckenhöhle zurück zu bringen.

Die Behandlung ist entweder eine pharmaceutische, eine mechanische oder eine operative. Die pharmaceutische Behandlung besteht hauptsächlich in Anwendung von adstringirenden und stärkenden Mitteln, welche die Erschlaffung der Theile beseitigen sollen. Bei vermehrter Schwere des Uterus in Folge von Congestion werden Antiphlogistica angewendet etc.

Die mechanische Behandlung besteht in der Anwendung von Vorrichtungen, welche in die Scheide eingeführt werden, (Schwämme, Pessarien), um auf mechanische Weise den Vorfall zurück zu halten. Nur selten und unter ganz besonderen Umständen bewirken diese Mittel eine wirkliche Heilung.

Die operative Behandlung, auf welche ich hier allein näher eingehen kann, wird in allen Fällen angewendet, wo die beiden zuvor erwähnten Behandlungsweisen nicht genügen. Lässt sich der Uterus nicht reponiren, so muss zuvor eine Behandlung eintreten, wie sie auch bei grossen irreponiblen Brüchen anzuwenden ist. Durch ruhige Rückenlage, Abführen, erweichende Bäder, Einreibungen und Umschläge, durch wiederholte vorsichtige Repositionsversuche, werden die vorhandenen Adhäsionen nachgiebig gemacht, und die Bauchhöhle in den Stand gesetzt, die ihr fremd gewordenen Organe wieder aufzunehmen. Wo eine Geschwulst in der Bauchhöhle die Ursache des Vorfalls ist, da bleiben diese Mittel allerdings fruchtlos, wenn es nicht der Kunst gelingt, die Geschwulst selbst gänzlich fortzuschaffen, oder in ihrem Umfange zu verringern.

Erst im vorigen Jahrhunderte beginnt die operative Behandlung der in Rede stehenden Zustände, indem Berchelmann und Manniske [1]) die Incision und Scarification der Scheide vornahmen. Später empfahl Gerardin [2]) die Cauterisation und die Excision, und für Weiber, die nicht mehr menstruirt waren, die gänzliche Obliteration der Scheide. In neuerer Zeit haben Mende, Dieffenbach, Marshall-Hall, Fricke, Martini, Hedrich, Bellini, Hendriksz u. A. sich mehr oder weniger erfolgreich mit diesem Gegenstande beschäftigt, und so sind denn eine Menge Operationsmethoden entstanden, die in Folgendem näher beleuchtet werden sollen. Zuerst soll von dem Vorfall der Gebärmutter, und dann von dem der Scheide gehandelt werden.

§. 231. Gegen Vorfälle der Gebärmutter, welche durch pharmaceutische Mittel nicht gehoben, und durch mechanische Vorrichtungen (Mutterkränze) nicht genügend zurückgehalten werden können, hat Fricke [1]) die theilweise organische Verschliessung des Scheideneingangs in Anwendung gebracht. Diese Operation, die er mit dem Namen

Episiorrhaphie

belegt, besteht in der Abtragung der Ränder der grossen Schamlefzen, und in der Anlegung der blutigen Naht. Sie hat die grösste Aehnlichkeit mit der Operation des Dammrisses, und man kann sie mit allem Recht als eine weiter nach vorn fortgesetzte Dammnaht betrachten.

Wenn man auch anfänglich den Werth dieser Operation, nach dem was wir weiter unten zeigen werden, unstreitig überschätzt hat, so ist sie dennoch immer als eine schätzbare Bereicherung der Operationslehre zu betrachten. Am meisten eignet sie sich unter den angeführten für solche Fälle, wo eine grosse Erschlaffung und Weite der äusseren Genitalien vorhanden, und wo man genöthigt ist, ein Verfahren zu wählen, das an sich nur einen unbedeutenden Wundreiz hervorruft. Unausführbar ist die Operation, da wo die grossen Schamlefzen fehlen, oder wo diese unheilbar erkrankt sind. Oertliche krankhafte Zustände, namentlich Metrorrhagien und fluor albus, müssen vor der Operation erst beseitigt werden; ebenso darf man nicht während der Menstruation und der Schwangerschaft operiren.

§. 232. Als Vorbereitung entleert man den Mastdarm und die Blase. Zur Operation wird die Kranke, nachdem die Haare an der Seite der Schamlefzen abrasirt, und die Scheide gehörig gereinigt worden, wie zum Steinschnitt gelagert. Dann fasst man mit den Fingern die linke grosse Schamlefze, spannt sie an, durchsticht sie etwa zwei Querfinger breit von ihrem oberen Ende, und einen guten Finger breit von ihrem freien Rande entfernt, mit einem spitzen Bistourie, und führt dasselbe in sägenden Zügen bis zur hinteren Commissur herab. Den abgetrennten Hautstreifen löst man dann noch vollends nach oben durch einen schrägen Schnitt ab. Eben so wird dann auch die rechte Schamlippe verwundet. Dies ist das von Fricke angegebene Verfahren; leichter und gleichmässiger erfolgt aber die Abtragung, wenn man den Rand mit einer geraden Balkenzange fasst, und den gefassten Theil mit dem Messer abschneidet. Beide Schnitte müssen unten in einen spitzen Winkel, etwa einen Finger breit hinter dem Frenulum zusammentreffen; auch müssen sie so geführt werden, dass sie von der äusseren Fläche mehr, als von der inneren fort-

1) Loder's Journ. f. d. Chirurgie. I. p. 484.
2) Gerardin. Harless rheinische Jahrb. 1825. p. 151.

1) Fricke. Annalen der chirurg. Abth. des allgem. Krankenhauses in Hamburg. II. Hamburg 1833. p. 142. und desselben Zeitschrift für die Med. VIII. p. 118.

nehmen, und eine möglichst breite Wundfläche erzeugen. Die Abtragung der Ränder mit der Scheere ist weniger zu empfehlen. Ist die Blutung gestillt, so werden die verwundeten Spaltenränder durch Nähte vereinigt.

Am zweckmässigsten ist die Knopfnaht. Man fasst die mit einem vierfachen Faden versehene krumme Nadel, in schräger Stellung an ihrem hinteren Ende mit einer geraden Nadelzange (Tab. XLVIII. Fig. 6.), sticht sie $\frac{1}{4}$ bis $\frac{1}{2}$ Zoll von dem Wundrande der linken Schamspalte durch die äussere Haut, kommt dann mit der Spitze auf der inneren Seite dicht an der Schleimhaut hervor, ergreift nun die Spitze der Nadel mit derselben Zange, und zieht die Nadel in einem bogenförmigen Zuge aus. Dann führt man sie auf entsprechende Weise durch die rechte Schamlippe von innen nach aussen durch, und knüpft die Fadenenden ausserhalb zusammen. Auf diese Weise kommen die Wunden in ihrer grössten Breite aneinander. Denselben Zweck suchte Blasius [1]) dadurch zu erreichen, dass er innen die Schleimhaut mit einer Kürschnernaht vereinigte, und aussen Knopfnähte anlegte; ein Verfahren, dem v. Ammon's innere Hasenschartennaht entspricht (§. 151.). Man legt die Nähte der Reihe nach eine über der andern an, und beginnt damit am hinteren Wundwinkel. Bei einer langen Schamspalte sind bisweilen 10 bis 12 Hefte zur genauen Vereinigung erforderlich. Die Knopfnähte können auch füglich mit umschlungenen abwechseln, wenn die Theile sehr schlaff sind, und die Ränder sich nach innen umschlagen; namentlich ist es vortheilhaft, zur obersten Naht eine umschlungene zu wählen, um an dieser Stelle eine recht innige Vereinigung zu bewirken. Koch [2]) wendet die Zapfennaht an, jedoch vereinigt diese nicht genau genug, da sie eine seitliche Verschiebung der Wundränder zulässt. Die Nachbehandlung ist ganz dieselbe, wie nach der Operation des Dammrisses.

Was nun den Erfolg dieser Operation betrifft, so wird der beabsichtigte Zweck: die Verhütung des Vorfalls des Uterus und der Scheide, allerdings dadurch erreicht. Auch selbst wenn die Zusammenheilung nicht in der ganzen Ausdehnung gelingt, und sich nur eine Hautbrücke zwischen beiden Lefzen bildet, so werden die Theile doch schon zurückgehalten. Deshalb hat auch Fricke in späterer Zeit allein die Bildung einer solchen Hautbrücke zu erreichen gesucht, und die Vereinigung daher nicht bis zur hinteren Commissur fortgesetzt. Der frei gebliebene Theil des Scheideneingangs reicht zum Abfluss der Sekretionen hin, und gestattet auch noch den Coitus. Nach eingetretener Schwangerschaft lässt sich die Verwachsung, wenn die Geburt des Kindes nicht erfolgen kann, ohne Schwierigkeit trennen; doch ist dies nicht immer nöthig. Path [3]) beobachtete die Niederkunft einer Frau, bei welcher durch die Episiorrhaphie eine mehrere Zoll beite Hautbrücke entstanden war, welche die Schamlippen in der Mitte verband. Das Kind trat durch die Oeffnung unterhalb dieser Brücke hindurch, nachdem jene zur Verhütung einer Ruptur durch Querschnitte erweitert worden war. — Dennoch werden die Leiden dieser Kranken durch eine gelungene Episiorrhaphie nicht immer beseitigt. Wenn auch Scheide und Uterus nicht mehr nach aussen hervortreten können, so senken sie sich doch gegen die vereinigten Schamlippen herab, und erzeugen hier das Gefühl eines lästigen Druckes, das besonders bei aufrechter Stellung sich bemerklich macht, und die Operirten bisweilen zu dem Wunsche veranlasst, dass die erzielte Verwachsung wiederum getrennt werden möge. Mit der Zeit giebt die äussere Haut nach, und der frühere Zustand kehrt zurück, nur mit dem Unterschiede, dass die vorgefallenen Theile jetzt noch von der äusseren Haut bedeckt sind, und dass der Prolapsus jetzt gleichsam in eine Hernie verwandelt ist. Die Episiorrhaphie hebt die Ursache des Uebels nicht gründlich, sondern wirkt mehr palliativ.

Die Vereinigung der kleinen Schamlefzen, welche Mende vorschlug, um durch die Bildung eines künstlichen Hymen's (Hymenorrhaphie) den Uterus zurückzuhalten, ist von Malgaine ohne Erfolg verrichtet worden. Diese Operation ist überhaupt viel unsicherer, da hier zarte, hauptsächlich nur aus Schleimhaut bestehende Theile mit einander verwachsen sollen; auch wäre von ihr im Fall des Gelingens kein wesentlicher Vortheil vor der Episiorrhaphie zu erwarten; im Gegentheil werden die Nymphen noch weniger Widerstand leisten, als die grossen Schamlefzen.

Bei misslungener Episiorrhaphie hat Heyfelder [1]) den Versuch gemacht, einen grossen silbernen Ring, nach Art eines Ohrrings, durch die hinteren Parthien der grossen Schamlefzen durchzuziehen, um hierdurch den Ausgang der Vagina zu verengen. Bei der fleischigen Beschaffenheit der grossen Schamlefzen werden die Oeffnungen aber schwer ausheilen; auch wird durch den andrängenden Uterus, wahrscheinlicher Weise entweder der Ring ausreissen, oder es werden die Theile mit der Zeit nachgeben.

§. 233. Mehr gegen das Grundübel selbst, gegen die zu grosse Erschlaffung des Scheidenkanales, wirken die Methoden, welche eine Verengerung der Scheide hervorbringen. Schon die Natur schlägt diesen Weg der Heilung ein. Wenn ein Vorfall der Gebärmutter dadurch, dass er längere Zeit frei zu Tage liegt, sich entzündet und brandig wird, und die Oberfläche der Scheide sich abstösst, so tritt gewöhnlich nach der Reposition des Uterus kein neuer Vorfall ein, sobald erst die wunden Stellen der Scheide vernarbt sind. Diesen Wink der Natur beachtend, wendet Dieffenbach bei Vorfällen des Uterus das Glüheisen an. In den schlimmsten Fällen, wo der Uterus bei aufrechter Stellung sogleich aus den Genitalien hervortritt, zerstört Dieffenbach die ganze Oberfläche der umgestülpten Scheide mit dem Glüheisen, und lässt dasselbe besonders kräftig im Umfange des Scheideneingangs einwirken. In minder bedeutenden Fällen zieht er auf der Vagina der

1) Blasius Akiurgie. 2. Edit. III. p. 402.
2) v. Gräfe und v. Walther's Journal. Bd. XXV. p. 667.
3) Dieffenbach und Fricke's Zeitschrift. Bd. II. Heft 2. p. 142.

1) Med. Corresp. d. Bayerischen Aerzte. 1843. Juli. No. 45.

Länge nach nur einzelne Brandstreifen mit einem 1 Zoll breiten Eisen. Das Eisen wird hier in langsamen Zuge bewegt, damit es tief einwirkt. Gewöhnlich sind sechs solcher Streifen genügend. Eine Verletzung der Clitoris und der Harnröhrenmündung ist sorgfältig dabei zu vermeiden. Nach der Cauterisation wird der Vorfall mit loser Baumwolle bedeckt, wonach am schnellsten der Schmerz sich verliert. Die Abstossung des Brandschorfes wird durch lauwarme Fomente befördert. Hat sich die Granulation entwickelt, so wird der Uterus reponirt, und die Kranke bleibt dann noch bis zur Vernarbung der Scheidenoberfläche, die noch durch passende Einspritzungen (von Kalk- Bleiwasser etc.) befördert wird, im Bette liegen. Tritt der Uterus nicht vollständig heraus, so verrichtet Dieffenbach die Cauterisation der Scheide innerhalb der Beckenhöhle. Um die Potio vaginalis dann gegen Verbrennung zu schützen, führt er durch das Speculum einen Bausch Charpie in den Grund der Scheide ein, und hält, indem er das Speculum entfernt, die Charpie mit einem Stäbchen zurück. Der Scheideneingang wird darauf mit stumpfen Haken auseinander gezogen, der Clitoris und das Orif. urethrae mit einem umwickelten Pflasterspatel geschützt, und darauf mit einem pflaumenförmigen Eisen die Scheide, besonders zu beiden Seiten stark cauterisirt. Darauf wird die Höhle lose mit Charpie ausgefüllt.

Unter allen Verfahrungsweisen gewährt das Glüheisen die zuverlässigste Hülfe, und man kann diese Methode bei gesunden Frauen in den mittleren Jahren ohne alles Bedenken anwenden, sobald die milderen Mittel nicht ausreichen, und eine Operation überhaupt angezeigt ist. Alle übrige Cauterien sind entweder in ihrer Wirkung zu schwach, oder es lassen sich die Grenzen ihrer Wirkung zu wenig bestimmen, als dass sie das Glüheisen ersetzen könnten.

Denselben Zweck: die Verengerung der Scheide, suchten Marshall Hall, Friland und Berard auch dadurch zu erreichen, dass sie aus der umgestülpten Scheide, zu beiden Seiten, um nicht Blase oder Mastdarm zu verletzen, vom Scheideneingang an bis zur Vaginalportion hin, ovale Streifen der Vaginalhaut ausschneiden, und die Wunde dann durch Nähte vereinigen. Bei grosser Erweiterung nimmt man auch aus der oberen Wand einen Streifen heraus. Hierbei ist aber grosse Vorsicht nöthig, damit man nicht die Blase verletzt, und eine Blasenscheidenfistel veranlasst. Deshalb fühlt man immer genau zu, nach dem silbernen Catheter, den man zuvor in die Blase einführt. Morris [1]) nahm dagegen aus der hinteren Wand der Scheide eine Falte heraus. Die Suturen werden mit krummen Nadeln und dem erwähnten Nadelhalter (Tab. XLVIII. Fig. 6.) eingelegt. Die Schliessung derselben geschieht, während man den Uterus langsam reponirt, indem man immer diejenige schliesst, welche gerade dem Scheideneingange zunächst liegt. Nach der Operation bleibt die Kranke, bis die Wunden vollständig geheilt sind, in der Rückenlage mit genäherten Schenkeln. Hat der Uterus noch immer Neigung hervorzutreten, so hält man ihn durch einen mässig grossen Schwamm zurück. Je nach dem Stande der Vitalität macht man kalte oder laue Injectionen. Bei beginnender Eiterung spritzt man gelind aromatische Mittel, als lauen Kamillen- oder Fliederthee mit Bleiwasser ein, bei schlaffer Granulation setzt man diesen Mitteln Myrrhentinctur zu. Die Suturen bleiben so lange liegen, bis sie durcheitern, da die Narben, welche sie hinterlassen, auch zur Verengerung der Scheide beitragen.

Diese Operation, die den Namen Elytrorrhaphie erhalten hat, ist aber weit unsicherer in ihrem Erfolge, als die Anwendung des Glüheisens, da es hier einer kräftigen Narbenbildung bedarf. So hat denn auch Pauli [1]), nach Ausschneidung der Falten, günstigere Erfolge gesehen, wenn die Heilung durch Granulation, als wenn sie durch rasche Vereinigung mittelst der Naht zu Stande gekommen war. Dasselbe gilt von Bellini's [2]) Kolpodesmorrhaphie, (§. 234.), welche auch gegen den Vorfall des Uterus empfohlen worden. Mende's [3]) Vorschlag, die Scheide in der Nähe des Uterus so weit durch Nähte zu vereinigen, dass nur noch ein enger Kanal zum Ausfluss des Menstrualbluts übrig bleibt, und Gerardin's [4]) Rath, bei nicht menstruirten Frauen die Scheide völlig zu obliteriren, werden schwerlich jemals mit Erfolg ausgeführt werden. Die Scarification der Scheide nach Berchelmann und Loder kann höchstens nur in ganz leichten Fällen hülfreich sein.

§. 234. Die Vorfälle der Scheide allein sind meistens durch adstringirende Mittel, die mit einem Schwamme eingebracht werden, als: eine Abkochung von Eichen- und Ulmenrinde, rothen Wein, Alaunauflösung etc. zu heilen. Reichen diese Mittel nicht aus, so schneidet man, wie schon Richter gerathen hat, die vorgefallene Schleimhautfalte weg, nachdem man sich überzeugt hat, dass kein Scheidenbruch darin enthalten ist. Je nach dem Sitze des Uebels führt man bei der Operation entweder den Zeigefinger der linken Hand in den Mastdarm, oder einen Catheter in die Blase ein, um eine Verletzung jener Organe zu verhüten. Wenn es irgend angeht, schneidet man die Falte in solcher Richtung fort, dass die zurückbleibende Wunde eine Längenwunde wird, da eine Querwunde bei ihrer Heilung leicht eine Verkürzung der Scheide, und ein Herabgleiten des Uterus veranlassen kann. Nach Dieffenbach fasst man die Falte mit einer Balkenzange, zieht durch die Mitte derselben eine starke Sutur, und schneidet dann die Falte zwischen dieser und dem Balken, mit der Scheere oder dem Messer ab. Darauf knüpft man die eingelegte Sutur, benutzt ihre Enden als Handhabe, und vereinigt den Rest der Wunde durch die nöthige Zahl von Knopfnähten. Dies Verfahren leistet mehr als das von Kilian, der nur ein keilförmiges Stück aus der Falte ausschneidet, und die Wunde

1) Kleinert's Repert. XVI. Jahrg. Octob. p. 193.

1) Schmidt's Jahrb. Supplementb. III. 1842. p. 314.

2) Behrend's Repert. 1836. I. p. 337.

3) Mende. Die Geschlechtskrankheiten des Weibes. T. II. Göttingen 1836. p. 51.

4) Harless rhein. Jahrb. f. Med. 1825. X. p. 151.

dann ebenfalls durch Knopfnähte vereinigt. Nach der Operation wird die Scheide durch Ausspritzen gereinigt, und mit Charpie mässig angefüllt. Die Suturen bleiben liegen, bis sie anfangen durchzueitern.

Die übrigen Methoden sind weniger zu empfehlen; so leistet das Glüheisen beim Vorfalle der Scheide im Allgemeinen weniger, als beim Vorfall des Uterus. Nur bei einer hoch gesteigerten Erschlaffung der ganzen Scheide ist es mit Vortheil anzuwenden, wobei man, ganz wie im vorhergehenden §. angegeben ist, verfährt. Das Aetzen leistet noch weniger, obgleich Meding dadurch eine Heilung bewirkte. — Das Abbinden ist schmerzhaft und langwierig. Martini beobachtete einen tödtlichen Ausgang in einem Falle, wo die Ligatur einen Bruchsack mit gefasst hatte. Dagegen vollzog Hederich das Abbinden mit Erfolg. Bellini [1]) umstach den Vorfall der Scheide mit Nadel und Faden in Form eines Hufeisens, nachdem er den Finger in den Mastdarm eingeführt hatte, um diesen nicht mit zu fassen, und schnürte dann die umstochene Parthie ab. Diese Operation, welche den Namen Kolpodesmorrhaphie erhielt, hatte einen günstigen Erfolg.

Endlich ist auch die Episiorrhaphie gegen Vorfälle der Scheide empfohlen worden; indessen leistet sie hier wohl noch weniger, als beim Vorfall der Gebärmutter.

Abschnitt XII.

Plastische Operationen an den Extremitäten.

§. 235. Die plastischen Operationen an den Extremitäten begreifen in sich:

1) die Trennung verwachsener Finger und Zehen,
2) die Hautverpflanzung bei Verkrümmungen der Glieder, und
3) die Heilung prominirender Geschwüre durch Hautverpflanzung.

Wollte man nach Zeis die Sehnendurchschneidung mit zu den plastischen Operationen rechnen, so würde die obige Reihe noch durch die Operation der Contracturen vermehrt werden. Dann müsste aber die ganze Orthopaedie mit zu den plastischen Operationen gezählt werden, wodurch das Gebiet derselben doch offenbar eine zu weite Ausdehnung erhalten würde.

1) Von der Trennung verwachsener Finger und Zehen.

§. 236. Angeborene Verwachsungen der Finger und Zehen unter sich, sind nicht gar selten. Oftmals sind noch andere Abnormitäten gleichzeitig vorhanden, als Klumphände, Klumpfüsse, überschüssige oder mangelnde Finger und Zehen. Bald sind alle Finger unter einander verwachsen, bald nur einzelne; und zwar in ihrer ganzen Länge, oder nur auf eine gewisse Strecke. Bald ist die Verwachsung nur häutig, so dass zwischen den Fingern gleichsam eine dünne Schwimmhaut vorhanden ist, bald aber auch derb und fleischig; bald endlich sind die Knochen sogar mit einander verschmolzen. Mit Ausnahme dieser letzteren Art, entstehen auch Verwachsungen in späterer Zeit nach Verbrennungen und Ulcerationen.

Besonders ist dieser Zustand an den Händen lästig, da er, abgesehen von der Entstellung, viele Verrichtungen der Finger erschwert, und unmöglich macht. In allen diesen Fällen ist daher die Trennung vorzunehmen, und auch da, wo man hoffen kann, die übrigen gleichzeitig vorhandenen Abnormitäten (als Contracturen, Ankylosen etc.) früher oder später zu heben oder zu verbessern. Gewöhnlich ist es rathsam, die Complicationen zuerst zu beseitigen.

§. 237. So leicht es auch an und für sich ist, die Trennung zu bewirken, so hält es doch sehr schwer, die Theile getrennt zu erhalten. Diese Schwierigkeit wächst in dem Grade, als die Verwachsung sich mehr der fleischigen Natur nähert.

Bei einer nicht zu festen Verwachsung ist es Dieffenbach [2]) bisweilen bei Kindern gelungen, eine Trennung auf unblutigem Wege hervor zu bringen, durch Anlegung einer Schnur, die über die Verwachsung straff fortgeführt, und mit den Enden an einen um die Handwurzel geschnallten Riemen befestigt wurde. Diese Methode erfordert aber eine grosse Ausdauer von Seiten des Patienten.

Die Reaction, welche der Trennung durch den Schnitt folgt, ist häufig sehr beträchtlich, wegen der zahlreich hier vorhandenen sehnigen Gebilde. Daher muss man sich wohl hüten, die Operation bei Kindern vor Ablauf des ersten Lebensjahres zu unternehmen. Abgesehen von der Lebensgefahr, welche der Eintritt einer weitverbreiteten Entzündung der Aponeurosen bei so zartem Alter mit sich führt,

1) Behrend's Repert. 1836. I. p. 337.
2) Dieffenbach's operative Chirurgie. I. p. 743.

wird nicht allein der Erfolg der Operation dadurch vereitelt, sondern das Uebel noch durch Hinzutreten von Contracturen und Ankylosen vergrössert. Sicherer ist es sogar, die Operation so lange aufzuschieben, bis die Entwicklung des Körpers grösstentheils vollendet ist. Man hat mit der Operation nicht zu eilen, denn der Zustand wird mit der Zeit nicht schlimmer, sondern besser. Durch den Gebrauch der Hände werden die Finger allmählig beweglicher, und die Zwischensubstanz welker und nachgiebiger. Ferner muss man hier nie zu viel auf einmal erreichen wollen; sind Verwachsungen an beiden Händen vorhanden, so operirt man erst die eine Hand, und auch selbst dann ist es rathsam, jedesmal nur die Trennung an zwei Fingern vorzunehmen. Wenn auch einzelne Fälle [1]) bekannt sind, wo man ohne Nachtheil gegen die so eben aufgestellten Regeln verfahren ist, so kann dies doch die Gültigkeit dieser Regeln im Allgemeinen nicht aufheben. Ist die Operation misslungen, so darf man sie nicht eher wiederholen, als bis alle Reizung gewichen, und die Narben weich geworden sind. Dasselbe gilt auch für die Fälle, wo die Verwachsung nach Verbrennungen und Ulcerationen entstanden ist. Bei diesen wird der Erfolg überhaupt um so ungewisser, je bedeutender die Zerstörung ist, welche die Haut erlitten hat.

§. 238. Schon Celsus gab den Rath, die Verwachsung mit dem Messer zu spalten, und dann jeden Finger einzeln einzuwickeln. Bei der häutigen Verwachsung ist das Verfahren auch meistentheils ausreichend. Indem man die Finger so weit als möglich von einander entfernt, spannt man die Zwischensubstanz an, und spaltet sie vom freien Rande aus, bis an die Stelle der Commissur. Man kann auch hier das Messer einstossen, und die Trennung in umgekehrter Richtung bewirken. Ist die Verbindungsmasse sehr breit, so entfernt man sie mit einer Scheere, in Gestalt eines Keils. Nach der Trennung legt man einen Pflasterstreifen in den Wundwinkel ein, dessen beide Enden man auf der Dorsal- und Volalfläche der Hand straff anzieht, und wickelt jeden Finger einzeln mit Salbenläppchen und Binden ein. Zuletzt befestigt man die Hand mit ausgestreckten und gespreizten Fingern auf eine Schiene von Holz. Man verfährt streng antiphlogistisch bis zum Eintritt der Eiterung, und beschränkt dann die Granulation durch austrocknende Mittel. Bei einer fleischigen Verwachsung ist dies Verfahren aber gänzlich erfolglos, da die Verwachsung trotz aller Vorsicht von dem Wundwinkel aus, wieder unaufhaltsam vorschreitet. Diesem Uebelstande zu begegnen, empfahl Rudtorffer an der Stelle der Commissur einen Bleidraht durchzuführen, und die Trennung der Finger erst dann vorzunehmen, wenn dieser Stichkanal überhäutet ist. Beck empfahl statt des Drahtes ein Bleiplättchen. Leider zeigt aber die Erfahrung, dass die Ueberhäutung des Stichkanals oft gar nicht, oder meistens sehr spät erst erfolgt. Gewöhnlich entsteht eine heftige Entzündung, es schiessen Granulationen aus den Stichpunkten hervor, und wird der fremde Körper nicht herausgenommen, so entledigt sich die Natur desselben dadurch, dass sie ihn allmählig nach den Fingerspitzen zu herausdrängt, während hinter demselben in gleichem Schritte die Vernarbung vorschreitet.

§. 239. Ist die fleischige Masse dünner als die Finger, welche sie vereinigt, und nähert sie sich sonach der häutigen Natur, so trennt Dieffenbach [1]) die Verwachsung von der Spitze aus bis an die Stelle der Commissur, vereinigt dann die durch die Trennung entstandene Seitenwunde an der ersten Phalanx eines jeden Fingers durch Knopfnähte, und macht, um die seitliche Annäherung der Wundränder zu erleichtern, auf der entgegengesetzten Seite der Phalanx, eine Incision durch die Haut. Auf diese Weise wird der Spaltenwinkel rasch zur Verheilung gebracht. Weiter nach vorn werden die Seitenwunden der Finger durch Heftpflasterstreifen genähert, und mit Leinwandstreifen umwikkelt. Dieser vordere Theil der Seitenwunden, so wie auch die Seitenschnitte an der ersten Phalanx heilen durch Granulation.

Ist die verbindende Masse aber so dick, wie die Finger selbst, so lässt sich die eben angeführte Methode nicht anwenden, weil dann die Wunden bei der Trennung wegen ihrer Breite sich nicht vereinigen lassen. Einen günstigen Erfolg verspricht hier allein die Transplantation, indem man den Winkel der Spalte mit einem Hautstücke bedeckt, und die Commissur auf diese Weise überhäutet. v. Zeller und Kern entnehmen das Hautstück aus dem Handrücken, indem sie an der Stelle der zu bildenden Commissur durch zwei convergirende Schnitte einen keilförmigen Lappen bilden, dessen Basis der Handwurzel zugekehrt ist, und den sie dann, nach geschehener Trennung der Finger, zwischen denselben nach der Volarfläche herabschlagen, und sie durch Suturen befestigen. Die Spitze des Dreiecks stirbt aber leicht ab, und der übrige Theil zieht sich dann zurück. Sicherer ist es sonach, einen viereckigen Lappen zu bilden. Dieser bekommt bei Erwachsenen ungefähr die Breite von $\frac{1}{3}$ Zoll, und die Länge von 2 Drittheilen der ersten Phalanx. Sein vorderer Rand wird mit einer Querwunde in der Handfläche durch 2 bis 3 Nähte in Verbindung gebracht. Ist auf der Volarfläche mehr Haut vorhanden, oder hat sie hier eine bessere Beschaffenheit, so bildet man den Lappen auf dieser Seite, und schlägt ihn von unten nach oben herauf. Man muss aber bei der Bildung des Volarlappens jede Verletzung oder Entblössung der Beugesehnen sorgfältig vermeiden, weil sonst leicht das Absterben dieser Sehnen, oder eine Contractur der Finger darnach eintreten kann. Tab. XLVII. Fig. 8. 9. sind zwei Finger eines jungen Mannes abgebildet, den Dieffenbach kürzlich auf diese Weise mit Erfolg

1) So hat Witzack (Med. Zeitung, herausg. v. Verein f. Heilk. in Preussen. Jahrg. X. p. 82.) an einem 6 Wochen alten Kinde, bei dem sämmtliche Finger der rechten Hand zu einer unförmlichen Masse verwachsen waren, in der man nur die Knochen als getrennte Theile erkennen konnte, alle 5 Finger auf einmal getrennt. Durch Einlegen von Leinwandstreifen in die Wundwinkel, und Anwendung von austrocknenden Mitteln, kam die Heilung in 3 Wochen zu Stande. Die Finger blieben getrennt.

1) Dieffenbach's operative Chirurgie. I. p. 743.

operirt hat. Die Verwachsung, welche zwischen dem Mittel- und Ringfinger bestand, war an beiden Händen vorhanden. Pauli[1]) empfiehlt, den Lappen nicht zwischen den Fingern, sondern aus der Haut des Handrückens, zunächst über dem Wundwinkel der getrennten Finger zu bilden. Er macht den Lappen einen Zoll lang und drei Linien breit, löst ihn vom Grunde ab, schlägt ihn zwischen die getrennten Finger herab, und befestigt sein vorderes Ende durch eine Sutur an eine Querincision in der Handfläche. Indem er die eine Längenincision zur Bildung des Lappens, bis in die Seitenwunde der Finger hineinführt, macht er wie bei Dieffenbach's Methode der Rhinoplastik (§. 66.) die Einheilung der ernährenden Brücke möglich. Diese Methode verdient alle Beachtung, da sie noch anwendbar ist, wo die obigen Methoden sich nicht anwenden lassen, oder wo diese misslungen sind. Eine grössere Breite des Lappens dürfte aber zur Sicherung des Erfolges wesentlich beitragen. Man kann auch zwei kleine viereckige Lappen, einen auf jeder Seite, bilden, und diese dann von unten und oben her zusammenbringen, wie es Blasius vorgeschlagen hat; jedoch ist hierbei zu besorgen, dass die Lappen, wenn sie nicht mit einander durch die schnelle Vereinigung verwachsen, sich zurückziehen und eine neue Verwachsung der Finger nicht hindern werden. — Nach der Operation umwickelt man die getrennten Finger einzeln mit Heftpflasterstreifen, bedeckt die Wunde mit Charpie, und befestigt die Hand mit mässig gespreizten Fingern, damit der Lappen nicht gepresst werde, auf ein Handbrett.

Bei der Verwachsung der Knochen trennt man erst die Weichtheile, und durchschneidet dann die knochige Verbindung mit einer feinen Säge. Meistentheils ist aber der Erfolg hier nur wenig erheblich.

An den Zehen ist die Verwachsung weit weniger nachtheilig, als an den Fingern, und in der Regel wird man keinen Grund haben, die Trennung vorzunehmen. Soll es aber geschehen, so ist ganz dasselbe Verfahren, wie bei den Fingern anzuwenden.

2) Von der Hautverpflanzung bei Verkrümmungen der Glieder.

§. 240. Ist die Haut in beträchtlicher Ausdehnung auf der Beugeseite eines Gliedes zerstört worden, so entsteht mit der Narbenbildung gewöhnlich eine Krümmung in dem benachbarten Gelenke. Häufig sind aber diese Narben nicht allein die Ursach der Verkrümmung, sondern es sind auch noch Muskeln und Sehnen verkürzt. In diesen complicirten Fällen muss die operative Behandlung der Narben, mit der Sehnendurchschneidung Hand in Hand gehen, denn weder die eine noch die andere Operation allein ist im Stande, Heilung zu bewirken. Je nachdem sich das Hinderniss bei der Streckung zuerst in den Sehnen oder in der Haut offenbart, muss entweder die Tenotomie oder die operative Behandlung der Narben zuerst vorgenommen werden.

Wir haben es hier nur mit der letzteren zu thun.

§. 241. Die operative Behandlung der Narben, um welche sich besonders Dieffenbach[1]) verdient gemacht hat, besteht in der Ausschneidung, in der subcutanen Durchschneidung oder Lösung, in der queren oder schrägen Durchschneidung und endlich in der Anwendung plastischer Hülfsmittel.

Die Ausschneidung kann nur bei ganz schmalen, strangartigen Narben Anwendung finden, wo es möglich ist, die zurückbleibende Wunde zu vereinigen, und durch die prima intentio zur Heilung zu bringen. Ist die Narbe mit der Sehne verwachsen, so werden die verbindenden Stränge subcutan durchschnitten, und das Glied darauf gestreckt, wodurch die getrennten Flächen sich von einander entfernen, und nicht wieder mit einander verwachsen können. Die schräge Durchschneidung findet besonders an den Fingern ihre Anwendung. Man schneidet dabei die Narbe frei von aussen nach innen ihrer ganzen Länge nach, in schräger Richtung durch, so zwar, dass man oben den Schnitt an der Radialseite beginnt, und ihn unten an der Ulnarseite endigt, oder umgekehrt. Wird nun das Glied gestreckt, so verschieben sich die Ränder des Schnittes dergestalt, dass sie aneinander entlang gleitend, eine Verlängerung der Haut bewirken. Die gestreckten Finger werden durch Schienen oder ein Handbrett in ihrer Lage erhalten. Erhebt sich die Narbe bei dem Versuche zur Streckung als ein scharf hervorragender Strang, und kann die Ausschneidung derselben nicht vorgenommen werden; so lässt sich die Streckung dadurch erreichen, dass man die Narbe von aussen nach innen an verschiedenen Stellen quer durchschneidet. Man bedeckt darauf die klaffenden Wunden mit loser Charpie, legt das Glied in gestreckter Lage in eine rinnenförmige weich gepolsterte Schiene von Blech oder Pappe, und befestigt es durch Binden. Dieffenbach giebt den Flanellbinden wegen ihrer Elasticität und Weichheit vor allen andern den Vorzug. Das Glied bleibt so lange gestreckt, bis eine frische Narbenmasse die Interstitien ausgefüllt und zur Verlängerung der Haut beigetragen hat. Schon früher haben wir aber öfters Gelegenheit gehabt, auf die Unsicherheit einer Hautverlängerung durch Narbenmasse aufmerksam zu machen. Es kann sonach auch das eben angeführte Verfahren nur, wie angegeben ist, bei schmalen strangartigen Narben Anwendung finden. Bei irgend breiten Narben reicht es nicht aus. Hier muss man die plastische Chirurgie zu Hülfe nehmen.

§. 242. Dieffenbach hat besonders zwei Methoden erfolgreich gefunden, die gleichsam den Uebergang zur Transplantation bilden. Bei leichteren Graden, wo die Narbe zu gleicher Zeit noch dehnbar ist, macht er auf der Beugeseite einen Zoll über, und eben so weit unter dem Gelenke eine Querincision, welche das Glied halb umgiebt. Während das Glied nun gestreckt, und das sich spannende

1) Pauli. Untersuchungen und Erfahrungen im Gebiete der Chirurgie. Leipzig 1844.

1) Dieffenbach's operative Chirurgie, Bd. I. p. 218 u. ff.

Zellgewebe an den Hauträndern durchschnitten wird, senkt sich die zwischen beiden Incisionen befindliche Hautbrücke herab. Sie kommt auf die Beugestelle zu liegen, und bildet gleichsam einen Damm zur Verhütung einer neuen Verwachsung. Die Wunden ober- und unterhalb dieser Brücke werden durch Heranziehen der Haut möglichst verkleinert.

Bei höheren Graden des Uebels, wo weniger Nachgiebigkeit vorhanden ist, wendet Dieffenbach die Hautverdrängung an. Zu dem Ende führt er durch die Haut zwei schräge Schnitte, die an der äusseren und inneren Seite des Gliedes oberhalb des Gelenks beginnen, und unterhalb desselben in der Mitte in einem spitzen Winkel zusammentreffen. Dieser zungenförmige Lappen rückt nun, indem er vom Grunde gelöst wird, bei allmähliger Streckung des Gliedes nach oben hinauf, und hinterlässt eine keilförmige Wunde, die durch Knopfnähte, soweit es angeht, geschlossen wird, indem man die Annäherung der Wundränder durch Lösung der Haut und Seitenincisionen begünstigt.

§. 243. Die eigentliche Transplantation bleibt für die Fälle übrig, wo die angeführten Mittel nicht ausreichen, und nach der Streckung des Gliedes eine so breite unbedeckte Wundfläche zurückbleibt, dass offenbar eine weit beträchtlichere Krümmung, als die frühere, nach der Heilung eintreten würde, wenn man nicht nach Möglichkeit für die Deckung der Wunde sorgen wollte. Dieser Fall ereignet sich am häufigsten an den grossen Gelenken, besonders am Ellenbogen und Kniegelenk.

Der zur Deckung dienende Hautlappen kann nun, wie überhaupt bei allen Transplantationen, aus der Nähe oder aus der Ferne entnommen werden. Ersteres Verfahren verdient im Allgemeinen den Vorzug. Aus der benachbarten Haut ist jedoch eine vollständige Deckung der Wunde öfters nicht ohne bedeutende Gefahr zu erreichen, da die weite Entblössung der Muskeln und Sehnen, ausser Nervenzufällen, leicht heftige Entzündungen jener Theile hervorrufen kann, wodurch in späterer Zeit die Brauchbarkeit des Gliedes gefährdet wird. Ferner muss man darauf sehen, dass die Narbe, welche sich an der Stelle bildet, von welcher der Lappen entnommen wird, nicht selber nachtheilig werde. Deshalb wird man am besten die Deckung durch seitliche Verschiebung von der Dorsalseite her vornehmen, weil die sich bildende Narbe dann eher noch einer neuen Krümmung entgegenwirkt. Wenn eine vollständige Deckung der Wunde bedenklich erscheint, muss man sich mit einer theilweisen begnügen. Man bildet aus dem einen Seitenrande einen Hautstreifen von einem halben oder ganzen Zoll Breite, und führt ihn quer durch die Wunde gerade über der Beugungsstelle zum entgegengesetzten Wundrande hinüber, wo man ihn befestigt. Ist die Wunde sehr breit, so kann man aus jedem Seitenrande einen Hautstreifen bilden, und diese in der Mitte der Wunde mit einander verbinden. Dann bildet man den Hautlappen auf der einen Seite unterhalb, auf der andern oberhalb des Gelenks. Durch diese quere Hautbrücke wird ebenso wie im vorhergehenden §. angegeben ist, die grosse Wunde in eine obere und untere Hälfte abgetheilt. Jede Hälfte wird dadurch genöthigt, isolirt zu verheilen, und die Verschmelzung der Haut ober- und unterhalb des Gelenkes in eine einzige fortlaufende Narbe verhütet.

Wendet man die Transplantation in weitem Umfange an, so kann man die Narben gänzlich oder zum grossen Theil fortschaffen, und so das Ansehen gleichzeitig verbessern. Jedoch ist es bei weitem der Sicherheit wegen vorzuziehen, die Narben lieber gar nicht zu entfernen, sondern sie nur in der Beugestelle quer zu durchschneiden, und einen Streifen gesunder Haut in die bei der Streckung nunmehr breit klaffende Wunde einzusetzen. Nochmals sei hier ausdrücklich daran erinnert, dass man sich bei Transplantationen nur gesunder Haut bedienen dürfe, weil eine kranke Haut, oder ein Lappen, der aus Narbenmasse besteht, gewöhnlich abstirbt.

Dass das Glied bis zur gänzlichen Heilung durch eine Schiene (§. 241.) in gestreckter Lage erhalten werden muss, versteht sich von selbst. Die Anwendung der Kälte ist bei Anwesenheit von Narben nur in seltenen Fällen, und auch dann immer nur in mässigem Grade zulässig, weil die Narben auf einer niederen Lebensstufe stehen, und durch die Kälte leicht in ihrer Totalität, oder wenigstens an ihren Rändern absterben. Dagegen wird öfters eine reizende belebende Behandlung, als aromatische Umschläge etc. nothwendig.

Transplantationen aus der Ferne sind an und für sich weit unsicherer, auch beschwerlicher für den Kranken, und werden daher nur selten in Anwendung kommen. Fabrizi [1]) beschreibt einen solchen Fall, wo er bei einer durch Verbrennung entstandenen Contractur der Finger an der linken Hand, nach Ausschneidung der Narben einen Hautlappen aus der Brust verpflanzte, indem er die Hand so lange durch Bandagen an den Thorax befestigt erhielt, bis der Lappen angeheilt war. Der Erfolg soll sehr günstig gewesen sein.

Nicht immer sind Narben Ursache der Hautcontracturen. Bisweilen ist der Zustand angeboren. Die Behandlung bleibt dieselbe, und zwar ist die Heilung, eben durch die Abwesenheit von Narben, hier leichter und sicherer.

Verwachsungen des Kinns mit der Brust, oder der Seitentheile des Halses mit der Schulter werden nach denselben Grundsätzen behandelt.

3) Von der Heilung prominirender Geschwüre durch Hautverpflanzung.

§. 244. Nach Erfrierungen und Verbrennungen kommt es nicht selten vor, dass sämmtliche Zehen des Fusses verloren gehen. Die Haut zieht sich zurück, und es ensteht bei jedem Metatarsalknochen ein prominirendes Geschwür, das aller ärztlichen Kunst widersteht. Gelingt es auch durch eine Monate lang fortgesetzte Kur, während welcher der Kranke sein Lager nicht verlässt, endlich eine Ueberhäutung zu Stande zu bringen; so ist die Narbe doch so zart, dass

1) Mem. del. med. Magy. e Guiny. 1843.

sie sogleich aufreisst, sobald der Kranke wieder anfängt zu gehen. Der mühsam errungene Vortheil ist vereitelt, und der Patient seinen früheren Leiden wieder Preis gegeben. Jeder Schritt ist ihm schmerzhaft, denn die wunden Stellen stossen gegen den Boden, und scheuern sich fortwährend an der Fussbekleidung. Um dem Patienten den Gebrauch seiner Füsse wiederzugeben, sah man sich in früherer Zeit genöthigt, entweder die Exarticulation nach Chopart, oder die Amputation der Metatarsalknochen zu machen. Hierdurch wird aber der Fuss noch mehr verstümmelt, und seines vorderen Theils, der für das Gehen so wesentlich ist, beraubt. Dieffenbach lehrt uns, das Uebel ohne Verkürzung des Fusses, auf folgende Weise durch Hautverschiebung zu heilen.

Man umschneidet sämmtliche Geschwüre durch zwei Bogenschnitte, die in der gesunden Haut verlaufen, und am äusseren und inneren Fussrande in einen Winkel zusammentreffen. (Tab. XLI. Fig. 3.) Dies länglich ovale Hautstück, welches die Geschwürflächen und die Narben enthält, wird gänzlich extirpirt, indem man es an dem einen Winkel mit der Hakenpincette fasst, und von hier aus vom Grunde ablöst. Hierauf führt man zwei bis drei Zoll hinter dem oberen Wundrande, und parallel mit diesem, einen bogenförmigen Schnitt quer über den ganzen Rücken des Fusses durch die Haut bis auf die Sehnen, löst diesen breiten Hautstreifen vom Grunde ab, zieht ihn in den Defect hinein, (Fig. 4.), und befestigt ihn durch eine Reihe umschlungener Nähte an dem vorderen Rande der Fusssohle. (Fig. 5.) Die breite Wunde auf dem Fussrücken wird mit Charpie bedeckt, und heilt durch Granulation. Bei der Nachbehandlung hat man besonders darauf zu achten, dass sich keine Entzündung der entblössten Sehnen entwickelt, und zu dem Ende ein streng antiphlogistisches Verfahren zu beobachten. Vor Allem sorge man aber nach Möglichkeit dafür, die äussere Luft von der Wunde abzuhalten, da die Luft gerade auf entblösste Sehnen sehr nachtheilig einwirkt, und das Absterben derselben besonders begünstigt.

Bei prominirenden Geschwüren nach dem Verluste einzelner Zehen kann dasselbe Verfahren in geringerer Ausdehnung angewendet werden. Nach dem Verlust der grossen Zehe lässt sich auch ein birnförmiger gestielter Lappen aus der Haut des Fussrückens zur Deckung benutzen. Bei prominirenden Geschwüren an den Zehen selbst, ist es rathsamer, die kranke Phalanx gänzlich zu entfernen, da der Verlust einzelner Zehenglieder, und selbst der ganzen Zehen, besonders der kleineren, weiter keinen Nachtheil bringt. Aehnliches gilt auch von den Fingern.

§. 245. Nach Amputationen grösserer Gliedmaassen entstehen ebenfalls nicht selten prominirende Geschwüre, wenn der Knochen nicht hoch genug abgesetzt, und nicht Haut genug zur Deckung des Stumpfes verwendet worden ist. Wenn unter solchen Umständen auch die Vernarbung zu Stande kommt, so bleiben doch die Nachtheile nicht aus. Die Muskeln schwinden allmählig, der Stumpf nimmt eine spitzig konische Gestalt an, die Haut wird straff über den hervorragenden Knochen gespannt, es entstehen lebhafte Schmerzen, und die Narbe bricht von selbst, oder durch den Druck des künstlichen Gliedes wieder auf. Hier kann ebenfalls durch Hautverpflanzung Abhülfe geschehen, obgleich es in der Mehrzahl der Fälle gerathener ist, den Knochen nochmals weiter oben abzusetzen; denn nicht leicht wird die Haut sich der Zuckerhutform gehörig anschmiegen. Es ist nicht rathsam, eine Operation, die wegen der Grösse des zu verpflanzenden Hautstücks eine bedeutende Verwundung mit sich führt, bei zweifelhaftem Erfolge zu unternehmen, wenn eine minder bedeutende, wie es die Absetzung des nur mit Haut, dürftigem Zellgewebe und atrophischer Muskelmasse bedeckten Knochenstumpfes ist, sicher zum Ziele führt. Nur in den Fällen, wo man eine Verkürzung des Stumpfes, hauptsächlich aus Rücksicht für die Anlegung eines künstlichen Gliedes, vermeiden möchte, kann die Transplantation auf die eine oder die andere Weise versucht werden.

Abschnitt XIII.

Verschliessung von Fistelöffnungen.

§. 246. Bevor man an die Schliessung einer Fistelöffnung denken kann, müssen erst die Ursachen derselben beseitigt sein. So darf eine Brustfistel nach einem Empyem nicht geschlossen werden, so lange noch Eitererguss in die Pleurahöhle stattfindet; und ebenso kann eine Knochenfistel sich nicht eher dauernd schliessen, als bis das kranke Knochenstück entfernt ist, eine Harnröhrenfistel nicht geheilt werden, so lange noch eine Verengerung in der Harnröhre besteht etc. etc. In der Mehrzahl der Fälle wird die Beseitigung der Ursachen, auch zugleich die Heilung der Fistel von selbst herbeiführen. Wie diese Ursachen beseitigt werden, lehrt die allgemeine Chirurgie. Bisweilen aber erfolgt die Heilung dennoch nicht, was theils in der besonderen Beschaffenheit der Wandungen der Fistel oder ihrer Ränder,

theils in der Natur der ausfliessenden Sekrete zu suchen ist. Hier tritt die plastische Chirurgie ergänzend auf, indem sie gleichsam den letzten, zur vollständigen Heilung noch fehlenden Schlussstein hinzufügt. Nicht immer geschieht dies durch Hautverpflanzung; eben so oft wird die Heilung durch Vereinigung der Ränder, unter Anwendung von Nähten, oder durch zweckmässige Leitung der plastischen Prozesse nach Anwendung der Cauterisation bewirkt, und diese verschiedenen Hülfsmittel müssen so oft mit einander Hand in Hand gehen, dass nicht füglich die Heilung durch Hautverpflanzung allein hier abgehandelt werden kann, sondern auch der Naht und der Cauterisation Erwähnung geschehen muss, und zwar wird dies um so mehr gerechtfertigt erscheinen, als die Hautverpflanzung bei manchen Fisteln gerade das Wenigste leistet.

Manches hierher gehörige ist des Zusammenhanges wegen schon früher erwähnt worden. So: die Verschliessung von Oeffnungen im Thränensack (§. 131.) und die Urethroplastik (§. 201. u. ff.). Sollten alle Fisteln hier angeführt werden, so würde uns dies zu weit führen, und unnöthige Wiederholungen veranlassen. Es mag demnach genügen, wenn hier noch

1) die Luftröhrenfistel,
2) die Blasenscheidenfistel,
3) die Blasenmastdarmfistel und Harnröhrenmastdarmfistel,
4) die Scheidenmastdarmfistel und Darmscheidenfistel, und
5) der widernatürliche After und die Kothfistel

specieller abgehandelt werden.

1) Von der Heilung der Luftröhrenfistel (fälschlich Bronchoplastik genannt).

§. 247. Die von Dzondi zuerst erwähnten, und später von Ascherson näher erforschten angeborenen Luftröhrenfisteln (fistula colli congenita), welche die Rudimente der früheren Kiemenspalten sind, müssen nach allen bisherigen Erfahrungen durchaus als ein noli me tangere in Bezug auf Heilversuche betrachtet werden. Gegenstand der Behandlung sind nur diejenigen Fisteln, welche nach Verwundungen des Halses, seltener nach Geschwüren, entstanden sind. Bei Schnittwunden, besonders solchen, die mit Substanzverlust verbunden sind, heilen die Enden des Schnittes zusammen, in der Mitte aber bleibt eine Fistelöffnung zurück, welche in die Luftröhre hineinführt. Die Ränder der dünnen Halshaut schlagen sich nach innen hinein, umsäumen die Oeffnung, und machen sie dadurch permanent. Hier ist es also weniger das ausfliessende Sekret, der Bronchialschleim, als vielmehr die Beschaffenheit der Hautränder, welche das Fortbestehen der Fistel bedingt.

Ausser dem Bronchialschleime dringt auch die Luft in freiem Strome aus der Oeffnung hervor, und die Stimme wird mehr oder weniger beeinträchtigt. Häufig ist der Patient genöthigt, um vernehmlich reden zu können, die Oeffnung mit den Fingern zu schliessen, oder durch Tempons zu verstopfen.

Die organische Schliessung wird, je nachdem die Oeffnung gross oder klein ist, auf verschiedene Weise herbeigeführt, und die hier anzuwendenden Verfahrungsweisen stimmen, bei der äusserst dünnen Beschaffenheit der Halshaut, im Wesentlichen mit denen zur Verschliessung der Harnröhrenfisteln überein. Bei kleinen Oeffnungen reicht gewöhnlich die Cauterisation, entweder durch Tinct. Cantharidum oder das Glüheisen, das man auf die Ränder und die Umgegend einwirken lässt, allein zur Heilung hin, oder man verbindet damit die Schnürnaht, die bereits §. 210. beschrieben worden ist. Grössere Oeffnungen werden umschnitten, und der Länge nach durch eine Reihe umschlungener Nähte vereinigt. Eben so selten wie an der Harnröhre, gelingt aber auch hier die einfache Vereinigung der Ränder. Auch hier muss die Flächenvereinigung häufig zu Hülfe genommen, und dabei der Operation, wie dort, eine möglichst weite Ausdehnung gegeben werden, um den Erfolg zu sichern. Man macht zu beiden Seiten der vereinigten Wundspalte, mit ihr parallel eine Incision, und trennt die zwischen ihnen befindliche Hautbrücke vom Grunde los (ähnlich wie Tab. XLIII. Fig. 3.).

Führt dies nicht zum Ziele, so wendet Dieffenbach die Schienennaht an, indem er die Ränder der Fistelöffnung durch eine fortlaufende Naht oder durch einzelne Knopfnähte vereinigt, darauf die Seitenincisionen macht, die zwischen ihnen befindliche Hautbrücke vom Grunde löst, diese in eine Falte erhebt, längs deren Rücken die Naht verläuft, und zuletzt an die Seitenwände Lederschienen anlegt, welche er, sammt der zwischen ihnen befindlichen Hautfalte, quer durchsticht, und das Ende der Nadel, nachdem die Spitze abgeschnitten, aufdreht. Die Seitenöffnungen werden frei gelassen, damit der Schleim und das Wundsekret ungehindert nach aussen abfliessen könne, und nicht in die Luftröhre gerathe.

§. 248. Die Einpflanzung eines Hautstücks zur Verschliessung der Oeffnung bietet wenig Aussicht auf Erfolg dar, weil die Haut hier zu dünn ist. Am wenigsten ist aber die Einheilung eines Hautpfropfes zu empfehlen, wie sie Velpeau [1]) versucht hat. Der Patient hatte in Folge einer Verwundung zwischen Zungenbein und Schildknorpel eine Fistel, welche die Spitze eines Fingers aufnehmen konnte. Ihre Ränder waren callös und hart. Speichel und Bronchialschleim, sammt den Nahrungsmitteln, welche der Kranke genoss, kamen zur Oeffnung heraus, sobald er verabsäumte, den Kopf vornüber zu halten. Velpeau machte die Operation auf folgende Weise. Er schnitt einen zollbreiten, und zwanzig Linien langen Hautlappen aus den Bedeckungen des Kehlkopfes aus, klappte ihn aufwärts, und liess ihm eine vier Linien lange Verbindungsbrücke. Hierauf rollte er den Lappen auf seine äussere Fläche auf, und bildete so eine Art Cylinder, den er perpendikulär bis auf den Grund der Perforation einführte, welche zuvor angefrischt worden war. Das Ganze durchstach er mit zwei Nadeln, und umwickelte

1) Velpeau. Mém. sur les fistul. laryng.; v. Ammon und Baumgarten's plastische Chirurgie. p. 290.

sie. Die Vereinigung soll nach oben vollkommen gelungen sein, so dass man einen Monat später die Durchlöcherung nicht mehr bemerken konnte; jedoch bleibt es ziemlich räthselhaft, auf welche Weise hier die Heilung erfolgt ist, denn die aufgerollte Epidermisfläche konnte eben so wenig mit der Zellgewebsfläche des Lappens verwachsen, wie diese mit den Rändern der Fistel. Nach den bekannten physiologischen Gesetzen, nach welchen nur gleichartige Theile mit einander verwachsen, ist fast mit Gewissheit anzunehmen, dass ein auf obige Weise aufgerollter Lappen durch Eiterung zu Grunde gehen werde. Auch ist zu verwundern, wie der einen Zoll hohe Cylinder hat in die Oeffnung eingesetzt werden können, ohne die Luftwege zu beengen. Bei Fisteln im Kehlkopf selbst, und in der Luftröhre würde dies Verfahren unfehlbar Erstickungszufälle hervorrufen.

2) Von der Heilung der Blasenscheidenfistel.

§. 249. Der Zustand, den eine Blasenscheidenfistel herbeiführt, ist einer der beklagenswerthesten. Fortwährend fliesst der Urin ab. Das Lager und die Kleidungsstücke solcher Personen sind fortwährend nass, und der urinöse Geruch, den diese Unglücklichen rings um sich verbreiten, und der selbst bei der grössten Reinlichkeit nie ganz zu entfernen ist, verbannt sie aus der menschlichen Gesellschaft. Mit der Zeit entstehen Excoriationen in der Umgegend der Geschlechtstheile, und es bildet sich ein eigenthümlich papulöser Ausschlag auf der inneren Seite der Oberschenkel, der von schmerzhaftem Brennen begleitet ist. Dabei ist es ganz gleichgültig, ob die Fistel gross oder klein ist, denn der Urin fliesst durch eine Fistel von der Grösse eines Sondenknopfs eben so gut ab, wie durch eine Oeffnung von der Grösse eines Thalers. Bei ganz kleinen Fisteln geht der Urin noch zum Theil durch die Harnröhre, bei grossen Fisteln aber nur allein auf dem falschen Wege ab.

§. 250. Man entdeckt in der Regel die Fistel leicht durch die Untersuchung mit dem Finger, indem die wulstigen Ränder derselben deutlich zu fühlen sind. Hat man sie einmal durch das Gefühl aufgefunden, so kann man sie auch leicht mit Hülfe eines Speculums sichtbar machen. Schwieriger ist es hingegen, wenn sie nicht gerade sehr gross sind, sie zuerst mit dem Speculum aufzusuchen, da sie sich leicht hinter den Falten der Schleimhaut verbergen, wenn man nicht zuvor mit dem Finger ihren Sitz erkannt hat. Die Auffindung ganz kleiner Fisteln wird durch folgendes, von C. Meyer angegebenes Verfahren erleichtert. Man führt einen dicken, mit weisser Leinwand überzogenen Cylinder von Charpie oder Baumwolle in die gereinigte Scheide ein, und macht darauf eine Einspritzung von einer gefärbten Flüssigkeit in die Blase. Zieht man darauf den Cylinder heraus, so bemerkt man einen gefärbten Fleck an der Stelle, wo die Flüssigkeit durchgedrungen ist, und wird dadurch auf den Sitz der Fistel hingeleitet.

Die Grösse der Fisteln ist sehr verschieden. Manche sind so klein, dass sie kaum einen Sondenknopf aufnehmen, andere wieder so gross, dass man mehrere Finger bequem in sie einführen kann. Zieht man die Scheide auseinander, so erblickt man in letzterem Falle die Oeffnung der Vagina, aus der sich die hintere Wand der Blase wie ein rother Sammet hervorstülpt. Bisweilen fehlt das ganze Scheidengewölbe, und Blase und Scheide sind dann eine grosse Cavität. Der Form nach bildet die Fistel bald eine runde Oeffnung, bald eine Quer- oder Längenspalte. Auch der Sitz der Oeffnungen ist verschieden; bald liegen sie dicht hinter dem Schambogen, bald in der Mitte, bald mehr nach der einen oder andern Seite hin, oder dicht am Mutterhalse.

§. 251. Hauptsächlich entstehen Blasenscheidenfisteln nach schweren Geburten, entweder durch Verletzungen mittelst geburtshülflicher Instrumente, oder durch lange bestehenden Druck in Folge einer Einkeilung des Kindskopfes. Bei Verletzungen durch scharfe Werkzeuge ist die Fistel sogleich gebildet, und der Ausfluss des Urins findet sogleich statt. Wo aber die Fistel in Folge von Quetschung entsteht, da bildet sie sich meistentheils erst nach einigen Tagen, wenn von den gequetschten Parthien sich der Brandschorf abstösst. Wird auch der Abfluss des Urins gleich nach der Geburt erkannt, so pflegt man gewöhnlich ihn von einer Incontinentia urinae abzuleiten, die bei schweren Geburten öfters vorkommt, und in einer Lähmung des Sphincter vesicae besteht. Diese Art der Incontinenz[1]) verliert sich aber nach einigen Tagen von selbst. Durch die hartnäckige Fortdauer des Uebels wird der Arzt dann endlich auf die wahre Natur desselben aufmerksam gemacht. Die Punktion der Blase durch die Scheide, und der Scheiden-Blasenschnitt haben in der Regel eine Fistel zur Folge, daher sind beide Verfahrungsweisen durchaus verwerflich. Zufällige Verletzungen finden selten statt. Bisweilen sind es Steine, die von der Blase aus, oder fremde Körper (besonders Pessarien oder als solche benutzte Gegenstände), die von der Scheide aus eine Verschwärung der Wandungen, und mit der Zeit einen Durchbruch veranlassen. Bisweilen ist die Zerstörung durch Carcinom herbeigeführt, das in der Regel vom Uterus ausgehend, zwar gewöhnlich durch die Scheide zum Mastdarm, mitunter aber auch zur Blase fortschreitet. —

§. 252. Alle Vorkehrungen und Apparate, welche man angewendet hat, die Leiden, welche eine Blasenscheidenfistel mit sich führt, zu beseitigen, sind leider alle erfolglos. Alle künstlichen Harnrecipienten erfüllen ihren Zweck immer nur mangelhaft, denn es schleicht fortwährend der Urin neben ihnen vorbei, und sie vermehren noch die Excoriationen durch Reibung und Erhitzung der Theile, gegen welche sie anliegen. Am besten erfüllt noch ein eingelegter weicher

1) Eine seltene Ursache der Incontinentia urinae beim weiblichen Geschlecht ist eine zu grosse Weite der Harnröhre. Gensoul (Froriep's Notizen, Bd. XLV. p. 29.) heilte einen solchen Fall vollständig dadurch, dass er die Harnröhre auf ihren natürlichen Umfang zurückführte, indem er ein keilförmiges Stück aus der Scheidewand zwischen Harnröhre und Vagina ausschnitt, und die Wunde durch umschlungene Nähte vereinigte. Auch kommt bisweilen bei weiblichen Individuen eine Art Hypospadie vor, wo die Harnröhre nach unten gespalten ist, und der Urin deshalb fortwährend abfliesst. Hier werden die Spaltenränder abgetragen und durch die Naht vereinigt. Dieffenbach hat diese Operation mit Erfolg verrichtet.

Badeschwamm, der häufig gewechselt wird, seinen Zweck. Das einzige zuverlässige Mittel ist die durch die Kunst herbeigeführte organische Schliessung der Fistel; denn die Natur allein heilt dergleichen Fisteln niemals. Leider muss man aber bekennen, dass nicht leicht eine Operation an sich so wenig Aussicht auf Erfolg giebt, als gerade die Operation der Blasenscheidenfistel. Nach unseren heutigen Erfahrungen gehört die Heilung zu den seltensten Ereignissen, und die ohnehin geringe Zahl bekannt gewordener Fälle von glücklichen Heilungen würde unstreitig noch beträchtlich geringer sein, wenn nicht hierbei so leicht eine Täuschung möglich wäre.

Der Natur des Uebels nach vereinigen sich bei ihm eine Reihe von Umständen, die der Heilung entgegenstehen. Wie bei der Gaumenspalte ist hier die durchbrochene Scheidewand nur aus dünnen Muskel- und Zellgewebsschichten gebildet, und auf beiden Seiten mit Schleimhaut überzogen, welche zu plastischen Vorgängen an und für sich wenig geeignet ist. Die Ränder der Oeffnung sind dünnhäutig, in der Regel auch callös, und ohne alle feste Unterlage; häufig hat auch ein Substanzverlust statt gefunden: alles Umstände, welche die genaue Vereinigung der Wundränder erschweren; auch stört die Absonderung der Vaginalschleimhaut den Heilungsprozess. Mehr als alles Andere aber, ist es der Urin, der die Heilung verhindert. Schon bei den Fisteln der Harnröhre ist von dem ertödtenden Einfluss des Urins auf den Heilungsprozess gesprochen, und dieses Fluidum als die hauptsächlichste Schädlichkeit erkannt worden, die der Heilung der Harnröhrenfisteln entgegensteht. Wenn indessen bei diesen der Urin nur von Zeit zu Zeit, beim jedesmaligen Urinlassen, mit der Fistelöffnung in Berührung kommt, so dauert hier bei der Blasenscheidenfistel die Einwirkung desselben ununterbrochen fort, und es ist kein Mittel vorhanden, diesem Uebelstande wirksam zu begegnen. Auf Schliessung der Oeffnung durch Granulation ist also eben so wenig mit einiger Gewissheit zu rechnen, wie auf die erste Vereinigung durch die blutige Naht. Dabei ist die Anlegung derselben hier, wenn auch nicht ganz so schwierig wie am Gaumen, doch immer noch schwierig genug, bei der Tiefe der Scheide und der oft vorhandenen callösen Härte der Ränder.

Bei vielen Operationen ist ein theilweiser Erfolg schon ein Gewinn, und eine Bürgschaft für das vollständige Gelingen derselben in späterer Zeit. Ist bei der Gaumennaht auch nur ein Theil des Gaumensegels durch eine schmale Brücke vereinigt, so heilt der darüber gelegene Theil später zusammen. Dasselbe gilt von der Hasenscharte, dem Dammriss etc. Bei der vorliegenden Operation ist aber ein theilweiser Erfolg so gut wie keiner. Gelingt es auch, die Fistel um die Hälfte, ja um mehr noch zu verkleinern, so bleibt darum der Zustand doch noch derselbe wie vorher; und verkleinert man sie auch noch bis zur Grösse eines Stecknadelknopfes, so widersteht sie dann noch oft allen weiteren Heilbestrebungen. Kommt bei der Gaumenspalte oder Hasenscharte die Vereinigung gar nicht zu Stande, so wird man in der Regel doch finden, dass nach der Ueberhäutung die Spalte kleiner, und die seitlichen Hälften breiter geworden sind. Gerade das Gegentheil aber findet bei der Blasenscheidenfistel statt, denn gewöhnlich wird sie genau um so viel grösser, als man bei der Verwundung der Ränder Substanz entfernt hat. Setzt man die Wundmachung der Ränder in der Hoffnung, endlich doch einmal eine Verwachsung zu erlangen, beharrlich fort, so wird man nach jedem misslungenen Versuche eine grössere Fistel zurückbehalten. Alle diese Vorgänge hat Dieffenbach bei seinen zahlreichen Operationsversuchen sattsam Gelegenheit gehabt zu beobachten. Sind auch die Ränder durch die nöthige Zahl von Heften so genau vereinigt, dass auch nicht ein Tropfen mehr in die Scheide eindringt, wenn man die Blase mit Flüssigkeit anfüllt, so schleicht gewöhnlich dennoch in einigen Tagen der Urin wieder durch. Ja selbst in einem Falle, wo es Dieffenbach geglückt war, eine grosse Fistel mit Hülfe mehrerer Nähte vollständig zur Heilung zu bringen, ward dennoch der Erfolg wieder vereitelt, indem ein Nadelstich zu einer neuen Fistel Veranlassung gab.

Endlich giebt auch die Transplantation wenig Aussicht auf Erfolg, da die fortwährende Einwirkung des Urins das Absterben des Lappens begünstigt. Die bisherigen Versuche sind sämmtlich gescheitert.

§. 253. Der erste, welcher den Vorschlag machte, eine Blasenscheidenfistel zu heilen, war Roonhuysen (1663). Er empfahl, nach Einlegung eines Mutterspiegels die Wundränder blutig zu machen, und sie durch die umschlungene Naht, mittelst Nadeln aus Schwanenkielen zu vereinigen. Ihm folgten Voelter (1722) und Fatio. Dann wurde die Operation ziemlich vergessen, bis Naegele den Gegenstand wieder aufnahm, und zur Lösung dieser schwierigen Aufgabe mannigfache Operationsweisen ersann und ausführte. Er scarificirte die Ränder mit einem eigenen Messer (Tab. XLVI. Fig. 1.), das er mittelst eines, an dem Rücken desselben befindlichen Ringes auf dem linken Zeigefinger aufsteckte, und mit gedeckter Schneide bis zur Fistel heranführte. Dann zog er den Decker zurück, und wirkte mit der Schneide gegen den Rand. Der Ring am untern Ende war für die Aufnahme des rechten Zeigefingers bestimmt. Die Vereinigung bewirkte er auf verschiedene Weise; zuerst ohne alle Naht, durch eine eigene Vereinigungszange (Tab. XLVI. Fig. 5.), welche aus zwei Flügeln bestand, auf deren innerer Seite Stacheln angebracht waren. Er führte die geöffnete Zange, unter seinem Zeigefinger in die Scheide bis an die Fistel ein, schloss dann die Zange mit Hülfe einer Schraube, wodurch die zuvor wundgemachten Ränder der Fistel zwischen die Flügel eingeklemmt wurden. Die Zange blieb bis nach geschehener Heilung liegen. Ferner bediente er sich der Schlingennaht mit Fadenbändchen, die er mit einem geöhrten Haken (Tab. XLVI. Fig. 2.) einlegte. Die Enden der Schlingen drehte er zusammen, und befestigte sie zur Seite des Schambogens durch Heftpflasterstreifen. Später vereinigte er diese beiden Methoden, indem er über der Schlingennaht noch die Vereinigungszange anlegte, und

die Fäden der Schlingen durch die in den Flügeln befindlichen Oeffnungen hindurchzog. Auch wendete er die umschlungene Naht an, wozu er eigene sichelförmige, stark vergoldete Nadeln von Silber oder Stahl gebrauchte (Tab. XLVI. Fig. 4.), die er mit einer nach der Beckenaxe gekrümmten Kornzange (Tab. XLVI. Fig. 3.) einführte. Die Spitzen deckte er durch Charpie, mit der er die Scheide ausfüllte. Endlich ersann er auch eine Methode, die Naht von der inneren Fläche der Blase aus anzulegen. Er benutzte dazu ein der Laforet'schen Sondenröhre ähnliches Instrument, dessen geöhrtes Stilet, mit der Ligatur versehen, in einer Röhre verborgen lag. Das Instrument wurde mit zurückgezogenem Stilet, wie ein Katheter durch die Harnröhre in die Blase eingeführt, und das Stilet unter Leitung des in der Scheide befindlichen Zeigefingers, dicht am Rande der Fistel nach der Scheide durchgestossen. So sinnreich auch im Ganzen alle diese Methoden sind, von denen er die drei ersten mit Erfolg an Lebenden, die letztere nur an Leichen ausgeführt hat, so haben sie doch manche Nachtheile. Die Abtragung der Ränder wird durch das angegebene Messer eher erschwert, als erleichtert; die Vereinigungszange wird, abgesehen davon, dass sie überhaupt nur für Längenspalten geeignet ist, oft ihrem Zweck nicht entsprechen, denn sie wird durch ihre Schwere lästig werden, und leicht einen zu grossen, oder zu geringen Druck auf die Ränder ausüben; das Zusammendrehen der Schlingen wird die Wundränder nicht hinlänglich in Berührung halten; die Sichelnadeln können durch ihre Spitzen leicht die Scheide und Blase verletzen, und die Anlegung der Naht von der Blase aus, wo bei der Fadenlösung dieselben Uebelstände, wie bei der Anwendung der gestielten Nadeln zur Gaumennaht leicht möglich sind, kann durch die Stichpunkte zu neuen Fisteln Veranlassung geben.

Schreger entfernte die Ränder mit einer Scheere, vereinigte sie dann durch die Kürschnernaht, und führte ausserdem noch einen Faden zur Knopfnaht durch, dessen beide Enden er durch eine Reihe hölzerner Kügelchen zog, und über dem äussersten derselben zusammenband. Lallemand benutzte vorzüglich den Lapis infernalis zur Wundmachung der Ränder, und näherte dann die Wundränder von der Blase aus. Das Instrument, wodurch er dies bewirkte, diente auch noch gleichzeitig zur Ableitung des Urins, und erhielt den Namen Sonde-airigne. Es besteht aus einem dicken weiblichen Katheter (Tab. XLVI. Fig. 6. *A B*), der an seinem hinteren Ende in eine abwärts gebogene Röhre (*C*) zum Abfluss des Urins, ausläuft. Ist das Instrument durch die Harnröhre in die Blase eingeführt, so tritt durch Umdrehung der Stange *a*, welche innerhalb des Katheters verläuft, gegen das vordere Ende desselben zu beiden Seiten eine scharfe Klaue hervor, von denen jedoch in der Abbildung nur die eine (*b*) auf der dem Beschauer zugekehrten Seite sichtbar ist. Diese Klauen werden in den hintern Wundrand (*f*) eingehakt, indem der Zeigefinger der linken Hand von der Scheide aus, die Spitzen leitet. Wird nun das Instrument nach vorn angezogen, als sollte es aus der Blase entfernt werden, so wird der von den Klauen gefasste Wundrand dem vorderen genähert. Einen solchen permanenten Zug bewirkt eine Spiralfeder (*d d*), welche den freien Theil des Katheters umgiebt, und mit dem einen Ende gegen den Teller desselben (*c*), mit dem andern gegen eine bewegliche Platte (*e*) sich stützt, die durch eine Oeffnung den Katheter durchtreten lässt, und sich aussen im Umkreise der Harnröhrenmündung gegen die Scheide anlegend, den festen Stützpunkt für die Wirkung der Feder abgiebt.

Das Instrument, das sich nur für Querspalten eignet, verursacht durch sein Verweilen in der Blase, und durch seinen fortwährenden Druck, lebhafte Schmerzen und Entzündung, und dennoch bewirkt die einfache Naht unstreitig eine weit innigere Vereinigung. Ein einfacheres Instrument gab Dupuytren[1]) zu gleichem Zwecke an, das aber nur für Oeffnungen am Blasenhalse und im Verlaufe der Harnröhre sich eignet. Es gleicht einem geraden Katheter, und wird gleichfalls durch die Harnröhre eingeführt. Durch einen Druck auf das Centralstäbchen erheben sich am vorderen Ende zu beiden Seiten zwei flügelförmige Platten, die unter einem rechten Winkel vom Catheter abstehend, sich gegen den Blasenhals stemmen, und die Ausziehung des Instruments verhindern. Von aussen wird ein Schieber, der auf dem freien Theile des Catheters sich bewegt, und von dem ebenfalls zwei ovale Platten seitlich abstehen, gegen die Harnröhrenöffnung vorgeschoben, und durch eine Druckschraube festgestellt. Auf diese Weise werden die zwischen den innern und äussern Platten befindlichen Theile von hinten nach vorn zusammengedrückt, und die Ränder der in diesen Theilen befindlichen Oeffnung dadurch aneinander gebracht. Wenn auch das Instrument weniger verwundend ist, als das von Lallemand, so lassen sich doch im Uebrigen dieselben Einwendungen dagegen erheben.

Die angeführten Beispiele mögen genügen darzuthun, wie sehr man sich im Laufe der Zeit bemüht habe, durch Veränderung des Operationsverfahrens einen sichern Weg zur Heilung aufzufinden, indem diese vielseitigen Bestrebungen eben das Mangelhafte der einzelnen Operationsweisen bestätigen. Ausserdem hat man sich noch erschöpft in Erfindungen von Instrumenten, die zur Erleichterung der Operation an und für sich beitragen sollten; indessen beweist dies nur, dass man auch hier, wie so häufig bei schwierigen Dingen, die Aufmerksamkeit von der Hauptsache auf Nebendinge abgelenkt, und irrthümlicherweise in der Mechanik die Hindernisse zu überwinden gesucht hat, welche aus den physiologischen Verhältnissen entspringen. In neuester Zeit ist man einfacher zu Werke gegangen, ohne deshalb, in Vergleich zu früherer Zeit, weniger glückliche Resultate zu erlangen. Und so ist denn auf vielfache Weise die Anfrischung der Fistelränder bald durch den Schnitt, bald durch die Cauterisation, und die Schliessung bald durch die Naht, bald ohne dieselbe unter verschiedenen Modificationen und

1) Roche et Sanson. Nouveaux élémens de patholog. medico-chirurgicale par Cornet. Bruxelles 1829. p. 189.

Combinationen unternommen worden, ohne dass jedoch bisher die eine oder die andere Methode einen bestimmten Vorzug erlangt hätte. Denn wenn auch in einzelnen Fällen die Heilung nach dieser oder jener Methode auf überraschende Weise zu Stande kommt, so würde man doch irren, wenn man in der angewendeten Methode den Grund des Gelingens suchen wollte; denn in weit zahlreicheren Fällen wird dasselbe Verfahren unter ganz ähnlichen Umständen erfolglos bleiben, und eine andere Methode vielleicht zum Ziele führen, die beim ersten Falle vergeblich angewandt worden ist. Dieses Verhalten lehrt deutlich, dass ein ungünstiges Verhältniss obwaltet, das allen diesen Methoden in gleicher Weise feindlich entgegentritt, und von keiner derselben mit Sicherheit überwunden werden kann. Von diesem feindlichen Verhältnisse habe ich bereits oben §. 252. gehandelt. Der Folgezeit bleibt es vorbehalten, unter Berücksichtigung dieser Verhältnisse Methoden und Indicationen aufzufinden, welche sicherer zum Ziele führen. Für jetzt muss leider nur noch zu oft eine Methode nach der andern versucht, und dabei die Beharrlichkeit sowohl der Patientin wie des Operateurs, in gleichem Grade auf eine harte Probe gestellt werden.

§. 254. Im Allgemeinen kann man allerdings annehmen, dass eine kleine Fistel leichter zu heilen ist, als eine grosse, obgleich bisweilen auch ganz kleine Fisteln der Heilung hartnäckig widerstehen. Da wo das ganze Scheidengewölbe fehlt, ist natürlich an eine Schliessung der Oeffnung nicht zu denken. Dergleichen Unglückliche muss man entweder unter Anwendung unzureichender Palliativmittel ihrem Schicksale überlassen, oder einer Operation unterwerfen, die wenigstens eine Milderung ihres Zustandes herbeiführen kann und von der ich weiter unten (§. 263.) handeln werde. Auch der Sitz der Fistel hat Einfluss auf die Heilbarkeit. So heilen Fisteln in der Mitte des Scheidengewölbes leichter, als Fisteln dicht am Gebärmutterhalse. Einzelne Ausnahmen können die Regel nicht aufheben. Es würde thöricht sein, eine Heilung der Fistel versuchen zu wollen, wo die Ursachen derselben noch vorhanden sind; so z. B. beim Carcinom, oder bei Blasensteinen, so wie auch bei einer gänzlichen Verschliessung der Harnröhre. Da dem Operateur die Wahl des Zeitpunktes überlassen ist, so versteht es sich von selbst, dass man dieselbe Rücksicht auf das Allgemeinbefinden der Patientin nehmen wird, wie bei jeder anderen Operation. Ferner müssen alle örtlichen Krankheiten der betreffenden Theile, als namentlich weisser Fluss, Metrorrhagien, Verwachsungen und Strikturen der Scheide und der Harnröhre etc. zuvor beseitigt werden; auch wird man aus leicht zu ermessenden Gründen nicht während der Schwangerschaft und während oder kurz vor der Menstruation operiren. Als unmittelbare Vorbereitung zur Operation dient die Entleerung des Mastdarms durch Klystire, und die sorgfältige Reinigung der Scheide.

§. 255. Die Heilung einer Blasenscheidenfistel wird möglich gemacht durch schnelle Vereinigung nach Anlegung der Naht, oder durch Hervorrufung eines Granulationsprozesses mittelst der Cauterisation; auch ist die Transplantation versucht worden. Desault[1]) will in einzelnen Fällen sehr alte Blasenscheidenfisteln, die sogar mit Substanzverlust verbunden waren, ohne alle Operation geheilt haben; doch möchte man glauben, dass er sich selbst dabei getäuscht habe, so sehr auch im Uebrigen seine Mittheilungen, und namentlich die über Urinfisteln den Stempel der Wahrheit an sich tragen. Er brachte zur fortwährenden Ableitung des Urins einen Katheter in die Blase, den er an einer bruchbandartigen Bandage so befestigte, dass sein Schnabel immer im abhängigsten Theile der Blase sich befand, und füllte die Scheide mit Charpie aus, um die Fistelränder dadurch an einander zu bringen. Diese Behandlung wurde consequent bis zur Heilung fortgesetzt, die aber oft erst nach einem halben bis ganzen Jahre erfolgte. Diese Heilungen würden weniger auffallend sein, wenn die angewendeten Mittel nur geeignet wären, ihren Zweck vollständig zu erfüllen, was aber nicht der Fall sein kann; denn wenn der Katheter den Urin von einer Fistel der Harnröhre kaum abzuhalten vermag, so kann er dies noch weit weniger von einer Fistel der Blase, und wenn auch der Schnabel des Katheters bei aufrechter Stellung der Patientin in der günstigsten Lage für den Abfluss des Urins sich befindet, so wird sich dies Verhältniss ändern, wenn die Kranke ihre Stellung wechselt. Wollte man die Blase vom Urin frei erhalten, so müsste man den Katheter in die Mündungen der Harnleiter einführen. Vollends unzureichend ist die Ausfüllung der Scheide, und man begreift nicht, wie die verschwielten Ränder verwachsen können.

Es bleibt demnach ein direkter operativer Eingriff noch immer das sicherste Heilmittel, und wenn auch in dem Vorhergehenden anerkannt werden musste, dass zur Zeit noch keine bestimmten Indicationen für die einzelnen Operationsweisen aufgestellt werden können, so werden uns doch bei der Wahl derselben folgende allgemeine Principien wenigstens leitend an die Hand gehen. Die Naht passt mehr für grosse Oeffnungen, die Cauterisation mehr für kleine. Ausserdem eignet sich die Naht im Allgemeinen mehr für Oeffnungen in der vorderen Hälfte der Scheide, wo eine grössere Zugängigkeit vorhanden ist, und die Theile Behufs der Vereinigung nachgiebiger sind. Die Cauterisation aus entgegengesetzten Gründen mehr für Oeffnungen in der Nähe der Gebärmutter, und für solche Fisteln, die so versteckt liegen, dass sie mehr durch das Gefühl, als durch das Auge zu erkennen sind. Unter den Nähten verdienen die umschlungenen, die Schienen-, die Knopf- und die Schnürnaht das meiste Vertrauen. Die drei ersten passen mehr für Oeffnungen, welche die Form einer Spalte haben, oder leicht darin verwandelt werden können; die Schnürnaht mehr für runde Oeffnungen. Von allen Nähten gewährt die umschlungene Naht die genaueste Vereinigung; indessen erfordert ihre Anlegung auch die günstigste Räumlichkeit. Die Schlingennaht (nach Naegele) und die Kürschnernaht (nach

1) Desault's auserlesene chirurg. Wahrnehmungen. Bd. V. p. 58.

Schreger) sind unsicher und bieten keine besonderen Vortheile dar.

Von der Anlegung der Naht.

§. 256. Ausser dem gewöhnlichen Instrumentenapparat braucht man zur Operation noch einen Mutterspiegel (zur nochmaligen Untersuchung), mehrere scharfe Doppelhaken zum Hervorziehen der Scheide, einen Katheter, eine Nadelzange, grosse Spritzen. An Gehülfen hat man vier bis fünf nöthig, von denen zwei bis drei die Fixirung der Kranken übernehmen, und die übrigen dem Operateur zur Hand gehen.

Das beste Operationslager ist ein schmaler fester Tisch, mit einer harten Matratze bedeckt. Die Kranke wird auf den Rücken gelegt, wie zum Steinschnitt, so dass das Becken frei über den Rand des Lagers hervorragt, und die Patientin vor dem Herabgleiten durch zwei Gehülfen gesichert wird, welche die im Hüft- und Kniegelenk stark gebeugten Schenkel unterstützen und auseinander halten. Die Bauchlage, wobei sich die Patientin auf Ellenbogen und Knie stützt, und welche Schreger und Zang besonders bei starker Beckenneigung empfehlen, ist bei der Dauer der Operation für die Patientin, so wie die Seitenlage nach Dupuytren für den Operateur zu unbequem. Dieser sitzt vor der Patientin. Der Sicherheit wegen bringt man einen dicken Katheter durch die Harnröhre in die Blase ein, um von der Scheide aus durch das Gefühl besser die Dicke der Wandungen beurtheilen zu können. Nachdem man Blase und Scheide nochmals mit Wasser ausgespritzt, wird letztere wieder sorgfältig durch Schwämme und Charpieballen gereinigt und ausgetrocknet.

Die Gehülfen öffnen die Schamspalte mit den Fingern, oder mit stumpfen Haken, indem sie die Lefzen auseinanderziehen, und die hintere Commissur herabdrücken. Der Operateur zieht die Fistelöffnung mittelst scharfer Doppelhaken hervor, die er in die Falten der Scheide einsetzt, und übergiebt darauf die Haken den Gehülfen. Die grosse Nachgiebigkeit der Scheide gestattet es in der Regel, die Fistelöffnung auf diese Weise bis nahe an den Scheideneingang zu bringen, wodurch die Operation bedeutend erleichtert wird. Wutzer hält dies Verfahren für zu schmerzhaft, jedoch wird man finden, dass die Kranken niemals besonders darüber klagen. Lässt sich die Fistel nicht hervorziehen, so ist man freilich genöthigt, wenn man nicht lieber die Cauterisation vornehmen will, die Operation durch ein zweiarmiges Speculum (von Ricord), oder nur allein nach dem Gefühle zu machen. Wir werden hierauf später zurückkommen.

Will man die umschlungene oder die Knopfnaht anlegen, so werden die Ränder angefrischt, was am besten wie bei der Gaumennaht mit einem spitzen Messer geschieht, während man den Rand mit einem feinen Häkchen, oder einer Hakenpincette fixirt. Hierbei kommt es hauptsächlich darauf an, möglichst breite Wundflächen zu gewinnen, und so wenig als möglich Substanz vom Rande selbst zu entfernen, damit die Oeffnung nicht unnöthiger Weise vergrössert wird. Bei dünnen Rändern thut man daher wohl, wie es auch Wutzer neuerdings empfohlen hat, nur die Schleimhautfläche der Scheide im Umfange der Oeffnung zu verwunden. Zu dem Ende führt man einen Schnitt 3 bis 4 Linien vom Rande entfernt, rings um die Oeffnung herum, fasst den inneren Wundrand mit dem Häkchen, und trennt den umschnittenen ringförmigen Streifen mit flachen Messerzügen ab. Nachdem die Blutung durch kaltes Wasser gestillt ist, bepinselt Dieffenbach die frische Wunde noch mit concentrirter Cantharidentinktur, um den Vegetationsprozess in derselben kräftig anzuregen, und im Voraus der schädlichen Einwirkung des Urins entgegen zu wirken. Hierauf wird die Naht angelegt. Zur umschlungenen Naht sind starke Insektennadeln vollkommen ausreichend, die man mit dicken, mehrfach zusammen gelegten Baumwollenfäden umschlingt. Zur Knopfnaht gebraucht man Nadeln von mittlerer Grösse, in Gestalt eines Halbkreises mit dicken, mehrfach zusammengelegten Fäden aus Seide, wie etwa zur Gaumennaht. Wegen der beschränkten Räumlichkeit, sowie auch häufig in Folge der callösen Beschaffenheit der Ränder, welche die Nadeln schwer durchlassen, ist man genöthigt, sich eines Nadelhalters zu bedienen. Am besten eignet sich dazu die schon oft erwähnte Zange (Tab. XLVIII. Fig. 6.), die ganz wie eine gerade Zahnzange zum Ausziehen der Schneidezähne geformt ist, die aber auf der innern Fläche des Schnabels nicht ausgehöhlt, sondern flach und mit gekreuzten Furchen versehen ist, damit sie die Nadel in jeder beliebigen Richtung festhält. Bei geraden Nadeln, die man der Quere nach fasst, lässt man die Spitze nur etwas weiter vorstehen, als die Breite des zu durchstechenden Wundrandes beträgt, damit sie sich nicht verbiegen. Die krummen Nadeln bekommen bei Längenfisteln im vorderen Theile dieselbe quere Stellung zum Instrumente, wie der Haken zum Zahnschlüssel; bei Querspalten in der Tiefe der Scheide werden die Nadeln mehr der Länge nach gefasst. Nimmt man nun die Zange in die volle Hand, so kann man eine grosse Gewalt ausüben, und die Nadel durch bedeutende Callositäten hindurchbringen. Bisweilen brechen jedoch die Nadeln ab; um das zu verhüten, muss man starke Nadeln aus weichem Stahl anwenden, die besonders an ihrem hinteren Ende nur wenig gekrümmt sein dürfen. Dieselbe Zange dient auch zum Hervorziehen der Nadeln.

Die Naht muss so angelegt werden, dass die Wundflächen immer in ihrer grössten Breite aneinander kommen. Daher sticht man die Nadel bei flacher Abtragung der Ränder 3 bis 4 Linien von ihnen entfernt, an der äussersten Grenze ein, und kommt darauf mit der Nadelspitze am freien Rande dicht an der Schleimhaut der Blase hervor; dann verfährt man auf der gegenüberliegenden Seite ebenso, nur in umgekehrter Ordnung. Man muss sich wohl hüten, die Schleimhaut der Blase mit zu durchstechen, damit nicht dieser Nadelstich zu einer neuen Fistel werde, und die Schleimhaut der Blase sich nicht in die Wunde hineinschlage. Bei Längenspalten legt man die vorderste Naht zuerst an. Bedient man sich der Knopfnaht, so durchsticht man erst den linken Wundrand von aussen nach innen, zieht die Nadel

hervor, fasst sie dann wieder von neuem, und durchsticht darauf den rechten Wundrand von innen nach aussen. Nach Schliessung des Knotens benutzt man den Faden als Handhabe, um damit die Fistel noch stärker hervorzuziehen, und die Anlegung der nächstfolgenden Suturen zu erleichtern. Bei diesen verfährt man entweder auf dieselbe Weise, oder man durchsticht gleich beide Wundränder mit einem Mal. Die umschlungene Naht wird nach denselben Regeln wie bei der Hasenscharte (§. 151.) eingelegt. Bei Querspalten führt man die Nadel zuerst durch die hintere Wundlefze. Die Nähte kommen 2 bis höchstens 3 Linien weit von einander zu liegen, so dass bei der umschlungenen Naht sich die Umschlingungen berühren. Man schliesst die Suturen auf gewöhnliche Weise mit den Fingern oder einer Pincette, und schneidet sie, mit Ausnahme einer einzigen (bei Längenspalten der vordersten, bei Querspalten der mittelsten) dicht am Knoten ab. Diese zurückgelassenen langen Fadenenden werden bei der späteren Untersuchung als Handhabe benutzt, jedoch müssen auch sie so weit verkürzt werden, dass sie nicht aus der Schamspalte heraushängen, damit sie nicht ausserhalb ankleben, und Zerrung veranlassen.

§. 257. Bei sehr dünner Beschaffenheit der Wundränder löst Dieffenbach nach Abtragung des Randes die Zellgewebsverbindung zwischen Scheide und Blase im Umfang der Oeffnung, und gewinnt dadurch eine breite Wundfläche, die er wechselsweise mit tiefen durch die Blasenwand, und oberflächlichen durch die Scheide geführten Knopfnähten heftet. Nach dieser Methode hat auch Berg [1]) eine glückliche Heilung bewirkt. Letzterer empfiehlt, die Ränder zuvor durch öfteres Touchiren zu verdicken, damit die gespaltenen Wundränder mehr Masse bekommen; indessen erschwert dann auch wieder die vermehrte Callosität das Zusammenheilen. Dem genannten Verfahren nah verwandt ist das von Blasius [2]), welches er mit dem Namen der Falznaht belegt. Er trennte die Blase von der Scheide vier Linien weit mit einem vom Stiele seitlich abgebogenen myrtenblattförmigem Messer ab. Nun stach er von zwei, an einen Faden gefädelten krummen Nadeln, die eine von der Blasenseite her erst durch den linken Blasenrand an dessen freier Seite, dann durch den rechten Blasenrand an dessen adhärenter Seite, ferner durch den linken Scheidenrand an der freien Seite, zuletzt durch den rechten Scheidenrand wieder an seiner adhärenten Seite, und führte ganz ebenso 2 bis 3 Linien weiter nach vorn die andere Nadel durch die Wundränder. Auf diese Weise wurden mehrere Hefte angelegt. Die beiden Fäden eines jeden Heftes wurden durch ein Heftstäbchen geführt, um die Naht nachher leichter entfernen zu können, und die Fistel dadurch so geschlossen, dass der rechtsseitige Blasenrand zwischen den beiden Lamellen des linken Fistelrandes, und der linksseitige Scheidenrand zwischen den beiden Platten des rechten Fistelrandes zu liegen kam. Die Heilung gelang nicht ganz vollkommen, was theilweise auch darin seinen Grund haben mochte, dass bei dieser Methode immer eine Schleimhautfläche zwischen die Wundlippen mit eingefügt wird.

Die Schienennaht, welche mit der Zapfennaht, wie sie schon Lallemand vorgeschlagen hat, übereinkommt, ist neuerdings durch Burchard, angeblich mit glänzendem Erfolge, in Anwendung gebracht worden; zur Zeit sehen wir jedoch noch seinen eigenen Mittheilungen darüber entgegen. Er bedient sich eines besonderen Vereinigungsapparates, der Tab. XLVI. Fig. 7. dargestellt ist. Die Schienen sind von Elfenbein oder Holz. Aus der Mitte der einen (männlichen) ragt eine goldene Nadel hervor, mit welcher die Wundränder quer durchstochen werden. Von der entgegengesetzten Seite her wird dann die zweite (weibliche) Schiene auf die Nadel aufgeschoben, so dass die Wundränder zwischen beiden zu liegen kommen. Dann werden die Schienen durch ein Paternosterwerk aneinandergepresst, und die Nadelspitze gedeckt, damit sie nicht die Scheide verletze. Für grosse Fisteln ist die Schiene mit mehreren Nadeln versehen. Bei Anwendung der Schnürnaht werden die Ränder entweder mit dem Messer frisch abgetragen, oder durch Pinselungen mit Cantharidentinktur, durch Auflegen von Cantharidensalbe, die man auf einem Charpietempon einbringt, durch Lapis infernalis oder durch das Glüheisen in Eiterung gesetzt. Das letztere Verfahren ist offenbar das zweckmässigste, weil es die lebhafteste Reaction hervorbringt, und so bildet denn die Schnürnaht gleichsam das Mittelglied zwischen den beiden Hauptmethoden. Hat sich das Epithelium oder der Brandschorf abgestossen, was meistens am dritten Tage geschieht, und ist die Fistel mit einem rothen granulirenden Hof umgeben, so wird die Naht, wie sie bereits §. 210. beschrieben worden, angelegt. Auch bei der Blasenscheidenfistel sind die Vortheile der Schnürnaht nicht zu verkennen, obwohl sie sich bisher nicht in dem Grade hülfreich erwiesen hat, wie bei andern Fisteln. In allen Fällen hat sie aber eine Verkleinerung der Oeffnung herbeigeführt, und somit das Uebel gebessert. Kleine Fisteln mit weichen nachgiebigen Rändern bis zur Grösse einer Erbse, werden mit ziemlicher Sicherheit durch sie geheilt.

§. 258. Auch bei den andern Nähten hat man bisweilen die Anfrischung der Ränder durch die Cauterisation bewirkt. Am meisten empfehlen sich dazu kleine spaltenförmige Fisteln, wenn man mit dem Messer nicht gut zukommen kann, und die Theile eine grosse Laxität verrathen, so dass es besonders nöthig erscheint, die Reaction zu steigern. Dann dürfen aber die Nähte nicht so fest wie bei der frischen Verwundung angelegt werden, da granulirende Flächen Behufs ihrer Vereinigung nur leicht genähert werden dürfen, indem ein starker Druck, wie wir bereits bei der Hasenscharte §. 151. angeführt haben, die Verbindung verhindert und sogar wieder aufhebt.

§. 259. Sitzt die Fistel weit nach hinten, lässt sie sich nicht hervorziehen, und hält man den Fall dennoch für die Naht geeignet; so muss man, wie schon oben bemerkt, ent-

1) Casper's Wochenschrift f. d. ges. Heilk. 1842. No. 14.

2) Blasius. Handbuch der Akiurgie. 2. Aufl. 3. Bd. 1. Thl. p. 417.

weder durch das Speculum, oder auch ohne zu sehen, nur nach dem Gefühle operiren.

Das Ricord'sche zweiarmige Speculum ist am geeignetsten dazu; man führt es so ein, dass die Fistel oben in dem freien Zwischenraume zwischen beiden Armen erscheint. Durch das Oeffnen des Instruments wird die Scheide ausgedehnt, und dadurch der Rand der Fistel in Spannung gesetzt, so dass man nicht nöthig hat, denselben noch durch Häkchen zu fixiren. Man trägt den Rand mit einem langgestielten sichelförmigen Messer, oder mit einer Scheere ab, und legt dann die Nähte ein, wobei die Fäden, wie bei der Gaumennaht, am besten mit zwei Nadeln versehen werden. Oft sind auch hier die dort gebräuchlichen Instrumente, als Nadelhalter, Nadelzangen, Knotenschliesser etc. anwendbar. Immer bleibt aber diese Operation, der beschränkten Räumlichkeit wegen, schwierig und unsicher. Noch in weit höherem Grade ist dies der Fall bei der Operation nach dem Gefühle. Nur eine Meisterhand kann ein solches Unternehmen wagen, das auch gerade nur in den allerschwierigsten Fällen nothwendig wird; nämlich da, wo die Einbringung eines Speculums durch zu grosse Enge der Scheide unmöglich ist. Will man hier die Naht dem Glüheisen vorziehen, so empfiehlt Dieffenbach die Ränder unter beständiger Leitung des linken Zeigefingers, mit einer langarmigen Scheere abzutragen, weil man mit einem Messer leichter zufällige Verletzungen anrichten kann. Bei Längenspalten gebraucht er eine gerade Scheere, bei Querspalten eine über die Fläche gebogene. Die Naht wird ebenso unter Leitung des Zeigefingers angelegt. Die Fäden werden aber nicht kurz abgeschnitten.

§. 260. Nach der Operation wird Blase und Scheide nochmals sorgfältig ausgespritzt, dann stopft man die Scheide mit trockner Charpie aus, die man darauf mit Hülfe einer Spritze mit Rothwein tränkt, um den Vegetationsprozess zu beleben. Den eingelegten elastischen Catheter lässt man offen, um eine Ausdehnung der Blase durch den Urin zu verhüten, und diesen fortwährend, so gut es geht, abzuleiten. Nach Erforderniss macht man täglich einige Mal durch den Catheter kalte Einspritzungen in die Blase. Bewirkt der Catheter indessen eine Reizung, so muss man ihn entfernen. In der Regel ist die Reaction nicht bedeutend, und es bedarf dann nichts weiter als Ruhe, und einer gelind antiphlogistischen Diät. Bei Erscheinungen von Cystitis und Metritis muss ein streng antiphlogistisches Verfahren befolgt werden. Man hüte sich, ohne Noth die Scheide vor dem dritten Tage zu untersuchen. Dann bringt man die Kranke in eine zur Untersuchung günstige Lage, und entfernt sorgfältig die Charpie aus der Scheide, spritzt diese wieder aus, und prüft die Nähte, indem man sie an der vorderen Sutur leise hervorzieht. Ist die Heilung gelungen, so werden die Nähte in dem Zeitraum vom vierten bis sechsten Tage entfernt, wobei man die Fortnahme der vordersten Naht gern bis zuletzt aufspart. Die Schnürnaht kann jedoch nach Umständen noch länger liegen bleiben.

Ist die Heilung gelungen, so dringt der Urin beim Versuch zu uriniren, in einem Strahle aus der Harnröhre hervor. Man muss aber in der ersten Zeit noch jede starke Ansammlung des Urins in der Blase vermeiden, damit die kaum verheilte Stelle nicht durch die Ausdehnung wieder aufgeht. Ist die Heilung nur theilweise erfolgt, was schon der urinöse Geruch in der Scheide verräth, und haben einzelne Suturen durchgeschnitten, so entfernt man diese sogleich; lässt aber die anderen noch liegen, wenn sie noch halten. Dann sucht man den Granulationsprozess in den Rändern durch Pinseln mit concentrirter Canthariden-tinktur, oder durch Canthariden-salbe, welche noch durch Pulv. Cantharid. verstärkt worden, und die man auf einen Bausch Charpie gestrichen, gegen die Oeffnung hinbringt, rege zu erhalten. Ein weiteres Ausstopfen der Scheide mit Charpie ist jetzt überflüssig, da sie nur das Verweilen des Urins in der Scheide begünstigen würde. Dafür spritzt man jetzt die Scheide oft mit Camillenthee aus. Ist die Operation aber gänzlich misslungen, haben alle Nähte durchgeschnitten, ist nirgends eine Vereinigung entstanden, oder ist sogar der ganze von den Suturen umfasste Theil mortificirt, so lässt man erst die Ränder vollständig vernarben, ehe man die Operation wiederholt.

Bevor ich diese Materie verlasse, muss ich noch Wutzer's [1]) Verfahren bei der Nachbehandlung anführen. Um den Urin nämlich vollständig von der Fistel abzuhalten, macht er sogleich nach Anlegung der Naht die Punction der Blase über dem Schambogen, und lässt die Kranken darauf bis zur Heilung eine Bauchlage annehmen. Er bedient sich zur Punction eines dem Flurant'schen ähnlich gebogenen Trokars. Die mit einem Obdurator und einem beweglichen Handgriff versehene Canule wird durch die Harnröhre in die Blase eingeführt, und längs der Symphyse der Schambeine aufwärts geleitet, bis das vordere Ende deutlich in der Mitte dicht über dem Schambogen durch die Bauchdecken zu fühlen ist. Nun wird die Canule in dieser Lage festgehalten, der Obdurator entfernt, und statt dessen das Stilet eingebracht, das darauf sammt der Canule durch die Blasen- und Bauchwand nach aussen durchgestossen wird. Man ergreift nun das vordere Ende der Canule, entfernt das Stilet, nimmt den Handgriff von der Canule ab, und zieht diese vorsichtig nach aussen so lange hervor, bis das hintere Ende derselben in der Blase zwischen den Einmündungsstellen der Ureteren angelangt ist, wovon man sich durch die Untersuchung mit dem Zeigefinger von der Scheide aus, überzeugen soll. Zur nunmehrigen Sicherung der Canule in dieser Lage dient ein Bauchgurt mit einem Röhrenhalter, an dem die Canule durch eine Flügelschraube befestigt wird. Hierauf wird die Patientin vorsichtig auf ihr vorbereitetes Lager getragen, auf ein passend ausgeschnittenes ledernes Polsterkissen in die Bauchlage gebracht, und mit Riemen angeschnallt. Allerdings sichert dies Verfahren mehr noch als jedes andere die Fistel gegen die Berührung des Urins, jedoch immer noch nicht vollständig, da der Urin bei seinem Eintritt in die Blase noch immer eine Strecke an der hin-

1) Organ f. d. ges. Heilkunde v. D.D. Naumann, Wutzer u. Kilian. Bd. II. S. 481—590.

teren Blasenwand herablaufen, und dadurch mit der Fistel in Berührung kommen kann. Ferner ist die Punction der Blase über dem Schambogen bei der Bauchlage weit bedenklicher in ihren Folgen, als unter den gewöhnlichen Verhältnissen bei der Rückenlage. Es sammelt sich der Urin fortwährend um den Stichpunkt an, und kann sonach leicht in das Zellgewebe und unter das Peritonaeum eindringen, und zwar um so mehr, weil der Urin nicht vollständig abgeleitet werden kann, da die Canule aus Vorsicht, um sie gegen das Herausgleiten zu sichern, immer ziemlich tief in die Blase hineinragen muss, und also immer so viel Urin zurückbleibt, als der Unterschied des Niveaus beträgt, um welches die Oeffnung der Canule höher liegt als der Einstichspunkt. Auch wird die Canule bei der Bauchlage eine grössere Reizung der Blase, als bei der Rückenlage bewirken, da die hintere Blasenwand gegen die Canule herabsinken, und auf dieser gleichsam ruhend den Druck des Uterus und der übrigen Eingeweide zu ertragen haben wird. Endlich ist auch die Bauchlage an und für sich sehr beschwerlich, und wenn auch Wutzer sie nie länger als vier Tage beibehalten lässt, und es auch schon als sehr vortheilhaft erachtet, wenn die Patientin auch nur 24 Stunden in dieser Lage verbleibt; so dürften doch nur wenige Individuen sich dieser peinlichen Lage mit gehöriger Ausdauer und Resignation unterziehen. Diese Einwendungen sollen jedoch keinesweges dies auf rationelle Grundsätze basirte Verfahren herabsetzen; sie sollten nur auf die Schattenseiten desselben aufmerksam machen.

Nach der Heilung zeigt es sich öfters, dass die Blase ihre normale Capacität verloren hat, indem sie während der ganzen Dauer des Uebels stets leer gewesen ist. Dieser Zustand schwindet aber meistentheils ganz von selbst, sobald erst der Urin längere Zeit ohne Gefahr in der Blase zurückgehalten werden darf, und der Sphincter dazu die gehörige Kraft besitzt. Wo letzteres nicht der Fall ist, kann man durch Einspritzungen von lauem Wasser die Ausdehnung der Blase bewirken. Naegele hat einen eigenen Catheter mit verschliessbarem Hahne dazu angegeben. Man muss jedoch gleichzeitig suchen, die Thätigkeit des Sphincters anzuregen, weil der Urin sonst doch nicht gehörig zurückgehalten wird. Oft mag indessen dieser Zustand fälschlich als Ursache der Incontinenz angenommen worden sein, wo in der That noch eine Fistel zurückgeblieben war.

Von der Cauterisation.

§. 261. Die Cauterisation muss hauptsächlich gegen die Umgegend der Fistelöffnung, weniger gegen den Rand selbst gerichtet werden, denn nur durch eine in der Fläche weit verbreitete Vernarbung kann derjenige Grad von Contraction hervorgerufen werden, der zur Schliessung der Oeffnung nöthig ist. Die Cauterisation auf die Ränder allein angewendet, bringt im Gegentheile eher eine Vergrösserung der Oeffnung hervor. Die kräftigste Einwirkung gewährt das Glüheisen, und eine solche ist auch in der Regel zur Heilung nöthig, besonders wenn die Oeffnung einen beträchtlichen Umfang hat. Bei runden Oeffnungen gebraucht man kugelförmige oder conische, bei länglichen Spalten platte Eisen. Die Patientin erhält eine Rückenlage wie bei der Naht. Nachdem die Scheide nochmals sorgfältig ausgetrocknet worden, nimmt man die Cauterisation vor, entweder durch ein geschlossenes Speculum von schwer schmelzbarem Metall, das mit einem Ausschnitt für die Fistel (Dupuytren), oder mit einem Schieber (Blasius) versehen ist, oder man zieht die Fistelöffnung wie zur Anlegung der Naht hervor, und schützt rings umher die Theile durch Charpie und feuchte Tücher. Tritt durch die Oeffnung die hintere Blasenwand hervor, so muss sie reponirt, und durch einen Schwamm geschützt werden. Man lässt das Glüheisen, wie so eben gesagt ist, nur leicht auf die Ränder, dagegen kräftiger auf die Umgebung einwirken, ohne jedoch sehr tief in die Substanz einzudringen. Auch hütet man sich vor Verletzungen des Uterus.

Die Anwendung des Glüheisens hat sich in vielen Fällen bewährt. Immer erfolgt bei zweckmässiger Anwendung eine Verkleinerung der Oeffnung darnach, und nicht selten nach wiederholter Anwendung die vollständige Schliessung. Abgesehen von der erregenden Wirkung des Glüheisens, scheint der oberflächliche Brandschorf einen wesentlichen Nutzen zu stiften, indem er gegen den Urin eine undurchdringliche Decke bildet. Unter ihr entwickelt sich der Granulationsprozess dann ungestört in solchem Grade, dass er sich später selbstständiger gegen die schädliche Einwirkung des Urins zu behaupten vermag.

Von den Aetzmitteln ist der Lapis infernalis am geeignetsten, weil seine Wirkung der des Glüheisens am nächsten kommt. Man lässt ihn kräftig einwirken, indem man ihn mit einer Kornzange oder in einer Federspule einführt. Besondere Aetzmittelträger, so wie z. B. der von Lallemand, sind zu entbehren. Die Canthariden als Tinctur oder Salbe sind in der Regel zu schwach; nur bei kleinen Oeffnungen und besonders bei solchen, die nach Anwendung der Naht zurückgeblieben, wo es nur darauf ankommt, den bereits vorhandenen Entzündungsprozess in den Rändern zu unterhalten und mässig zu steigern, sind sie mit Nutzen anzuwenden.

Die Cauterisation muss wiederholt werden, sobald die Reaction, welche sie hervorgerufen hat, anfängt zu schwinden. Beim Ferrum candens geschieht dies gewöhnlich nach 10 bis 14 Tagen; bei den andern Mitteln noch weit früher. Bei der Nachbehandlung gelten dieselben Regeln, wie nach der Anwendung der Naht; nur ist die Sorge für die Ableitung des Urins hier weniger dringend. Auffallend ist es, dass in der Regel die Reaction selbst nach kräftiger Anwendung des Glüheisens bei weitem geringer ist, als bei der Naht. Die Wirkung des Glüheisens bleibt mehr lokal, während die Reizung bei der Naht mehr in die Umgegend ausstrahlt.

Von der Transplantation. (*Cystoplastice, Elytroplastice.*)

§. 262. Auch die Transplantation ist zur Schliessung der Blasenscheidenfisteln vielfach versucht worden, doch wenn ich jetzt zur Darstellung dieser verschiedenen Operationen übergehe, so habe ich leider nur über ebenso viele misslungene Heilungsversuche zu berichten. Der Natur der Sache nach lässt sich auch kaum jemals ein günstiges Resultat auf diesem Wege erwarten. Denn wenn man die Hindernisse bedenkt, welche nach §. 252. so oft die Heilung einer durch die Naht auf das genaueste geschlossenen Blasenscheidenfistel vereiteln, so wird man leicht ermessen, dass diese Hindernisse in weit höherem Grade noch die Anheilung eines verpflanzten Hautlappens erschweren müssen. Die fortwährende Einwirkung des Urins hindert auch sogar die Flächenvereinigung, welche bei Defecten der männlichen Harnröhre sich so hülfreich erweist. Zudem ermangelt der verpflanzte Lappen einer sicheren Unterlage, wie sie die Corpora cavernosa gewähren; er ist durch seine verborgene Lage der Beobachtung mehr entrückt, und endlich ausser dem Urin noch den schädlichen Einflüssen der Sekretionen der Scheide und des Uterus ausgesetzt.

Man hat zu Transplantationen die äussere Haut, die Schleimhaut der Vagina, die Blase und selbst den Uterus benutzt; aber keins dieser Gebilde empfiehlt sich unter den obwaltenden Umständen besonders dazu. Die äussere Haut ist zu heterogen, um mit der Schleimhaut der Blase und der Scheide zu verwachsen; die Schleimhäute sind an und für sich zu plastischen Prozessen wenig geeignet, und Blase und Uterus zu wichtige Organe, um das Material für die Transplantation herzugeben. Endlich ist auch in vielen Fällen die Operationsweise zu mangelhaft gewesen, als dass ein glückliches Resultat, selbst unter weit günstigern Verhältnissen, hätte erwartet werden können.

Die Transplantation der äusseren Haut haben Wutzer, Jobert und Velpeau verrichtet. Wutzer trug die Ränder der Fistel ab, und legte in sie die nöthige Zahl von Suturen vorläufig ein, die verschieden gefärbt waren, um später die zu einander gehörigen Enden besser heraus zu finden. Dann schnitt er aus der inneren Seite des linken Oberschenkels, ein andermal aus der rechten Hinterbacke, einen Hautlappen aus, senkte den Stiel desselben in einen Einschnitt der grossen Schamlefze ein, drehte den Lappen halb um seine Axe, und brachte ihn, mit der wunden Fläche nach der Blase zu gekehrt, über die Oeffnung, wo er ihn befestigte, indem er die im Fistelrande liegenden Suturen nun auch noch durch den Lappen durchführte und zusammenknüpfte.

Jobert[1]) bildete den Lappen aus der Falte zwischen Hinterbacke und Schenkel, und liess ihn mit einer vier Linien breiten Hautbrücke in Verbindung, die lang genug war, um jede Spannung bei einer später eintretenden Contraction zu verhüten. Er trug die Ränder der Fistel in schräger Richtung ab, um einen breiten Wundrand zu gewinnen; dann zog er durch den Lappen einen langen starken Faden, brachte einen Catheter durch die Harnröhre nach der Scheide durch, befestigte den Faden an den Catheter, und führte mit diesem den Faden durch die Blase zur Harnröhre heraus. Nun brachte er den Lappen mit nach oben gekehrter wunder Fläche in die Scheide, legte ihn gegen die Fistel, wobei ihn der Zug an dem Faden unterstützte, und heftete den Lappen mit zahlreichen Knopfnähten im Umkreise an. Der Urin wurde durch einen Catheter abgeleitet. Jobert warnt dringend davor, die Brücke vor dem 30sten bis 40sten Tage zu durchschneiden, weil sonst der Lappen abstirbt; leider wird man aber nur zu oft durch den schon früher erfolgenden Tod des Lappens dieser Vorsicht überhoben werden. Jobert schreibt das Misslingen dieser Operation dem Umstande zu, dass er bereits in der vierten Woche die Brücke getrennt hatte. — In einem andern Fall benutzte Jobert[1]) ein Hautstück aus der grossen Schamlefze. Der verpflanzte Lappen bedeckte sich mit Haarwuchs, wodurch ein starker Reiz auf die Scheide, und selbst ein Hinderniss für den Coitus entstand. (?) Ein ander Mal bildete Jobert[2]) einen ovalen Lappen aus der inneren Fläche der grossen Schamlefze, schlug ihn so auf sich zurück, dass die wunde Fläche nach aussen kam, und umnähte seine Ränder; dann zog er durch eine Fadenschlinge, welche mit Hülfe eines Catheters von der Scheide aus durch die Blase zur Harnröhre herausgeführt wurde, den Lappen in die wundgemachte Fistelöffnung hinein, während er den hinteren Wundrand der Fistel durch eine andere Schlinge von der Scheide aus herabzog, und verstopfte die Fistel dadurch wie mit einem Pfropf. Dieser Hautpfropf wuchs aber nicht an. (vergl. §. 248.)

Velpeau liess das zur Verpflanzung bestimmte Hautstück erst überhäuten, um es gegen den Urin zu sichern; machte dann seine Ränder, sowie die Ränder der Fistel durch Bepinseln mit Ammonium wund, und brachte den Lappen ohne alle Naht, nur durch Ausstopfen der Scheide mittelst Charpiekugeln mit der Fistel in Berührung. Die Heilung misslang.

Die Transplantation der Scheidenwandungen ist nicht minder erfolglos gewesen. Wutzer und Leroi d'Etiolles versuchten vergebens die Einheilung eines zungenförmigen Lappens aus der hinteren Scheidenwand. Velpeau bildete in dieser eine quere Hautbrücke, deren freie Ränder er mit dem vordern und hintern Fistelrande vereinigte. Nach der Heilung sollte dann die Brücke zuerst auf der einen, und darauf später auf der andern Seite gelöst werden. Die Heilung kam aber nicht zu Stande. Roux bildete zu beiden Seiten der Fistelöffnung aus der Vaginalschleimhaut und dem darunter gelegenen Zell- und Muskelgewebe einen dreieckigen Lappen, dessen Basis aber mit

1) Zeis Handbuch p. 534. u. Froriep's Notizen Bd. XLVIII. p. 5.

1) v. Ammon. Plast. Chirurg. p. 282.

2) v. Ammon's plast. Chirurg. p. 281. Blandin's Autoplastie p. 75. Zeis Handbuch p. 532.

dem Rande der Fistel in Verbindung blieb. Nachdem er einen langen Faden erst durch die Spitze des einen Lappens, dann durch die des andern gezogen hatte, führte er beide Enden des Fadens durch die Blase zur Harnröhrenmündung heraus. Indem er nun den Faden anzog, folgten die beiden dreieckigen Lappen dem Zuge, und stülpten sich nach der Blase hinein, wo sie mit ihren wunden Flächen aneinander zu liegen kamen. So sinnreich auch das Verfahren war, so blieb es doch erfolglos. — Ausserdem hat noch Velpeau den Vorschlag gemacht, die Umgegend der Fistel, und die gegenüber liegende Stelle der hinteren Scheidewand durch kräftiges Cauterisiren wund zu machen, und dann beide Wandungen zur Verwachsung zu bringen, indem man sie durch Ausstopfen des Mastdarms, oder durch Einführung eines Mastdarmspiegels in innigen Contact versetzt. Später soll das verwachsene Stück aus der hinteren Scheidenwand herausgeschnitten werden. Schwerlich wird aber die Verwachsung gelingen. Bei sehr grossen Fisteln, die sich nicht einfach vereinigen lassen, hat Dieffenbach ein Verfahren vorgeschlagen, wie er es mit Erfolg bei breiten Gaumenspalten (§. 189.), und grossen Defecten der männlichen Harnröhre (§. 207 a.) angewendet. Nach Abtragung der Ränder werden im Umkreise der Oeffnung Scheide und Blase von einander getrennt, darauf zwei Bleidrähte durch die Ränder der Scheide durchgezogen und zusammen gedreht. Sobald Spannung eintritt, wird auf jeder Seite der Oeffnung eine Längenincision durch die Vagina gemacht, und der nach der Fistel zu gelegene Wundrand so weit vom Grunde gelöst, bis die Drähte die Fistelränder zusammen gebracht haben. Zuletzt werden noch zur innigen Vereinigung zahlreiche Knopfnähte angelegt, von denen einige auch die Blasenwand mit fassen. Schwerlich möchte aber dies Verfahren bei den hier obwaltenden ungünstigen Verhältnissen gelingen.

Die Verschliessung der Fistel durch den Uterus haben Horner und Leroy versucht. Nachdem sie die Umgebung der Fistel und die Vaginalportion oberflächlich wund gemacht, hofften sie zwischen beiden Theilen eine Verwachsung herbeizuführen, indem sie den Uterus herabzogen, und ihn in dieser Stellung zu erhalten suchten. Dies Unternehmen war jedoch erfolglos. Höchst sinnreich war dagegen Dieffenbach's Unternehmen, ein Stück der Portio vaginalis, das in Form eines isolirten Lappens nur mit der Scheide zusammenhing, und seit vielen Jahren ausser aller Verbindung mit dem Uterus gewesen, zur Verschliessung der Blasenscheidenfistel zu benutzen. Nachdem der Lappen sowohl wie die Fistel rings herum wund gemacht waren, wurde der Lappen über der Oeffnung durch zahlreiche Nähte befestigt. Der Lappen heilte fast im ganzen Umkreise an; die zurück bleibende Spalte schloss sich nach wiederholtem Nähen und Brennen bis auf eine ganz kleine Stelle; da verlor die Kranke die Geduld, und die Kur blieb unvollendet.

Endlich ist auch die Einheilung der vorgefallenen Blasenwand, welche Blasius [1]) dadurch künstlich herbei zu führen suchte, dass er die Ränder und die umgestülpte Blasenwand zu wiederholten Malen mit dem Glüheisen berührte, gänzlich gescheitert. Dieffenbach hat einen Fall beobachtet, wo eine solche Verwachsung in ziemlicher Ausdehnung von selbst, gleichsam als ein Bestreben zu einer Naturheilung zu Stande gekommen war. Durch Pinselungen mit Canthariden-tinktur suchte er die Verwachsung auch noch an derjenigen Stelle zu bewirken, wo sie noch fehlte.

§. 263. Für die ganz verzweifelten Fälle, in denen das ganze Scheidengewölbe fehlt, hat Vidal de Cassis [1]) eine Operation vorgeschlagen, durch welche wenigstens der Zustand einigermaassen gebessert werden kann. Es soll der ganze Scheideneingang bis auf eine kleine Stelle am obern Theile organisch geschlossen, und dadurch Blase und Scheide in eine einzige grosse Höhle zur Ansammlung des Urins verwandelt werden. Dieser Vorschlag ist seinem Princip nach vielfach angefochten worden. So hat man dagegen eingewendet, dass der in der Scheide stagnirende Urin die Wandungen derselben, und besonders den Uterus angreifen, und Incrustationen erzeugen werden, und dass er unter Umständen sogar durch den Uterus und die Tuben bis in die Bauchhöhle eindringen könne. Indessen verlieren diese Einwürfe bedeutend an Gewicht, wenn man bedenkt, dass Scheide und Uterus in diesen Fällen schon immer vom Urine bespült werden, und dass man durch häufiges Einlegen des Catheters und flüssiges Ausspritzen der Höhle ein zu langes Verweilen des Urins und der übrigen Sekretionen wohl verhüten kann. Die Kranke, welche früher fortwährend vom Urin durchnässt war, wird durch diese Operation in den Stand gesetzt, ihn stundenlang zurück zu halten. Wichtiger als die frühern Einwände ist aber der: dass die Operation an sich schwer gelingen wird; und dies hat leider die Erfahrung bis jetzt bestätigt. Auch hier macht sich der schädliche Einfluss des Urins in seinem ganzen Umfange geltend.

Vidal trug die Ränder der Scheidenöffnung ab, und vereinigte sie dann durch drei Knopfnähte. Das Misslingen der Operation schrieb er ganz besonderen Zufälligkeiten zu, doch war wohl die Zahl der Nähte zu gering. Wutzer, Velpeau und Lenoir versuchten die Operation gleichfalls ohne Erfolg, indem sie sich zur Vereinigung theils der Naht, theils der Cauterisation bedienten. Am zweckmässigsten wird die Operation ausgeführt, wie die Episiorrhaphie oder die Dammnaht bei der Ruptura perinaei, indem man die breit verwundeten Spaltenränder theils durch Knopf-, theils durch umschlungene Nähte vereinigt. (§. 232.) Auf diese Weise hat Dieffenbach eine Heilung herbeigeführt. Eine kleine Oeffnung, welche an der hinteren Commissur zurückgeblieben war, und lange Zeit hartnäckig allen Heilversuchen widerstanden hatte, schloss sich endlich nach wiederholter Anwendung des Glüheisens.

1) Blasius Akiurgie. Edit. 2. Bd. III. Th. 1. p. 428.

1) Vidal l'experience 1838. No. VI. Schmidt's Jahrbücher 1839. XXIII. p. 95.

3) Von der Blasenmastdarm- und der Harnröhrenmastdarmfistel.

§. 264. Blasenmastdarmfisteln sind meistens der unglückliche Ausgang einer Punction der Blase oder des Blasenschnittes durch den Mastdarm; bisweilen Folgen einer Perforation des Mastdarms durch spitze, von aussen eingedrungene Körper, oder durch verschluckte Knochenstücke oder Grähten; bisweilen entstehen sie durch zufällige Verletzungen des Mastdarms beim Seitensteinschnitt; seltener sind es carcinomatöse Geschwüre, die vom Mastdarm nach der Blase durchbrechen, oder Steine, die von der Blase oder der Prostata aus sich nach dem Mastdarm hin einen Ausweg bahnen.

Die Folgen sind ähnlich wie bei der Blasenscheidenfistel. Eben so ungünstig, ja selbst noch ungünstiger ist die Prognose, da hier dieselben Hindernisse für die Heilung obwalten, und ausserdem noch jeder operative Eingriff durch die beschränktere Räumlichkeit erschwert wird. Aus diesem letzten Grunde ist auch die Anwendung der Naht hier unausführbar, und die Cauterisation fast das einzige mögliche Heilverfahren. Auch lassen sich von diesem einzelne Erfolge nachweisen. So heilte Dupuytren eine Fistel, indem er bei der Seiten- oder Knie- und Ellenbogenlage des Patienten in den Mastdarm ein Speculum einbrachte, in dessen Rinne er ein glühendes Eisen bis zur Fistel vorschob, und mit demselben im Umfange der Fistel sowohl den Mastdarm als auch die Blase cauterisirte.

Gewöhnlich tritt aber erst nach fünf- bis sechsmaliger Wiederholung dieses Verfahrens eine Besserung des Zustandes ein. Blasius[1]) brachte in einem Falle eine vollständige Heilung nach fünfmaliger Cauterisation zu Stande, während er in einem andern durch 42 Cauterisationen nur eine Verkleinerung der Fistel zu erreichen vermochte. Im ersten Falle war die Fistel nach dem Blasenstiche, im letzteren nach dem Steinschnitte entstanden.

Die übrigen Caustica werden in der Regel zu schwach sein. Einige rathen, den Mastdarm sammt dem Sphincter von der Fistelöffnung aus zu spalten. Desault und Dupuytren haben bei dem Steinschnitte, wenn der Mastdarm zufällig dabei verletzt wurde, denselben bis an die Aftermündung gespalten, und auf diese Weise die Entstehung einer Blasenmastdarmfistel verhütet. Die Heilung geht aber hier bei einer frischen Wunde unstreitig besser von statten, als bei einer schon gebildeten Fistel.

Die Heilung einer Blasen-Mastdarmfistel bloss durch die Bauchlage, wie sie Wernecke[2]) in 8 Tagen erreicht haben will, ist gewiss ein höchst seltenes Ereigniss!

Bei einer Harnröhrenmastdarmfistel machte A. Cooper auf einer durch die Harnröhre eingeführten Steinsonde links an der Raphe einen Einschnitt, bis er die Sonde durch den Bulbus fühlte, und stach dann ein zweischneidiges Messer in den Damm zwischen Prostata und Mastdarm, um die Fistelcommunication zu trennen. Darauf legte er einen Catheter in die Harnröhre ein, und füllte die Darmwunde mit Charpie aus; die Heilung gelang.

1) Blasius Handb. der Akiurg. 3. Bd. 2. Abth. 2. Aufl. Halle 1843.
2) Med. Zeitung vom Verein f. Heilk. in Preussen. 11. Jahrg. 1842. No. 5.

4) Von der Scheidenmastdarm- und der Darmscheidenfistel.

§. 265. Scheidenmastdarmfisteln entstehen wie die gewöhnlichen Mastdarmfisteln bisweilen aus Ulcerationen von Hämorrhoidalknoten und Abscessen. In der Regel gehen sie vom Mastdarm aus, wo sie öfters durch fremde Körper, die hier stecken geblieben (als verschluckte Knochenstücke, Gräthen) erzeugt werden. Mitunter verdanken sie ihr Entstehen der ungeschickten Application eines Klystiers, indem der Mastdarm mit der Canule durchstossen wird. Von der Scheide aus werden sie bisweilen, wie die Blasenscheidenfisteln durch Pessarien veranlasst, wenn solche jahrelang ohne gewechselt zu werden, liegen bleiben. Sehr häufig bleiben diese Fisteln auch zurück nach einer unvollständigen Heilung des Dammrisses. Bisweilen entstehen sie, schon in jugendlichem Alter, durch Carcinoma recti. In seltenen Fällen ist das Uebel angeboren, und dann gewöhnlich die äussere Aftermündung geschlossen.

§. 266. Wenn auch die Beschwerden bei diesem Uebel um etwas geringer sind, als die bei der Blasenscheidenfistel, weil der Koth nicht wie der Urin fortwährend herausdringt, so ist der Zustand doch immer noch lästig genug, um eine Abhülfe dringend zu erheischen. Hinsichtlich der Heilbarkeit gilt im Allgemeinen dasselbe, was von der Blasenscheidenfistel gesagt worden ist; jedoch ist die Prognose etwas günstiger als bei dieser, da der Koth bei weitem nicht so nachtheilig auf den Heilungsprozess einwirkt als der Urin, und auch leichter, wenigstens eine Zeitlang, gänzlich von der Fistel abgehalten werden kann. Auch sind die räumlichen Verhältnisse für die Operation günstiger.

§. 267. Wie bei den gewöhnlichen Mastdarmfisteln hat man auch hier den Schnitt und die Ligatur empfohlen. Beide Methoden haben mit der plastischen Chirurgie nichts gemein, und können hier also füglich übergangen werden. Indessen mag zur Würdigung des Schnittes hier doch bemerkt werden, dass die bei dieser Methode vorgenommene Spaltung aller von der Fistelöffnung abwärts gelegenen Theile, eigentlich nichts weiter ist, als die Anlegung eines vollständigen Dammrisses, und dass sonach ein Zustand herbeigeführt wird, der an sich wieder eine schwierige und zweifelhafte Operation erheischt (§. 218.). Mehr Beachtung verdient dagegen die Ligatur, besonders nach der von Rhea Barton[1]) angewendeten Modification. Er führte zuerst ein Haarseil durch die Fistel. Nach einigen Tagen zog er das Scheidenende des Haarseils durch eine geöhrte Sonde, führte diese von der Scheide aus eine Strecke weit in den Fistelkanal ein, wendete sie dann gegen den Damm, wo er sie aus einem Einstiche neben dem Sphincter herausbrachte,

1) The amer. Journ. 1840. August. p. 305.

und dann das Haarseil nachzog. Nun band er die beiden Enden des letzteren wie bei einer gewöhnlichen Mastdarmfistel zusammen, und während durch allmähliges Anziehen die Mastdarmwand getrennt wurde, heilte die Fistel in der Scheide. Dies Verfahren ist jedoch nur bei Fisteln anwendbar, die weit nach vorn liegen, oder als ein mehr oder weniger gewundener Gang auf eine weite Strecke in der Substanz zwischen Mastdarm und Scheide fortkriechen. In den gewöhnlichen Fällen, wo der Gang sehr kurz ist, oder wo die Fistel nur als ein Fenster in der dünnen Scheidenwand erscheint, verbietet sich diese Methode von selbst.

§. 268. Die geeignetsten Mittel zur Heilung dieser Fisteln sind die Naht und die Cauterisation. Die Indicationen für das eine oder andere Verfahren, werden genau nach denselben Grundsätzen bestimmt, wie bei der Blasenscheidenfistel (§. 255.). Die blutige Naht haben Saucerotte [1]), Noel [2]), Nicol [3]), Scott [4]), Fielding [5]) etc. mit Erfolg angewendet. Auch Dieffenbach hat sie häufig mit Nutzen ausgeführt, und sich bald der Knopfnaht, bald der umschlungenen, bald der Schnürnaht, unter den §. 255. angeführten Umständen bedient. Auch die fortlaufende Naht ist hier bisweilen nützlich gewesen, da es hier nicht, wie bei der Blasenscheidenfistel, auf eine so innige Vereinigung ankommt. Nachdem die Scheide gereinigt, und der Mastdarm durch Klystiere entleert ist, wird die Kranke, wie bei der Operation des Dammrisses auf den Rand des Tisches gelagert. Die Gehülfen ziehen die Schamspalte mit den Fingern oder mit stumpfen und breiten Haken auseinander. Ein anderer Gehülfe führt den Zeigefinger oder ein hölzernes Gorgeret in den Mastdarm ein, drängt damit die Scheidenwand hervor, und bildet für diese eine feste Unterlage, wodurch die Operation bedeutend erleichtert wird. Diese wird übrigens ganz nach §. 256. und 257, ausgeführt. Nach der Operation wird die Scheide mit Charpie ausgestopft und eben so auch ein Charpiepropf in den Mastdarm bis jenseits der Fistelöffnung eingeführt, um den Koth von dieser abzuhalten. Zweckmässig ist es, in den ersten Tagen den Stuhlgang durch kleine Dosen Opium anzuhalten. Die Spaltung des Sphincter ani, wie sie Saucerotte nach Anlegung der Kürschnernaht unternahm, und Coopeland schon allein zur Heilung ausreichend erachtet, um das Verweilen des Kothes in dem Mastdarme zu verhüten, und den Winden einen freien Abgang zu verschaffen, ist demnach nicht unbedingt nothwendig, und wird nur da anzuwenden sein, wo es mit Bestimmtheit anzunehmen ist, dass die Contraction des Sphincter die Heilung der Fistel auf eben dieselbe Weise verhindert, wie solches bei den Mastdarmfissuren der Fall ist. Nelaton [6]) brachte eine Art von Schienennaht in Vorschlag. Indem er die eine Schiene in den Mastdarm, die andere in die Scheide einlegte, sollten sie auch noch dazu dienen, die Fistelränder vor der Berührung des Kothes und der Scheidensekrete zu schützen; eine unnöthige Künstelei, die sicherlich doch nicht ihrem Zweck entspricht, und wobei die Nähte leicht zu neuen Fisteln Veranlassung geben können. Dagegen verdient sein Rath von einer Querincision vom Damme aus, das Zellgewebe zwischen Mastdarm und Scheide bis jenseits der Fistel zu trennen, und dann durch Verschiebung der Wandungen die Congruenz der Oeffnungen aufzuheben, alle Beachtung. Burchard will auch hier mit Vortheil seinen Schienenapparat (§. 257.) angewendet haben.

Die Cauterisation giebt in den geeigneten Fällen und bei der richtigen Wahl und Anwendung der verschiedenen Cauterien (§. 261.) sehr günstige Resultate. Des Glüheisens haben sich Dupuytren und Dieffenbach sehr häufig mit Nutzen von der Scheide aus bedient. Liston [1]) brachte ein hörnernes Gorgeret in den Mastdarm, cauterisirte die Fistel ganz mit einem glühenden Drahte, und spaltete darauf den Sphincter zu beiden Seiten gegen den Sitzbeinhöcker hin. Ricord cauterisirte den Kanal mit Liq. Hydrargyri nitrici, den er mit einem Platinstäbchen einbrachte. Mit Lapis infernalis cauterisirte Dupuytren den Umfang der Oeffnung sowohl von der Scheide als vom Mastdarm aus.

Nach der Cauterisation tritt ganz dieselbe Behandlung ein, wie nach der Vereinigung durch die Naht. Die Granulationen werden bis zur Verheilung durch rothen Präcipitat, Canthariden-tinktur oder Canthariden-salbe befördert. Nur selten wird es nöthig sein, die Cauterisation so oft, wie bei der Blasenscheidenfistel zu wiederholen.

Die Transplantation verspricht den geringsten Erfolg. Es gilt auch hier das in §. 262 Gesagte. Vannoni [2]) hat einen Fall der Art beschrieben. Er bildete auf jeder Seite der Fistel einen Lappen aus der Scheide, kehrte dieselben mit ihrer oberen Seite nach dem Mastdarm zu, und vereinigte sie mit vier Nähten. Diese Methode hat bei der Unsicherheit des Erfolgs noch den Nachtheil, dass sie leicht das Uebel vergrössert, wenn sie nicht vollständig gelingt.

Beim Carcinom ist die Heilung der Scheidenmastdarmfistel unausführbar. Die Operation bei der angebornen Einmündung des Mastdarms in die Scheide werden wir bei der Verschliessung des Mastdarms anführen.

§. 269. Oeffnet sich ein Theil des Darmkanals oberhalb des Mastdarms in die Scheide, so nennt man den Zustand eine Darmscheidenfistel. Diese Fisteln kommen indessen nur sehr selten vor; gewöhnlich verdanken sie ihre Entstehung einem Scheidenbruche, oder einer partiellen Peritonitis, in deren Folgen eine Verwachsung des Darms mit der äussern Oberfläche der Scheide zu Stande gekommen ist. — Ihre Heilung wird auf ähnliche Weise, wie bei der Scheidenmastdarmfistel, oder wie bei der Kothfistel, mit wel-

1) Saucerotte. Journ. génér. de med. T. IV. u. T. VII.
2) Ibid.
3) Horn's Archiv f. med. Erfahrungen. 1829. IV. p. 694.
4) The Lancet 183½. T. III. p. 510. Lond. med. gazette. p. 687.
5) Fielding. Fricke's Zeitschrift. II. 3.
6) Blasius Handb. der Akiurgie. Bd. III. Th. 1. p. 431.

1) Behrend's Repert. d. med. Lit. 1826. I. p. 402.
2) Froriep's Neue Notizen. IV. p. 256.

cher dieser Zustand eigentlich die grösste Verwandtschaft hat, zu erreichen sein. Folgende Verfahrungsweisen sollen hier nur angeführt werden, um davor zu warnen. Roux[1]) durchschnitt die Bauchwandungen, ging in die Unterleibshöhle ein, löste das Ileum, worin sich die Fistelöffnung befand, von der Scheide los, und brachte nun, wie er glaubte, das obere Ende des Darms mit dem unteren durch Nähte in Verbindung. Die Patientin starb; und nun ergab es sich, dass das Ileum nicht in das untere Ende des Dickdarms eingeschoben, sondern mit dem oberen Ende desselben vereinigt worden war. Indessen ist dieser Irrthum wohl nicht allein an dem tödtlichen Ausgange Schuld, da die Operation an und für sich schon durch die unmittelbare Eröffnung der Bauchhöhle immer die grösste Lebensgefahr herbeiführt. Casamayor[2]) suchte auf andere Weise eine Heilung herbeizuführen. Er bediente sich dazu einer Dupuytren'schen Darmscheere, deren Branchen in zwei ovale Scheiben endigten, die auf den correspondirenden Flächen Einkerbungen hatten. Die eine Branche führte er durch die Scheide und die Fistelöffnung in den Darm ein, die andere brachte er in den Mastdarm. Durch Zusammenschrauben der beiden Branchen sollten nun die zwischen den ovalen Platten befindlichen Theile durchgeklemmt, und auf solche Weise eine direkte Verbindung zwischen dem oberen Theile des Darmkanals und dem Mastdarm bewirkt werden, worauf dann allerdings die Heilung der Scheidenfistel leichter gelingen würde. Sehr naiv heisst es in der Mittheilung: die Kur schien gelungen, als die Frau durch eine Unvorsichtigkeit starb. Die Nachtheile, welche das Durchklemmen der Darmwandungen mit sich führt, werden bei der Kothfistel (§. 270.) näher angegeben werden.

5) Von dem widernatürlichen After und der Kothfistel.

§. 270. Der widernatürliche After und die Kothfistel haben das mit einander gemein, dass bei ihnen Koth aus einer abnormen Oeffnung in den Bauchwandungen heraustritt; sie unterscheiden sich aber von einander dadurch, dass bei jenem aller Koth nur zur falschen Oeffnung herauskommt, während er bei der Kothfistel noch zum Theil auf dem natürlichen Wege abgeht. Von der organischen Verschliessung des widernatürlichen Afters kann demnach eigentlich niemals die Rede sein, sondern nur von der Verschliessung einer Kothfistel; bei der Heilung muss erst jener in diese umgewandelt werden. Indessen wird der aufgestellte Unterschied nicht immer streng befolgt, da schon häufig der Zustand ein künstlicher After genannt wird, bei dem der Koth nur zum grossen Theil aus der falschen Oeffnung abgeht, während man den Namen Kothfistel auf den Zustand anwendet, wo nur ein enger Fistelgang zum Darme führt.

Beide Zustände kommen gewöhnlich als Folgen einer Brucheinklemmung vor, wenn der eingeklemmte Darmtheil brandig geworden, und ein Durchbruch nach aussen erfolgt ist. Deshalb erscheinen sie auch gewöhnlich an den Stellen, welche als Bruchregionen bekannt sind. Ist nur eine Darmwand eingeklemmt gewesen, so entsteht eine Kothfistel, weil die Continuität des Darms nicht vollständig aufgehoben ist. Hatte aber die Einklemmung eine ganze Darmschlinge betroffen, so ist die Continuität des Darmkanals gänzlich unterbrochen, und ein künstlicher After gebildet. Kothfisteln entstehen ausserdem noch nach Stich- und Schusswunden des Unterleibs, und nach der Bruchoperation, wenn der Darm dabei verletzt worden ist, oder in Folge der Einklemmung so gelitten hat, dass noch nach seiner Reposition ein Durchbruch an der Einschnürungsstelle erfolgt. In besonderen Fällen kommt der in Rede stehende Zustand auch innerhalb eines nicht eingeklemmten grossen Bruches vor. Auf diese Fälle werde ich später (§. 273.) zurückkommen, nachdem ich zuvor die gewöhnlichen Fälle werde abgehandelt haben.

Ist ein widernatürlicher After nach der Einklemmung einer ganzen Darmschlinge entstanden, so bemerkt man im Grunde der äusseren Oeffnung dann zwei innere, von denen die eine dem oberen, die andere dem unteren Darmstücke angehört. Gewöhnlich führt die obere Oeffnung in das untere, die untere in das obere Darmstück hinein, weil die Seitentheile der Schlinge sich gewöhnlich in der Bruchpforte kreutzen. Die aneinander liegenden Darmwände bilden eine Scheidewand, welche den Uebertritt des Koths von dem oberen Darmstück in das untere verhindert, und somit den widernatürlichen After bedingt. Ist die Oeffnung in den Bauchwandungen gross, so stülpt sich bisweilen das obere Darmrohr nach aussen um, und tritt als ein rother Fleischcylinder, mitunter fusslang, aus der Bauchöffnung heraus. Die Schleimhaut degenerirt dadurch mit der Zeit, auch klemmt sich der Darm bisweilen in der Oeffnung ein, aus welcher er hervortritt. Mit der Zeit zieht sich das untere Darmstück eng zusammen, und trocknet gleichsam aus. Gewöhnlich ist aber die Natur hier sehr thätig, diesem traurigen Zustande dadurch entgegen zu arbeiten, dass sie den widernatürlichen After in eine Kothfistel verwandelt; dies geschieht auf folgende Weise. Durch die fortwährende perystaltische Bewegung des Darmkanals werden die Verwachsungen, welche der Darm mit den Rändern der Bruchpforte eingegangen hat, nachgiebig gemacht. Es zieht sich der Darm zurück, wobei die Scheidenwand ebenfalls zurück weicht, und es entsteht eine Art Trichter oder gemeinsames Receptaculum, in welches sich der Darminhalt ergiesst, der nun von hier aus in das untere Ende gelangt, und auf dem natürlichen Wege abgeht, während allerdings noch ein Theil zur Fistelöffnung herausfliesst. Diesen Heilungsprozess der Natur hat man dadurch zu beschleunigen, oder nachzuahmen gesucht, dass man die zwischen den Darmenden befindliche Scheidewand auf mannigfaltige Weise fortschaffte. Desault, welcher zuerst die Scheidenwand als das Hinderniss der Heilung richtig erkannte, suchte sie durch Charpiewieken nieder zu drücken. Andere nach ihm haben sie durchgeschnitten, durchgebunden, selbst durch Cauterien zerstört

1) Malgaine. Chir. operat. p. 610.

2) Malgaine. a. a. O. p. 611.

alles Verfahrungsweisen die verwerflich sind, da sie leicht Nervenzufälle, heftige Entzündungen und Kothergiessung in die Bauchhöhle veranlassen können. Den grössten Ruf erwarb sich das Verfahren von Dupuytren, der die Scheidewand mit seiner Darmzange allmählig durchkniff. Zangen in anderer Gestalt sind von Liotard, Blandin, Delpech, Blasius u. A. angegeben worden, deren Wirkung aber im Wesentlichen mit der obigen übereinkommen. Während der gefasste Theil durch Druck zerstört wird, entsteht in der Umgegend eine adhaesive Entzündung, wodurch die äussern Darmwände mit einander verwachsen und ein Erguss des Koths in die Bauchhöhle verhütet wird. Allein Dieffenbach hat häufig gefährliche, selbst tödtliche Zufälle nach dem Gebrauch der Dupuytren'schen Darmscheere eintreten gesehen, indem sich die Entzündung weit über die beabsichtigten Grenzen hinaus verbreitete, oder der Durchbruch des Darms schon erfolgte, bevor noch die Verwachsung, welche die Kothergiessung in die Bauchhöhle verhindern sollte, eingetreten war; und wenn auch diese üblen Ereignisse ausblieben, so wurde der Zustand doch oft nicht gebessert, weil die Ränder der zerstörten Scheidewand in Folge des Druckes callös wurden, und der Darm dadurch seine Dehnbarkeit verlor [1]). Vor allem warnt Dieffenbach vor der Anwendung des Instrumentes bei frisch entstandenen Fällen, indem hier oft schon nach 24 Stunden, durch die Heftigkeit der Entzündung der Tod erfolgte. Nie darf man nach ihm früher als drei bis vier Monate nach Entstehung des künstlichen Afters die Darmscheere anwenden, und überhaupt will er die Anwendung derselben nur immer auf die Fälle beschränkt wissen, wo die Darmwände, wie die Röhre eines doppelläufigen Pistols parallel neben einander liegen, und wo die Scheidewand besonders hoch und weit hervorragend ist. In allen übrigen Fällen hat Dieffenbach schon seit längerer Zeit ein milderes Verfahren, das dem Desault'schen nahe kommt, und das auch schon früher Dupuytren befolgt, aber wieder als ungenügend verworfen, mit besonderem Nutzen angewendet. Es besteht darin: mit Hülfe einer elfenbeinernen Krücke die Scheidewand auf schonende Weise allmählig zurückzudrängen. Die Krücke, welche die Stärke einer gewöhnlichen Schreibfeder besitzt, wird an die Pelotte eines mit Gummi elasticum überzogenen Bruchbandes befestigt. Ihr horizontaler, schwach concaver Theil wird auf die Scheidewand aufgesetzt, ihr verticaler Stiel geht durch eine Oeffnung in der Mitte der Pelotte hindurch, und ragt über die äussere Fläche derselben hervor. Es kann nun die Krücke durch einen über das äussere Ende fortgeführten Riemen nach Belieben herabgedrückt, oder auch durch eine Schraube in jeder beliebigen Tiefe festgestellt werden. Sowie der geringste Zufall entsteht, wird sie augenblicklich entfernt, und nicht eher wieder angelegt, bis alle Reaction geschwunden ist. Erlaubt die Enge der äussern Oeffnung nicht die gehörige Einsicht in die Tiefe, so muss der Kanal durch erweichende Umschläge und Pressschwamm erweitert werden. Ist die Oeffnung des untern Darmendes bedeutend verengt, so muss sie, wiewohl mit grosser Vorsicht, ebenfalls durch Einführung von Pressschwamm ausgedehnt werden.

Auf diese Weise wird die Umwandlung des widernatürlichen Afters in eine Kothfistel befördert, und erst wenn dies geschehen, wenn der Abgang des Kothes von dem obern Darmende zu dem untern völlig unbehindert, und das untere Darmende durch Klystiere ausgedehnt und auf den normalen Zustand zurückgeführt ist, kann man die Schliessung der Fistel vornehmen. Am zweckmässigsten hat Dieffenbach in diesem Fall Klystiere von Bier gefunden, die vermöge ihres reichen Gehaltes an Kohlensäure die Ausdehnung und die Belebung der Darmwände besonders kräftig bewirkten. In seltenen Fällen ist die Scheidewand nicht von den aneinanderliegenden Darmwänden, sondern von einer dazwischen gelagerten Darmschlinge gebildet [1]). Die Behandlung besteht hier ebenfalls im Zurückdrängen der Darmschlinge, nur ist dazu eine grössere Krücke nöthig.

§. 271. Oefters bewirkt die Natur allein die Schliessung der Fistel, was jedoch nur dann möglich ist, wenn der Fistelkanal nicht mit der Schleimhaut des Darmes bekleidet ist. Schon früher haben wir bemerkt, dass der Koth bei weitem nicht die nachtheilige Wirkung auf frische Wunden und granulirende Flächen ausübt, als der Urin. Bei der Naturheilung zieht sich die äussere Fistelöffnung allmählig immer enger zusammen, es tritt immer weniger Koth heraus, und endlich schliesst sich die Oeffnung gänzlich. Man lässt den Kranken gewöhnlich während der Heilung ruhig liegen. Ist aber die Rückenlage längere Zeit erfolglos beibehalten worden, so lässt man den Kranken aufstehen und umhergehen. Die Veränderung der Lage des Körpers bringt oft eine günstige Veränderung in der Lage des perforirten Darmtheils hervor. Gewöhnlich tritt bei der Rückenlage weniger Koth aus der Oeffnung heraus, als bei der aufgerichteten Stellung; bisweilen findet aber auch gerade das umgekehrte Verhältniss statt. Befördert wird die Heilung durch Auflegen einer reizenden Salbe, durch Touchiren der Ränder mit Lapis infernalis, und durch das Tragen eines Bruchbandes, dessen glatte Pelotte bei einem gleichmässigen Drucke die Oeffnung bedeckt. Das Zusammenpressen der Oeffnung von der Seite her, wie es Dupuytren mit Hülfe einer eigenen Klemme bewirkt, mittelst welcher er eine Hautfalte zusammenfasst, in deren Mitte sich die Oeffnung befindet, wirkt dem natürlichen Heilungsprozess gerade entgegen, da dieser sich bestrebt, die Ränder von allen Seiten her in die Fistel hinein zu ziehen. Auch wird obiges Verfahren überhaupt nur selten ausführbar sein, da die Oeffnung in

1) Noch gefährlicher ist die Anwendung bei den von Liotard und Blandin angegebenen Zangen, die statt der einfachen Spalte, welche Dupuytren's Instrument bewirkt, ein rundes Fenster aus der Scheidewand ausklemmen sollen. Die Verletzung ist hierbei viel bedeutender, und die Contraction des kreisförmigen Narbenringes nach erfolgter Durchquetschung der Scheidewand, die Ursache von einer später sich entwickelnden organischen Striktur des Darmkanals.

1) Dieffenbach's operative Chirurgie Bd. I. p. 711.

der Regel fest aufsitzt, und sich daher nicht mit einer Hautfalte erheben lässt. Endlich ist auch die Wirkung der Klemme zu unsicher: bald wirkt sie zu stark, so dass Brand der Haut entsteht, bald wieder zu schwach, so dass die Haut aus den Branchen entschlüpft.

§. 272. Geht die Schliessung der Fistel durch den Heilungsprozess der Natur nicht gehörig von Statten, so ist die Naht, die Cauterisation oder die Transplantation noch anzuwenden, sobald nämlich jedes Hinderniss beseitigt ist, welches der freien Fortleitung des Darminhalts auf dem natürlichen Wege entgegen steht (§. 270).

Hat die Oeffnung die Form einer Spalte, so kann man die Ränder anfrischen, und durch die blutige Naht vereinigen. Die innigste Vereinigung gewährt die umschlungene Naht. Velpeau[1]) hat mit Nutzen auf jeder Seite der Naht einen Einschnitt durch die Haut gemacht, um dadurch die Wandungen der Fistel zu erschlaffen, und die Naht gegen Zerrung zu schützen, wenn die Haut bei etwanigen Bewegungen der Schenkel und des Rumpfes angespannt wird. Bei runden Oeffnungen mit nachgiebigen Hauträndern ist die Schnürnaht am geeignetsten, und mit Hülfe derselben hat Dieffenbach zahlreiche Heilungen bewirkt. Selbst bei bedeutendem Substanzverlust ist unter obigen Umständen die Schnürnaht mit Erfolg anzuwenden. Sie wird mit einer starken krummen Heftnadel und einer vier- bis sechsfachen seidenen Fadenligatur im Umkreise der durch Cauterisation oder durch das Messer wundgemachten Oeffnung, 4 bis 8 Linien von ihrem Rande entfernt, angelegt. Ist die äussere Umgebung der Oeffnung durch narbige Beschaffenheit zu wenig nachgiebig, um der Schnürnaht zu folgen, so legt Dieffenbach die Naht mehr in der Tiefe an, und erreicht dadurch eine Schliessung oder mindestens eine Verkleinerung der inneren Mündung.

§. 273. Die Cauterisation eignet sich besonders für Fisteln, deren Ränder und nächste Umgegend in hohem Grade callös sind, und wo der Fistelgang mit Schleimhaut ausgekleidet ist. Das zweckmässigste Cauterium ist hier das Glüheisen, da es hier einer kräftigen Einwirkung bedarf. Man lässt es auf die Wandungen des Fistelkanals leichter, auf den äusseren Umfang der Fistelöffnung aber stärker, bis zur oberflächlichen Verkohlung, einwirken. Die hiernach entstehenden Granulationen werden dem Stande ihrer Vitalität gemäss, bald mit trockner Charpie, bald mit erweichenden mildernden oder mit balsamisch reizenden Salben behandelt. Lässt die erwünschte Reaction nach, so wird die Cauterisation wiederholt. Auch hier befördert der mässige Druck eines Bruchbandes die Heilung ungemein, sobald erst die Granulationen sich auf den innern Umfang der Fistel beschränken.

Mündet die Fistel in das Coecum oder den Dickdarm, und bleibt die Cauterisation des Fistelkanals und die der äussern Umgebung erfolglos, so muss auch noch die Schleimhaut im Umfange der inneren Oeffnung zerstört werden, was mit einem hakenförmigen Eisen geschieht, das man in die Höhle des Darmes selbst glühend einsenkt, und rings um die innere Oeffnung herumführt. Ein Bausch Charpie, den man an einen Faden befestigt, zuvor durch die Fistel einbringt, verhütet eine Verletzung der gegenüberliegenden Darmwand. Bei der grösseren Weite dieser Darmtheile ist von dieser innern Cauterisation keine nachtheilige Verengerung des Kanals durch die später erfolgende Vernarbung zu befürchten.

§. 274. Man hat auch die Transplantation angewendet, welcher Labat hier ganz unpassend den Namen *Proctoplastie* beilegt, und unter gewissen Umständen ist sie auch in der That das einzige Mittel zur Heilung. So haben Dupuytren und Reybard mit Glück einen Hautlappen aus der Nachbarschaft in die Fistelöffnung eingeheilt; ebenso auch Collier[1]), der, nachdem er die Ränder der Fistel wund gemacht, ein entsprechendes Hautstück aus der oberhalb angrenzenden Cutis ausschnitt, dasselbe umdrehte und durch vier Hefte mit den Rändern der Wunde vereinigte. Dieffenbach, welcher anfänglich häufig auf gleiche Weise verfuhr, war jedoch weniger glücklich in seinen Erfolgen. Gewöhnlich drang der Koth nach vier und zwanzig Stunden zwischen den Suturen heraus; die Vereinigung der Ränder erfolgte nicht, und der Lappen starb entweder ab, oder zog sich in sich selbst zurück. Noch weniger gelang die Einheilung eines aufgerollten Hautstreifens, der in Gestalt eines Cylinders (wie bei der Bronchoplastik §. 248) in die Oeffnung eingesetzt wurde. Erst als Dieffenbach[2]) das Princip der Flächenvereinigung (§. 206. p. 115) auch hier anwendete, wurden seine Erfolge sicherer.

Nach seiner Erfahrung eignet sich die Transplantation zur Heilung der Kothfistel überhaupt nur für solche Fälle, wo die ganze Umgegend der Fistel aus dünner und fest aufliegender Narbenmasse besteht, wo weder die Schnürnaht angelegt werden kann, noch das Glüheisen eine genügende Granulation aus dem dürftigen Boden hervorzurufen vermag.

Ehe man die Operation beginnt, beseitigt man die etwa vorhandenen Excoriationen im Umfang der Oeffnung durch Fomentationen mit Bleiwasser, Quittenschleim etc. Am Morgen des Operationstages giebt man dem Patienten eine kleine Dosis Opium, um den Stuhlgang anzuhalten. Bei der Operation selbst schiebt man einen Bausch Charpie, der an einen Faden befestigt ist, in die Oeffnung ein, um temporär den Austritt des Koths zu verhindern. Der Kranke liegt bei der Operation auf einem, mit einer Matratze bedeckten Tisch, ausgestreckt auf dem Rücken.

§. 275. Breitet sich die Narbenmasse rings um die Oeffnung überall in gleichem Umfange aus, so wählt man zur Verpflanzung einen gestielten runden Lappen. Dieser muss wenigstens so gross sein, dass er die Oeffnung

1) Académie de Médécine à Paris. März 1836 und Behrend Repert. 1836. Bd. I. p. 302.

1) Collier, in v. Gräfe und v. Walther's Journ. Bd. II. p. 655.
2) Dieffenbach's operative Chirurgie Bd. I. p. 735.

rings herum einen Zoll weit überragt, und sammt seinem Stiele, von der Breite eines Zolles, aus gesunder Haut bestehen. Wenn es irgend angeht, wird er oberhalb der Fistelöffnung entnommen, und in solcher Richtung gebildet, dass er bei seiner Drehung nur einen möglichst kleinen Kreisbogen zu beschreiben braucht. Derjenige Seitenrand des Stiels, welcher nach der Seite zu liegt, nach welcher die Drehung geschehen soll, wird bis in die Fistelöffnung hinein verlängert. Dieser Schnitt ist dazu bestimmt, durch das Auseinanderweichen seiner Ränder eine Spalte zur Aufnahme der ernährenden Brücke zu bilden (vergl. §. 63 u. 66). Wo indessen die Narbenmasse nicht nachgiebig genug ist, wird aus ihr ein hinlänglich breiter Streifen extirpirt, damit der Stiel des Lappens keine Pressung erleidet. Alle für die Transplantationen schon früher angegebenen Regeln müssen auch hier genau befolgt werden. — Ist der Lappen gehörig gelöst, so bringt man ihn über die Oeffnung, umschneidet diese im Umfange des Lappens, und trägt den Narbenring flach ab, indem man auch gleichzeitig den Rand der Oeffnung selbst verwundet. Wenn die Blutung gestillt ist, nimmt man die Anheftung des Lappens vor. Man bedient sich dazu der Knopfnähte, und beginnt damit an der ernährenden Brücke. Ist diese eingeheftet, so geht man auf den Lappen selbst über. An der niedrigsten Stelle desselben lässt man aber ein Drittheil seines Umfanges unvereinigt, damit der Koth, welcher aus der Fistel herauskommt, frei nach aussen abfliessen kann. Lässt sich der Lappen an seinen Rändern nicht mit dem Rande des extirpirten Narbenrings vereinigen, weil dieser zu flach ist, so heftet man ihn mittelst Knopfnähte auf dem Grunde fest. Die Nähte gehen dann nicht über die Ränder fort, sondern laufen innerhalb des Lappens mit den Rändern parallel. Ist die Befestigung geschehen, so zieht man den Charpieballen an dem Faden aus der Fistelöffnung heraus, bringt etwas lose Charpie unter den Lappen und führt über ihn Heftpflasterstreifen fort, die sich in seiner Mitte kreuzen.

Die mit der Fortnahme des Lappens entstandene Wunde wird mit Charpie bedeckt, und durch Pflasterstreifen möglichst verkleinert. Der Lappen, welcher die Oeffnung nicht wie ein Pfropf verstopft, sondern über derselben liegend, nur wie ein breiter Deckel verschliesst, verwächst allmählig mit dem Grunde auf dieselbe Weise, wie diess früher schon bei der Urethroplastik näher angegeben ist.

§. 276. Sicherer als diese Methode mit Drehung des Lappens, ist die Verschliessung der Oeffnung durch *seitliche Verschiebung eines brückenartigen Hautstücks*. Sie eignet sich besonders für Kothfisteln, welche nach Verwundungen entstanden sind, und wo die Narbenmasse sich nicht überall gleich weit um die Fistelöffnung verbreitet. An der Stelle, wo sie am schmälsten ist, bildet man die Hautbrücke, welche man über die Oeffnung fortzieht. Das Verfahren kommt genau mit dem bei der Urethroplastik (§. 207. b.) angeführten überein, und es wäre eine unnütze Wiederholung, wollte ich hier nochmals auf die Vortheile desselben zurückkommen. Schon vor längerer Zeit hat *Dieffenbach*[1]) einen hierher gehörigen Fall beschrieben. Ein polnischer Officier hatte durch einen Lanzenstich eine Fistel bekommen, die wahrscheinlich nach dem Colon transversum führte. Zahlreiche Versuche waren gemacht worden, das Uebel zu heilen, hatten aber nichts weiter bewirkt, als die Zerstörung der äussern Haut, und die Bildung einer harten Narbenfläche von ungefähr 5 Zoll Länge und 3 Zoll Breite, in deren Mitte die Fistelöffnung sich befand. Man konnte bequem die Spitze des Zeigefingers in sie einführen. *Dieffenbach* entfernte nun zuerst die nächste Umgebung der Fistelöffnung in Gestalt eines liegenden Ovals, von anderthalb Zoll Breite und zwei Zoll Länge; das extirpirte Narbenstück hatte die Dicke von anderthalb Zoll. Darauf machte er zwei Zoll über dem oberen Rande der Oeffnung, parallel mit ihm, einen drei Zoll langen Schnitt durch die Haut, löste die Hautbrücke vom Grunde ab, zog sie über die Oeffnung herüber und vereinigte den untern Rand der Brücke mit dem untern Rande der Oeffnung durch zahlreiche Nähte. Die nach der Verschiebung der Haut zurückbleibende Wunde wurde leicht mit Charpie bedeckt, um die etwanige Ansammlung von Koth unter dem Lappen zu verhüten. Der Lappen wurde erhalten; jedoch wurde die Heilung noch dadurch verzögert, dass der Fistelgang mit Schleimhaut ausgekleidet war; erst als diese durch wiederholte Cauterisation mit dem Glüheisen zerstört war, das, hakenförmig gebogen, in die Fistel eingebracht und innerhalb des Darms, im Umfange der *hinteren Fistelöffnung* herumgeführt worden, schloss sich die Oeffnung vollständig.

Wo es angeht, wird es vorzuziehen sein, die Hautbrücke unterhalb der Fistel zu bilden, weil dann nach der Verschiebung der *untere* Rand frei bleibt, und der Abfluss des Kothes erleichtert wird; indessen wird dies bei den Fisteln, welche in der Nähe der Schenkelbeuge sich befinden, an welcher Stelle sie gerade am häufigsten vorkommen, nicht rathsam sein, da die Haut in dieser Gegend, wegen ihrer Zartheit, an sich weniger zur Transplantation geeignet ist, als die derbere Bauchhaut. Nicht immer kann man die Hautbrücke oberhalb oder unterhalb der Oeffnung bilden; bisweilen ist man genöthigt, sie seitlich oder in schräger Richtung anzulegen, was besonders von der Form der Narbe und der Beschaffenheit der umgebenden Haut abhängt. Immer muss die Hautbrücke indess mindestens noch einmal so breit sein, als die zu verschliessende Oeffnung. Je breiter die Brücke ist, desto sicherer ist der Erfolg. Der Verband ist wie bei der vorigen Methode.

§. 277. Die Nachbehandlung ist bei beiden Methoden dieselbe. In den ersten Tagen sucht man den Austritt des Kothes nach Möglichkeit zu verhüten durch ruhige Lage, durch sparsame trockene Diät, durch kleine Dosen Opium. Den Abgang des Kothes nach unten befördert man durch

1) *Dieffenbach*. Heilung eines schwierigen Falles von künstlichem After, durch einen Lanzenstich hervorgebracht. Nach einer neuen Methode. *Casper*, Wochenschrift 1834. p. 265.

Klystiere aus einigen Unzen Kamillenthee mit Ricinusöl; grössere Quantitäten dringen bisweilen bis zur Fistelöffnung vor. Wird der Verband durch Koth verunreinigt, so erneuert man ihn; ist diess nicht der Fall, so lässt man ihn ruhig bis zum 3. oder 4. Tage liegen. Dann entfernt man vorsichtig die Charpie, und reinigt die Wunde vom Wundsekret. Die Nähte nimmt man erst am sechsten oder achten Tage fort. Ist die Vereinigung durch die Nähte bewirkt, so schiebt man unter den freigebliebenen Theil des Randes etwas Charpie unter, um nunmehr den Austritt des Kothes zu beschränken; dabei befördert man die organische Verschliessung der Oeffnung durch Mittel (resinöse Salbe, rothen Präcipitat etc.), welche üppige Granulationen hervorrufen. Bleibt dennoch eine Fistel zurück, so wird diese sich, wie auch in dem oben angeführten Krankheitsfalle, nach der Cauterisation schliessen, da die Umgebung durch die Transplantation für dies Verfahren geeigneter gemacht ist. Gewöhnlich genügt dann aber schon das Touchiren mit Lapis infernalis.

§. 278. Eine besondere Erwähnung verdient die Heilung des widernatürlichen Afters, wenn derselbe sich innerhalb einer Bruchgeschwulst befindet. Dieser seltene Krankheitszustand kommt gewöhnlich nur bei grossen, verwachsenen Scrotalbrüchen vor, wo eine Darmwand, auf irgend eine Weise, an einer oder mehreren Stellen durch Verletzung, Ulceration oder Brand perforirt, und mit der Oeffnung der Haut verwachsen ist, so dass die Ergiessung des Kothes nach aussen erfolgt. Wie sich die durchbrochene Darmschlinge in den gewöhnlichen Fällen des widernatürlichen Afters zum Peritonaeum der Bauchhöhle verhält, so verhält sie sich in den in Rede stehenden Fällen, zum Bruchsacke. Dieffenbach[1]) hat dergleichen Fälle öfters beobachtet, und sein Genie hat auch alle Schwierigkeiten, welche hier insbesondere der Heilung entgegenstanden, siegreich überwunden. Am einfachsten ist die Behandlung bei einem grossen und alten Scrotalbruche, mit weiter Bruchpforte, wo selbst bei mannigfaltiger Verwachsung der vorgefallenen Theile unter sich, dennoch keine Verengerung des Darms vorhanden, dieser nur an seiner vorderen Wand durchbrochen, und mit dem Bruchsack und Scrotum im Umfange der Oeffnung verwachsen ist. Hier kommt es nur darauf an, die Oeffnung zu schliessen, da weiter kein Hinderniss den Durchgang des Kothes aufhält. Am besten erreicht man die Schliessung durch Cauterisation mit dem Glüheisen und durch die Schnürnaht unter den schon im Vorhergehenden angegebenen Cautelen.

Schwieriger ist die Heilung bei einem mässig grossen Bruch, der nur eine Darmschlinge enthält, welche zwar bis zur Darmöffnung hin die natürliche Weite hat, aber von hier aus bis zu ihrem Rücktritt in die Bauchhöhle verengt ist. Wenn hier die Heilung gelingt, so wird gewöhnlich auch der Bruch in so weit beseitigt, dass er durch ein Bruchband zurückgehalten werden kann. Nur bei jugendlich kräftigen Subjecten darf aber die Heilung versucht werden. Ist die Darmschlinge nirgend weiter, als an der widernatürlichen Afteröffnung mit dem Bruchsack und dem Scrotum verwachsen, und besitzt das untere Ende derselben noch eine ziemliche Dehnbarkeit, so schiebt man vorsichtig die Darmschlinge, so weit es angeht, in die Bauchhöhle hinein, und sucht sie durch ein passendes Bruchband zurückzuhalten, während man von Zeit zu Zeit das Glüheisen auf die äussere Oeffnung anwendet. Hiermit verkleinert sich die Oeffnung allmählig, und wenn sie sich schliesst, ist der Bruch dann gänzlich reponirt, während die von der Verwachsung mit dem Scrotum herrührenden Zellgewebsstränge, zu einem Divertikel des Darmes ausgedehnt, allein noch in der Bruchpforte liegen, und daher kein Hinderniss abgeben, durch ein fest schliessendes Bruchband den Bruch selbst zurückzuhalten. Ist die Bruchpforte zu enge, als dass die allmählige Zurückführung des Bruches mit Leichtigkeit und ohne beträchtliche Einschnürung der Darmwände geschehen kann, so muss dieselbe durch den Schnitt, wie bei der Bruchoperation, aber ausserhalb des Bruchsackes, erweitert werden.

Am ungünstigsten ist das Verhältniss, wenn die Darmschlinge in weiter Ausdehnung mit dem Bruchsack und der Bruchpforte verwachsen, und der Darmtheil unterhalb der Oeffnung fast bis zur Unwegsamkeit verengt ist. In diesem verzweifelten Falle hat Dieffenbach dadurch Heilung bewirkt, dass er die im Bruch liegende verwachsene Darmschlinge ausgeschnitten, in der Bruchpforte selbst einen gewöhnlichen widernatürlichen After gebildet, und diesen dann nach der früher angegebenen Weise geheilt hat. Zuerst legte er durch Spaltung des Scrotums und des Bruchsackes, wie bei der Bruchoperation, die Darmschlinge bloss, löste in der Nähe der Bruchpforte ihre Verwachsungen mit dem Bruchsack, ohne dabei ihre Verwachsungen mit dem Bauchringe zu trennen, und schnitt dann vor demselben die beiden Schenkel der Schlinge quer durch. Sind beide, nunmehr mit offenen Mündungen aus der Bauchhöhle hervorstehenden Darmenden nicht unter sich innig verwachsen, so vereinigt er die aneinanderliegenden serösen Flächen derselben durch eine Naht. Die abgetrennte verwachsene Darmschlinge wird sammt dem Bruchsack und dem Scrotum, so weit diese Gebilde entartet sind, extirpirt. Nach Stillung der Blutung wird die Höhle mit lockerer Charpie ausgefüllt, und die Wunde durch Pflaster, Compressen und eine T-Binde leicht verbunden. Der Verband wird oft erneuert, theils der Reinlichkeit wegen, theils um dem Darminhalt einen freien Abfluss zu verschaffen. Nach einigen Wochen sucht man durch aufgelegte Charpieballen die Darmenden vorsichtig in die Bruchhöhle zurückzudrängen, und erst nach Monaten geht man zum Gebrauch der Krücke (§. 270.) über.

1) Operative Chirurgie. Bd. I. p. 723.

Abschnitt XIV.

Von der Herstellung verschlossener oder verengter Oeffnungen und Kanäle.

§. 279. Die Lehre von den Stenochorien und Athresien kann, als zur allgemeinen Chirurgie gehörig, hier nicht speciell ausgeführt werden; dennoch glaube ich sie nicht gänzlich übergehen zu dürfen, da sie in Bezug auf das Heilverfahren, einige plastische Operationen, im strengen Sinne des Worts, mit in sich begreift. Zur richtigen Beurtheilung dieser letzteren mag das Folgende genügen.

Jede Oeffnung an der Oberfläche des Körpers und jeder daselbst sich öffnende Ausführungsgang kann verengt oder gänzlich verschlossen sein. Gewöhnlich sind die Verschliessungen Fehler der ersten Bildung, bisweilen jedoch Folgen von Entzündung und Eiterung, besonders nach Verbrennungen und Geschwüren. Die Verschliessungen sind von sehr verschiedener Natur. Bisweilen sind sie bloss häutig, so dass nur eine dünne Haut die Wandung des Kanals bedeckt; bisweilen sind die Wandungen des Kanals nur zusammengeklebt, so dass sie auf unblutige Weise sich von einander trennen lassen; bisweilen aber auf grössere oder geringere Strecken fest verwachsen; bisweilen ist die Verschliessung in der Mitte des Kanals; bisweilen fehlt der Kanal gänzlich. Im Gegensatz zu den Verschliessungen, sind die Verengerungen häufiger erworben als angeboren. Die Folgen dieser Zustände sind leicht zu ermessen, und die Nothwendigkeit einer Abhülfe ist einleuchtend.

Die blosse Trennung ist nur bei der Verklebung der Wandungen, bei häutiger Natur der Verschliessung, und da, wo scharfe Sekretionen häufig mit der Oeffnung in Berührung kommen, zur vollständigen Heilung ausreichend. In allen übrigen Fällen bringt dies Verfahren aber nur temporäre Hülfe, indem eine neue Verwachsung wieder darauf folgt, wenn man sie nicht durch besondere Hülfsmittel verhütet. Dahin gehört vor Allem das Einlegen von Bourdonnets oder Bougies, deren Gebrauch man so lange fortsetzt, bis die wunden Flächen des Kanals überhäutet sind. Jedoch erfolgt dies oft erst nach langer Zeit, bisweilen aber niemals, und es tritt immer wieder Verwachsung ein, so wie man den eingelegten fremden Körper entfernt. In diesen Fällen muss man suchen, durch Anwendung plastischer Hülfsmittel der Verwachsung dadurch zu begegnen, dass man eine künstliche Ueberhäutung der wunden Stelle bewirkt, indem man entweder die Schleimhaut nach aussen hervorzieht, oder die äussere Haut nach innen hineinstülpt; nur ist es leider nicht immer möglich, dies Verfahren auszuführen. Nach ähnlichen Grundsätzen verfährt man auch bei der operativen Behandlung der Verengerungen.

Die Verwachsung der Augenlider ist schon beim Ankyloblepharon (§. 121.), die des Mundes bei der Stomatoplastik (§. 170.) abgehandelt worden. Es bleiben mithin hier noch zu erwähnen die Verschliessung und Verengerung

1) des Gehörganges,
2) der Nasenlöcher,
3) des Mastdarms,
4) der Harnröhre,
5) der Scheide und Gebärmutter.

1) Von der Verschliessung des Gehörganges.

§. 280. Gewöhnlich ist dies Uebel angeboren. Die bloss häutige Verschliessung kann ohne Weiteres durch einen Kreuzschnitt getrennt werden, und nur dann ist eine besondere Vorsicht dabei nöthig, wenn diese Membran in der Tiefe des Gehörganges, nahe bei dem Trommelfelle sich befindet. Lechevin[1]) will im letzteren Falle die Membran durch wiederholtes Touchiren mit Lapis infernalis zerstören; doch lässt sich gewiss das richtige Maass der Einwirkung schwer dabei bestimmen. Die Durchschneidung der Haut mit einem schmalen, bis an die Spitze mit einem Heftpflasterstreifen umwickelten Messerchen, ist mindestens eben so sicher, und führt schneller zum Ziele. Geht aber die Verschliessung tiefer hinein, so wird die Eröffnung misslicher, und der Erfolg zweifelhaft, da häufig dann auch das innere Ohr mangelhaft gebildet ist. Lechevin will dazu einen kurzen Trokar benutzen, doch ist die Eröffnung mit dem Messer, der Sicherheit wegen, unstreitig vorzuziehen. Die Ueberhäutung des Kanals sucht man durch eingelegte Wiecken, in Verbindung mit austrocknenden Mitteln zu bewirken. Im Ganzen hat man sich aber bei Säuglingen mit der Operation nicht zu übereilen, da diese bei der hohen Reizbarkeit des Ohres in dem zarten Alter leicht gefährliche Zufälle veranlassen kann.

2) Von der Verschliessung und Verengerung der Nasenlöcher.

§. 281. Verschliessung der Nasenlöcher. Sie ist seltener angeboren als erworben. Gewöhnlich entsteht sie nach Geschwüren, welche die Schleimhaut zerstört haben; auch tritt sie häufig bei künstlich gebildeten Nasen ein. Schon bei der Rhinoplastik (§. 74.) ist davon gesprochen worden. Da hier die Schleimhaut fehlt, sucht man der Verwachsung vorzubeugen, indem man das Septum und die

1) Lechevin in Meissner's Encykl. d. med. Wissensch. VI. 431.

Nasenflügel nach innen umschlägt (§. 72.). Blasius[1]) hat den Versuch gemacht, Septum und Nasenflügel aus der Oberlippe zu bilden, um Nasenflügel zu erhalten, die auf beiden Seiten überhäutet sind; aber der Erfolg war nicht befriedigend. Es lässt sich dasselbe dagegen einwenden, was schon früher über Labat's Vorschlag (§. 86.) erwähnt worden ist. Bei einer aus der Stirn gebildeten Nase, liessen sich die Flügel auch allenfalls mit einem Streifen der Mundschleimhaut umsäumen, den man zwischen Lippe und Oberkiefer nach der Nase hindurchzieht; das Anheilen der Schleimhaut möchte aber nicht leicht gelingen. Bei gänzlicher Verschliessung der Nasenlöcher macht Dieffenbach[2]) einen Schnitt, in Form eines T, dessen horizontaler Theil längs dem Rande des Flügels verläuft, und dessen Fuss in dem Winkel zwischen Oberlippe und Septum zu stehen kommt. Die dadurch gebildeten beiden Lappen schlägt er dann nach innen hinein, und hält die Nasenlöcher bis zur Verheilung durch Bleiröhren geöffnet. Ist der ganze Nasenkanal fest verwachsen, so bleibt nichts anders übrig, als ihn mit einem schmalen Messer auszuschneiden, oder einen Trokar durchzustossen; durch eingelegte Bleiröhren sucht man dann die Ueberhäutung des Kanals zu begünstigen.

§. 282. Die Verengerung der Nasenlöcher beruht auf denselben Ursachen, wie die totale Verschliessung. Reicht die unblutige Ausdehnung nicht aus durch Einlegen von immer stärkeren Bougies, so muss man zu blutigen Eingriffen übergehn. Die einfache Erweiterung durch den Schnitt, führt meist nach der Verheilung eine noch stärkere Verengerung herbei, wenn nicht die Nachbehandlung mit äusserster Sorgfalt und Ausdauer durch Einlegen von Bleiröhren geschieht. Pappenheim[3]) schnitt bei einem Kinde, bei welchem das rechte Nasenloch in Folge der Pocken so weit verwachsen war, dass man kaum einen kleinen Stecknadelknopf einbringen konnte, ein trichterförmiges Stück aus der kranken Seite aus, und trug dann von beiden Seiten der geöffneten Nase so viel ab, als die dünnen Wandungen gestatteten und zum Athmen nöthig war. Durch mehrwöchentliche Cauterisation mit Cuprum sulphuricum in Stangenform gelang es ihm endlich, die um etwas verkleinerte, jedoch noch hinlänglich grosse Oeffnung zur Vernarbung zu bringen. Wahrscheinlich ist es indessen, dass die Verengerung allmählig noch zugenommen hat, da bekanntlich das Contractionsvermögen in den Narben sehr lange Zeit andauert. Wo es irgend angeht, nimmt man daher, der Sicherheit wegen, die Transplantation zu Hülfe, ähnlich wie bei der totalen Verschliessung. Bei Anwesenheit einer contrahirenden ringförmigen Narbe kerbt man den Rand an verschiedenen Stellen ein, und bildet auf diese Weise kleine Läppchen, die man nach innen hineinschlägt, und mittelst Durchstechung befestigt; doch sterben diese Läppchen, soweit sie aus Narbenmasse bestehen, leicht ab. Ist die Verengerung eine Folge der übermässigen Aufwulstung der Flügel und des Septums, was besonders häufig bei künstlichen Nasen vorkommt, so bewirkt Dieffenbach die Erweiterung dadurch, dass er Flügel und Septum verdünnt, indem er mitten aus ihrer Substanz, zwischen ihren beiden Oberflächen, von ihrem feinen Rande aus, einen Keil herausnimmt, und die zurückbleibenden Hälften, durch kleine Schienen und Durchstechung (ähnlich wie im §. 76.) aneinander bringt.

1) Oppenheim's Zeitschrift f. d. ges. Medicin. Bd. XIX. p. 150.

2) Dieffenbach's operative Chirurgie. I. S. 393.

3) Med. Zeitung, herausgegeben v. d. Verein für Heilkunde in Preussen. Juli 1841. No. 50.

3) Von der Verschliessung und Verengerung des Mastdarms.

§. 283. Als angeborner Fehler kommt die Verschliessung des Afters nicht gar selten vor. Bisweilen ist die Verschliessung an der Stelle des Afters nur durch eine dünne Haut bewirkt, so dass man das zurückgehaltene Meconium durchschimmern sieht, und die Haut hügelartig hervorgetrieben wird. Die Eröffnung mit dem Trocar oder dem Messer ist dann sehr leicht. Mit dem Messer macht man am besten einen Kreuzschnitt. Ist die verschliessende Membran sehr dünn, so kann man die 4 einzelnen Lappen mit der Scheere abtragen. Die vollständige Abtragung der verschliessenden Membran hat u. A. Zöhrer (Oestr. med. Wochenschrift. Jahrg. 1842. No. 24.) in einem besondern Falle, wo die besagte Membran durch eine straffe Hautfalte in zwei seitliche Hälften getheilt war, mit gutem Erfolg verrichtet. Ist aber die Membran dick, so stülpt man besser nach dem Kreuzschnitt die Lappen mit dem Bourdonnet nach innen hinein, und vermeidet so die Bildung einer kreisförmigen Narbe im Umfange des Afters, welche eine Verengerung desselben nach sich ziehen würde. Sitzt die häutige Verschliessung höher, so fühlt man bei der Untersuchung des Mastdarms mit dem Finger das Andrängen des Meconiums. Man durchstösst dann die Scheidewand mit einem Trokar, den man mit zurückgezogenem Stilet in den Mastdarm einführt, oder mit einem Pharyngotom. Einen Fall der letzteren Art beschreibt Rob. Dyce[1]). Bisweilen ist der After nur angedeutet, bisweilen fehlt auch jede Spur desselben. Dann reicht die Verschliessung gewöhnlich hoch hinauf; auch fehlt dann meistens der Sphincter. Man macht an der Stelle des Afters einen Kreuz- oder T-Schnitt. Die hierdurch gebildeten Hautlappen werden nicht abgetragen. Sie dienen später zur Auskleidung des Mastdarms, indem sie nach innen umgestülpt werden. Nach Durchschneidung der Haut dringt man mit dem Messer oder mit einer stumpfspitzigen schlanken Scheere, in der Richtung des Mastdarms,

1) London médical Gazette 834. Nov. 15. Ausserdem haben Earle (London medical and physical Journal 1826. Septbr.) Berton (The American medical Recorder. New-York 1825. Mart.) Sturm (Harless neue Jahrb. d. deutschen Med. u. Chir. II. Suppl. 1827. p. 127). Basedow (v. Siebold Journal Bd. VII. St. II. p. 511). Maukiewitz (Med. Zeitung vom Verein für Heilkunde in Preussen. Berlin 1838 n. 39). Graham (Transactions of the med. and phys. soc. of Bombay Vol. II.) u. A. Fälle der Art bekannt gemacht.

längs der Krümmung des Steissbeines, um die Verletzung der Blase zu vermeiden, in die Tiefe ein, bis man das Andrängen des Meconiums fühlt, und öffnet dann an jener Stelle den Darm. Der Gebrauch des Messers oder der Scheere ist dem des Trokars vorzuziehen, weil die Führung des letzteren mehr dem Zufall unterliegt; indessen gestattet es oft die Enge des Raumes nicht, mit der Scheere tief genug einzudringen. Viele Chirurgen warnen davor, weiter als zwei Zoll tief vorzudringen; doch lässt sich kaum eine bestimmte Grenze festsetzen. Froriep stand bei einem Falle von der Fortsetzung der Operation ab, als er bei zwei Zoll Tiefe noch nicht den Darm erreicht hatte. Das Kind starb, und bei der Section zeigte es sich, dass er den Darm erreicht haben würde, wenn er nur noch um ein Weniges tiefer gegangen wäre. Hutchison[1]) räth, nöthigenfalls tiefer als drei Zoll einzustechen, und sich dabei etwas nach rechts und vorn zu halten. Muss man vom tiefern Eindringen abstehen, so legt man einstweilen ein Bourdonnet ein, und untersucht am folgenden Tage von neuem, wo sich dann bisweilen Fluctuation deutlich erkennen lässt. Neuerdings hat Plate[2]) einen solchen Fall beschrieben, der einen glücklichen Ausgang genommen.

Bourdonnets oder Bougies, die man nach geschehener Trennung in der Absicht einlegt, die Wiederverwachsung zu verhüten, werden in der Regel nicht ertragen; die Kinder ruhen nicht eher, als bis sie jene fremde Körper herausgedrängt haben. Auch sind sie bei häutiger Verschliessung überflüssig, und es genügt hierbei, wenn man den geölten Finger mehrmals des Tages in den Mastdarm einführt. Nach der Trennung einer weiter verbreiteten Verwachsung muss man indessen sich bemühen, eine mehr andauernde Ausdehnung zu bewirken, denn wenn auch der Durchgang des Kothes eine vollständige Wiederverwachsung verhindert, so tritt doch leicht eine solche Verengerung ein, dass die Ausleerungen nur unvollkommen erfolgen können. Die Kinder sterben früher oder später nach der Operation, und man findet die Därme dann, oberhalb der früheren Verwachsung, bis zu einer enormen Weite ausgedehnt und mit Koth angefüllt. In solchen Fällen hat man daher ausser der Einlegung von Bougies auch noch durch Klystiere und Abführmittel für die Entleerung des Stuhlgangs noch besonders Sorge zu tragen. Weiter unten wird die Verengerung des Mastdarms noch specieller abgehandelt werden.

§. 284. Gelingt es nicht, den Darm aufzufinden, so bleibt kein anderes Rettungsmittel, so zweifelhaft es auch an und für sich ist, als einen

künstlichen After

in den Bauchwandungen zu bilden. Littre (Mémoires de l'académ. des sciences, Paris 1720. — Histoire de l'acad. royale des sienc. Année 1710. Amsterd. 1713. p. 47) hat die erste Idee zu dieser Operation angegeben, und Dubois (Boyer's Abhandl. üb. die chirurg. Krankh., aus d. Franz. von Textor. Würzb. 826. Bd. X. p. 24) sie zuerst ausgeführt. Obgleich seitdem verschiedene Operationsweisen theils vorgeschlagen, theils verrichtet worden sind, so muss doch das ursprüngliche Verfahren bisher noch immer als das zweckmässigste anerkannt werden.

Bei Neugebornen ist der zweite Tag der günstigste Zeitpunkt für die Operation. Das Kind wird auf einen Operationstisch gelagert. In der regio iliaca sinistra macht man einen $1\frac{1}{2}$—2 Zoll langen Hautschnitt, der schräg bis etwas unter die Spina anter. sup. oss. ilium, $\frac{1}{2}$ Zoll von ihr entfernt herabsteigt; darauf trennt man vorsichtig die Muskeln in der Richtung der Hautwunde, bis man auf das Bauchfell gelangt. Dieses wird dann vorsichtig, wie ein Bruchsack, auf einer Sonde à panaris eröffnet, und die Oeffnung gehörig dilatirt. Gewöhnlich legt sich sogleich der von Meconium ausgedehnte Darm in die Wunde ein. Man sucht darauf die flexura sigmoidea auf; zieht eine Fadenschlinge durch das Gekröse derselben, und bringt den Darm damit gegen die äussere Wunde, dann öffnet man ihn durch einen Querschnitt, und heftet die Wundränder des Darms durch Knopfnähte an die Wände der Bauchdecken. Ist der Darm bis zum Bersten angefüllt, so räth Dieffenbach[1]), denselben, bevor man ihn einschneidet, mit einem kleinen Trokar anzustechen, um ihn zu entleeren. Auf diese Weise lässt sich das gewaltsame Hervorstürzen des Meconiums, und das Ueberfliessen desselben in die Bauchhöhle am sichersten verhüten. Zu gleichem Zwecke heftet Textor[2]) den Darm erst an die Bauchwunde an, bevor er ihn öffnet. Bei starker Anfüllung wäre aber ein Austritt des Meconiums durch die Nadelstiche zu besorgen. Der Verband besteht in weichen Plumaceaux und Heftpflastern, die oft gewechselt werden müssen, um den Abgang der Faeces nicht zu behindern. Ist die Verwachsung des Darmes mit den Bauchwandungen erfolgt, was im günstigen Falle nach 2—4 Tagen geschieht, so wird die Gekrösschlinge entfernt. Später wird ein Kothrecipient angelegt. Die erste gelungene Operation dieser Art hat Duret[3]) im Jahr 1793 verrichtet. Der 58 Stunden nach der Geburt operirte Knabe war nach 7 Tagen geheilt, und nach 12 Jahren noch vollkommen gesund. Desault[4]) (1794) operirte ein Kind, das nach 4 Tagen starb. Freer[5]) erhielt ein Kind nach dieser Operation 3 Wochen lang am Leben. Oettinger[6]) theilt einen Fall mit, wo Schlagintweit bei gänzlichem Mangel des Mastdarms in der linken Unterbauchgegend im Colon einen künstlichen After gebildet. Obgleich das Kind nach der Operation ruhig wurde, starb es doch am folgenden Tage.

1) Practical observations in Surgery. London 1826. II. Edit.

2) Med. Zeit., herausg. v. Verein f. Heilk. in Preussen. J. 1844. No. 24.

1) Oper. Chirurg. I. p. 694.

2) M. Loeper, de vitiis fabricae primitivae intestini recti et orifici ani. Wisieburgie. 1826. 4.

3) Recueil périodique de la société d. med. de Paris. T. IV. No. 19. p. 45.

4) Boyer. l. c.

5) London médical and physical Journal. Jan. 1821. p. 1.

6) Oettinger, über die angeborne Aftersperre. Inauguralabh. München 1826. 4. m. 3. K.

Ein von Textor (Loeper. l. c.) operirtes Kind starb nach 5 Tagen an einer Ruptur des Magens. Zu den gelungenen Fällen ist der zu zählen, den Hasse[1]) im Jahre 1830 in der Charité operirt. Das Kind war nach 8 Wochen noch gesund und wohlgenährt. Richard[2]) bildete einen künstlichen After in der fossa iliaca, worauf das Kind reichliche Ausleerungen bekam, sich scheinbar wohl befand, aber doch nach 17 Tagen unerwartet starb. Ein von Roux[3]) operirtes vier Tage altes Kind, starb schon nach 24 Stunden.

Svitzer[4]) schlägt ein anderes Verfahren vor, wodurch ein Vorfall der Eingeweide verhütet, und die Heilung sicherer erreicht werden soll. Nach seiner Angabe wird ein nur $1\frac{1}{2}$ Zoll langer Schnitt parallel mit der Mittellinie des Körpers, etwa 8 Linien vor der Spina anterior superior ossis ilium, durch die Bauchdecken bis auf das Peritonaeum geführt. Der Mittelpunkt dieser Schnittlinie liegt der genannten Spina gerade gegenüber. Hierauf wird das Peritonaeum von M. iliacus internus und Psoas bis zur Symphysis sacroiliaca abgelöst, und dann an der Flexura sigmoidea einen Zoll lang eingeschnitten. Aus dieser Oeffnung wird der Darm mit dem mesocolon hervorgezogen, die Arteria haemorrhoidalis interna und die vena meseraica inferior doppelt unterbunden, der Inhalt des Darms nach oben heraufgestrichen; darauf der Darm vollständig quer durchschnitten, und sein oberes Stück an die Bauchwunde angeheftet. Die Vortheile dieses Verfahrens sind jedoch wenig erheblich. Dagegen ist es schwierig auszuführen; die Ablösung des Peritonaeums bewirkt eine beträchtliche Reizung, und die gänzliche Durchschneidung des Darms steigert die Verwundung und erleichtert die Ergiessung des Darminhalts in die Unterleibshöhle. Die Unterbindung der Gefässe soll bei Verschliessung des Mastdarms durch Afterorganisationen ausser der Sicherung gegen Blutungen noch den Nutzen gewähren, dass diese Bildungen dadurch ihrer Ernährung beraubt werden. Wie wenig aber die Unterbindung der Gefässe, zur Ertödtung von Afterorganisationen, bei zahlreich vorhandenen Gefässanastomosen leistet, ist hinlänglich bekannt.

Pillor[5]) verrichtete die Operation mit Erfolg in der regio iliaca dextra, indem er das Cöcum eröffnete. Das Verfahren, wodurch das ganze Colon ausser Thätigkeit gesetzt wird, ist nur da zulässig, wo die Operation in der linken Seite durch besondere Umstände, als z. B. durch Geschwülste, nicht ausführbar ist.

Callisen[6]) empfiehlt, in der linken Lendengegend am äussersten Rande des M. quadratus lumborum, in der Mitte zwischen der zwölften Rippe und dem Hüftbeinkamme die Hautdecken zu spalten, und das Colon descendens in der Gegend zu öffnen, wo es sich gleichsam ausserhalb des Bauchfells befindet. Hierbei müssen aber starke Muskelschichten durchschnitten werden, auch ist da eine Verletzung der Nieren leicht möglich. Der allerdings erhebliche Vortheil, den Darm ohne Eröffnung des Bauchfells aufzufinden, ist bei Neugebornen jedoch schwer zu erreichen, da das Colon bei ihnen eine wechselnde Lage hat, und meist immer noch ein beträchtliches Gekröse besitzt. Amussat[1]) hat indessen im Jahre 1842 der Pariser med. Akademie ein 3monatliches Kind vorgestellt, bei welchem er, wegen angeborener Verschliessung des Afters, am dritten Tage nach der Geburt die Bildung des künstlichen Afters in der Lendengegend, ohne Eröffnung des Bauchfells, mit Erfolg verrichtet hat.

Bei Erwachsenen ist die Bildung eines künstlichen Afters in der reg. iliaca sinistra, wegen Verschliessung des Mastdarms, von Freer, Pring[2]) und Maitland[3]), und zwar von den beiden letzten mit Erfolg verrichtet worden. Auch hat Amussat[4]) einen künstlichen After bei einer funfzigjährigen Frau, nach einer drei und vierzigtägigen Verstopfung in der linken regio lumbalis, ebenfalls mit gutem Erfolge gebildet. Dubois[5]) und Martin[6]) rathen, nach Bildung des künstlichen Afters einen Troikar vom Colon aus bis nach dem Damm durchzustossen, um auf diese Weise den After an die natürliche Stelle hin zu verlegen. Die Gefährlichkeit dieses Verfahrens muss aber einem Jeden einleuchten.

§. 285. Nicht selten fehlt der After an der natürlichen Stelle; es öffnet sich aber der Mastdarm mittelbar durch ein anderes Organ nach aussen; so bei Mädchen in die Scheide, bei Knaben in die Blase oder Harnröhre. Oeffnet sich der Darmkanal in die Scheide, so ist die Herstellung der natürlichen Verhältnisse weniger dringend, als bei den obigen Fällen. Man kann diese Kinder erst etwas älter werden lassen, und bis zur Operation für die genügenden Ausleerungen Sorge tragen. So sah denn auch Joh. Howship[7]) ein Mädchen von 16 Jahren, das an diesem angebornen Fehler litt.

Ist die Oeffnung des Mastdarms in der Scheide weit nach vorn, so ist die Operation sehr einfach. Man führt eine Hohlsonde durch die Scheidenöffnung in den Mastdarm ein, und dringt darauf vom Damm aus mit dem Messer gegen die Rinnen der Hohlsonde vor. Die neue gebildete Oeffnung wird durch Bougies gegen die Wiederverwachsung gesichert. — Die Schliessung der Scheidenmastdarmfistel

1) Rust's Handb. d. Chirurg. Bd. II. p. 155.
2) Traité pratique des malad. des enfans. Paris 1839. p. 42.
3) Gazette des hôpitaux. 1841. No. 17.
4) E. Svitzer. Annotationes in Colotomiam, Hafniae. 1827.
5) Actes de la société de Lyon. 1798. p. 189.
6) Callisen. Systema chirurgiae hodiernae. T. II. p. 688.

1) Oestr. med. Wochenschr. Jahrg. 1842. No. 23.
2) London médical and physical Journal. Jan. 1821.
3) Edinburgh medical and surgical Journal. Octbr. 1825. No. 271.
4) Anlegung des künstl. Afters in der Lendengegend ohne Eröffnung des Bauchfells, von Dr. Siegmund. Oestr. med. Wochenschr. Jahrg. 1842. No. 16.
5) Dict. des sciences médicales. T. XXIV. p. 126.
6) La Clinique des hôpitaux. 1827. No. 25.
7) Practical observations in Surgery and morbid Anatomy. Lond. 1816.

erfolgt darauf von selbst, oder sie wird nach §. 268. herbeigeführt. J. T. Starpless[1]) erreichte die Schliessung dadurch, dass er zwei Monate lang eine weite Röhre in den Mastdarm einlegte, die an der Stelle der Fistel durch aufgetragene Pflastermasse noch besonders verdickt war, um desto vollständiger den Koth abzuhalten. Löwenhard[2]) scarificirte die Fistelöffnung, pinselte sie mit Cantharidentinctur, und zog ein Zwirnband durch, dessen Enden aus dem After und der Scheide hervorsahen. Täglich wurde das Band weiter gezogen, und allmählig mit einem dünneren vertauscht, bis die Heilung gelungen war.

Liegt die Oeffnung hoch oben in der Scheide, so hat man empfohlen, nach Bartons[3]) Vorgange die hintere Scheidenwand, von der falschen Mastdarmöffnung aus, bis zur natürlichen Afterstelle hin zu spalten. Nach Parrish ist statt alles Verbandes nur die tägliche Einführung des mit Cerat bestrichenen Fingers in den Mastdarm nöthig, und es soll sich dabei die Scheiden- und Dammwunde schliessen, während die Aftermündung offen bleibt. Eher ist aber eine neue Verschliessung der Aftermündung, oder wie beim completen Dammriss die Bildung einer Cloake (§. 218.) zu erwarten. Auch das Einlegen einer Röhre in den hinteren Wundwinkel, die man noch eine Strecke weit in den Mastdarm selbst einschiebt, und über welche man dann die Scheide und den Damm durch Nähte vereinigt, wie Martin[4]) empfiehlt, verspricht wenig Erfolg, da die Röhre an sich ein Hinderniss der Vereinigung abgiebt. Ueberhaupt erscheint hier die Spaltung der Scheide und des Dammes als eine unnöthige Verwundung, da es offenbar weit einfacher und sicherer ist, vom Damm aus gegen den Mastdarm vorzudringen, ohne die Scheide weiter zu verletzen. Auf diesem Wege lässt sich zur Sicherung des Erfolges eine plastische Operation selbst im strengen Sinn des Worts ausführen, indem man die Wandungen des Mastdarms mit dem neugebildeten After in Verbindung bringt. Dieffenbach hat einen solchen Fall mitgetheilt[5]). Bei einem 4 Monat alten Kinde, bei dem sich der Mastdarm ziemlich hoch oben in der hinteren Scheidenwand öffnete, führte er eine stark gebogene Hohlsonde durch die Scheidenmastdarmöffnung in den Mastdarm ein, stach ein spitziges Bistourie hinter der kahnförmigen Grube, ohne die Scheide selbst zu verletzen, bis auf die Hohlsonde ein, und durchschnitt den Damm bis gegen das Steissbein. Dann drang er vom Damme aus bis gegen den Mastdarm vor, löste die hintere Wand desselben aus ihren Verbindungen, spaltete sie von der Oeffnung aus einen Zoll weit, zog sie nach aussen hervor, und heftete sie im hinteren Winkel der Darmwunde an die äussere Haut. Die Fistelöffnung in der Scheide schloss sich bald nach einmaligem Betupfen mit Höllenstein. Nach drei Wochen, als die Wunden sämmtlich geheilt waren, wurde die Bildung des Damms vorgenommen. Die vordere Wand des Mastdarms wurde nun von der Scheide weiter losgetrennt, wodurch jene von selbst, fast um einen halben Zoll weiter, nach hinten zurückwich. An der Grenze des hierdurch gebildeten Raumes zwischen Mastdarm und Scheide, wurde die unverwundet gebliebene Haut- und Muskelnarbe abgetragen, und die tieferliegenden Theile darauf durch eine Knopfnaht, die Hautränder aber durch zwei umwundene Nähte vereinigt. Der Erfolg war vollkommen günstig. Noch eine andere Methode hat Dieffenbach[1]) angegeben, die zwar schwieriger in der Ausführung ist, aber den Vortheil gewährt, dass die Operation auf einmal beendet wird. Zuerst entfernt er an der Stelle des Afters ein rundes Hautstück, dann dringt er durch eine Querincision im vordersten Theile des Dammes dicht hinter der Scheide in die Tiefe ein, trennt mit dem Messer oder der Scheere den Mastdarm von der Scheide ab, löst ihn rings herum aus seinen Verbindungen, zieht ihn in die ausgeschnittene Oeffnung im Damme hinein, und heftet ihn im Umfange derselben mit Knopfnähten an. Einen Fall ähnlicher Art, wie der eben angeführte, hat Amussat[2]) beschrieben. Er machte zwischen dem Scheidenafter und dem Steissbeine einen T-Schnitt, löste die hintere Wand der Scheide aus ihrer Verbindung mit dem Steiss- und Heiligen-Beine, und kam dann auf das ausgedehnte, blinde Ende des Dickdarms. Nun fasste er den Darm mit einem stumpfen Haken, trennte ihn, mehr mit dem Finger, von seinen Umgebungen, zog ihn allmählig bis zur äussern Wunde herab, und befestigte ihn daselbst mit einigen Knopfnähten, jedoch so, dass die Schleimhaut des Darms über die Bedeckungen hervorragte, und eine Art Wulst nach aussen bildete. — Bisweilen ist jedoch der Darm so fest verwachsen, dass man ihn nicht herabziehen kann; wie es Werner[3]) einmal begegnet ist.

§. 286. Viel ungünstiger ist die Einmündung des Mastdarms in die Urinwege. Auch ist dieser Zustand weit gefährlicher, als der vorhergehende, da sich die meistentheils sehr enge Oeffnung leicht verstopft und der Abgang des Kothes durch die Harnröhre ohnehin sehr erschwert ist. Ausserdem erregt der Koth, wenn er in die Blase dringt, gewöhnlich heftige Entzündung in diesem Organe, die bald den Tod zur Folge hat. Man operirt hier auf ähnliche Weise, wie bei der Mündung des Mastdarms in die Scheide; nur ist die Operation hier misslicher, weil weniger Zugängigkeit vorhanden ist, die Theile inniger zusammenhängen, und die Heilung der widernatürlichen Oeffnung in den Harnwegen schwieriger, als in der Scheide zu erreichen ist. Als Leiter dient eine in die Harnröhre eingeführte Sonde. James Miller[4]) verletzte die Blase bei dieser Operation. Es bildete sich darauf in vier Jahren ein

1) Froriep's Notizen. Bd. VIII. p. 92.
2) Gräfe und v. Walther's Journal. XII. 1. p. 110.
3) Medical Recorder of medicine and Surgery. Philadelphia 1824. No. 26.
4) La Clinique des hôpitaux. No. 25.
5) Dieffenbach. Chirurgische Erfahrungen. I. p. 73.

1) Dieffenbach's operative Chirurgie. Bd. I. S. 677.
2) Gazette médicale 1835. Novb. 28.
3) Casper's Wochenschrift. 1837. No. 31.
4) Froriep's Notizen. Bd. 24. p. 512.

Stein im After von der Grösse eines Puteneies, der erst zerstückelt werden musste, bevor man ihn entfernen konnte. Der Abfluss des Urins aus dem After dauerte fort. Kann man den Darm vom Damme aus nicht erreichen, so bleibt nichts übrig, als einen künstlichen After zu bilden. Meistens sterben aber die Kinder dabei.

Kürzlich hatte ich Gelegenheit, einen Fall zu beobachten, in welchem der After verschlossen war, und wo das Meconium sich aus einer Oeffnung an der unteren Seite des Penis, dicht vor dem Scrotum entleerte, indem ein Kanal von hier aus im Verlauf der Raphe nach dem Mastdarm führte, ohne jedoch mit der Harnröhre in Verbindung zu stehen. Hier war natürlich die Heilung ohne Schwierigkeit. Es wurde eine Hohlsonde durch den Kanal in den Mastdarm eingeführt, und dieser darauf vom Damm aus eröffnet. Der falsche Kanal schloss sich mit der Zeit durch Einbringung von Cantharidentinctur.

Oeffnet sich der Darm durch den Nabel, so kann von einer Operation nicht die Rede sein. Hier kann man nichts weiter thun, als durch Einlegen von Pressschwamm oder Bourdonnets die Oeffnung gehörig erweitern, um den Abgang des Kothes frei zu erhalten.

§. 287. Selten tritt bei den angeführten Operationen eine bedeutende Blutung ein; kaltes Wasser oder Tamponirung durch ein dickes Bourdonnet reichen dann zur Blutstillung hin. Je weiter der Mastdarm ursprünglich von der äusseren Haut entfernt lag, je länger also der gebildete Wundkanal ist, desto grösser ist die Neigung desselben, sich wiederum zu schliessen, indem die Excremente dann wieder auf dem falschen Wege abgehen. Man muss daher den neuen Kanal durch eingelegte Wiecken, Pressschwämme etc. so lange offen zu erhalten suchen, bis die Vernarbung beendet ist. Durch diese wird das Ende des Mastdarms allmählig gegen die äussere Oeffnung herangezogen. Wo aber der Mastdarm gleich durch die Operation mit der neugebildeten Aftermündung in Verbindung gebracht wird, da ist natürlich diese Neigung zur Verschliessung oder Verengerung bei weitem geringer. Eintretende Entzündungen, besonders des Mastdarms und des Bauchfells, werden nach allgemeinen Regeln bekämpft. Ob nach der Heilung unwillkührlicher Kothabgang zurückbleibt oder nicht, hängt von der Entwickelung des Sphincters ab; mitunter reicht der innere Sphincter schon allein hin, den Koth zurückzuhalten.

§. 288. Im Gegensatz zu der Verschliessung des Mastdarms sind die **Verengerungen** desselben, meist erst in späteren Jahren erworben. Am häufigsten kommt noch als angeborner Fehler die Verengerung des Afters vor; dann ist es gewöhnlich nur die Haut, welche die Verengerung bewirkt. Ursachen des erworbenen Uebels sind Narben nach Verbrennungen und Geschwüren, Geschwülste und Afterorganisationen, welche entweder in den Wandungen des Mastdarms selbst sitzen, oder von aussen her denselben zusammendrücken. In Bezug auf die beiden letzteren Ursachen hängt die Heilbarkeit von der Natur dieser Geschwülste ab. Hier kann darüber nichts weiter gesagt werden. Nach den allgemeinen Grundsätzen der Chirurgie muss entweder die Zertheilung oder die Extirpation dieser Geschwülste (Extirpatio recti) vorgenommen werden; oder wenn keines von beiden möglich ist, bleibt nichts anders übrig, als durch Einlegen von Bougies der gänzlichen Verschliessung zu begegnen. Nur so viel sei hier noch erwähnt, dass man sich bei bösartiger Natur der Geschwülste vor blutigen Dilatationsversuchen hüten muss, weil sonst das Uebel um so verderblicher auftritt. Nur eine milde allmählige Ausdehnung ist zur Fristung des Lebens anzuwenden, wenn die totale Extirpation nicht ausführbar ist. Die krampfhafte Strictur kann hier ebenfalls übergangen werden.

Die angeborene Verengerung des Afters wird am Besten auf unblutigem Wege durch allmählige Ausdehnung bewirkt, indem man von Zeit zu Zeit immer dickere Bougies einlegt, und diese durch Bandagen befestigt. Ganz zu verwerfen ist die ringförmige Abtragung des Randes zur Erweiterung der Oeffnung, denn es entsteht danach eine neue Verengerung durch den Vernarbungsprozess. Führt die unblutige Erweiterung nicht zum Ziel, so kerbt man den After mehrfach ein, und sucht dann durch Einlegung von Wiecken etc. die Wunden mit einer breiten Narbe zu heilen, und die gebildeten Läppchen im Umfange der Afteröffnung nach innen hin umgestülpt zu erhalten. Oft kehrt jedoch, selbst bei der grössten Vorsicht, die frühere Verengerung wieder zurück (vergl. §. 283.). Carus[1]) beschreibt eine gelungene Operation dieser Art. Mit Erfolg hat Dieffenbach[2]) öfters die Durchschneidung des Afters **subcutan**, d. h. ohne die Schleimhaut mit zu durchschneiden, vorgenommen, indem er ein schmales Messer an verschiedenen Stellen dicht neben dem After durch die äussere Haut einsenkte, dasselbe mit dem Rücken gegen die Schleimhaut des Mastdarms gekehrt, dicht unter dieser fortschob, und dann im Zurückziehen den Schnitt verrichtete. Vermöge ihrer Nachgiebigkeit legte sich die Schleimhaut dann in die Wunden hinein, nachdem die Rigidität der Umgebung durch diese Incisionen gehoben war. Bis zur Heilung wurden Bourdonnets oder Bougies eingelegt. Ist die Verengerung durch Narben in der äusseren Haut bewirkt, so wird die Narbenmasse extirpirt, und dann die Schleimhaut mit der äusseren Haut durch Nähte zusammengebracht.

§. 289. In Folge von Geschwüren entsteht bisweilen eine vollkommene Verwachsung der Hinterbacken, die den freien Abgang des Kothes verhindert. Einen solchen Fall hat Rust[3]) beobachtet. Er schnitt die Verwachsung der ganzen Länge und Tiefe nach durch, und suchte die Wiedervereinigung der Wunde sorgfältig zu verhüten. Hierauf erlangte der zusammengezogene Sphincter ani wieder von selbst seine natürliche Ausdehnung und Verrichtung. Sicherer als die

1) Gemeinsame deutsche Zeitschrift f. Geburtsk. Bd. II. H. II. p. 414.
2) Dieffenbach's operative Chirurgie. I. p. 682.
3) Rust's Magazin. Bd. I. p. 227.

einfache Trennung ist in diesen Fällen nach Dieffenbach[1]) die Bildung eines Hautstreifens, der, ähnlich wie bei der Operation der narbigen Contractur (§. 242.) als überhäutete Zwischenmasse, sich zwischen die getrennten Hinterbacken hineinlegt. Er führt zu dem Ende, während der Kranke stehend sich über einen hohen mit einer Matratze bedeckten Tisch vorn über beugt, vor und hinter dem After, auf jeder Seite der Mittellinie des Körpers, parallel mit dieser, einen Schnitt durch die narbige Haut, der aber in der Nähe des Afters, sich nach innen wendend, und in die Afteröffnung selbst hineingeht. Die beiden Schnitte vor dem After, zwischen diesem und dem Scrotum, haben jeder einen Zoll, die hinter dem After aber zwei Zoll Länge. Durch diese vier Schnitte wird ein Hautstreifen von der Breite des Zeigefingers gebildet, der an seinem vorderen Drittheil den After enthält. Wird nun die Trennung nach der Tiefe zu fortgesetzt, so senkt sich dieser Streifen zwischen die Hinterbacken hinein, bildet den Grund der zwischen ihnen befindlichen Furche, und verhütet nun ein neues Zusammenschmelzen derselben. Der After selbst wird noch durch Incisionen gehörig erweitert, und darauf ein gehörig dickes Bourdonnet eingelegt; die äusseren Wunden werden mit Charpie, Pflaster und einer T-Binde bedeckt.

Ist der After nur auf einer Seite durch Narben verengt, so schneidet man diesen in Form eines Keils aus, und vereinigt die Wunde durch Knopfnähte. Gehen einzelne Narbenstränge quer über den After fort, so werden diese einfach durchschnitten oder nöthigenfalls völlig extirpirt. Bei schwieliger Beschaffenheit des Afterrandes in Folge von dyskrasischen Leiden, muss ausser der Durchschneidung oder Extirpation auch noch eine allgemeine Behandlung (z. B. durch Decoct. Zittmanni) eintreten, verbunden mit dem Gebrauch von erweichenden Cataplasmen.

§. 290. Sitzt die Verengerung höher im Mastdarm, ist sie ihrer Natur nach gutartig, z. B. aus der Heilung von Geschwüren hervorgegangen, mehr klappenartig, und bleibt die unblutige Erweiterung erfolglos; so kann man versuchen, das Uebel dadurch zu heben, dass man den verengenden Ring ringsherum einkerbt. Zu dem Ende führt man ein Bougie durch die Verengerung durch, und längs diesem ein schmales, an der Spitze abgestumpftes Fistelmesser ein, dessen Klinge nur im vorderen Theile schneidend ist, und lässt die Schneide dann gegen die Verengerung wirken. Ebenso verfährt man auch da, wo die Verengerung sich über eine grössere Strecke ausdehnt. Hier leistet gewöhnlich ein tieferer longitudineller Einschnitt auf jeder Seite mehr, als zahlreiche flachere Schnitte. Nach der Operation wird zuerst ein dickes Bourdonnet, mit einem Faden versehen, und später dicke Wachs-Bougies eingelegt, um bei der Heilung breite Narben zu erlangen. Indessen tritt hier leider nur zu oft der alte Zustand wieder ein. Dann bleibt nichts anders übrig, als die Extirpation der Verengerung nach Dieffenbach[2]) vorzunehmen, die aber natürlich nur dann ausführbar ist, wenn sich die Strictur nicht zu weit verbreitet, und wenn sie nicht über zwei Zoll vom After entfernt liegt. Dieffenbach hat diese Operation oftmals mit Erfolg ausgeführt. Der Kranke legt sich mit dem Bauche auf einen hohen, mit einer Matratze bedeckten Tisch, die Gehülfen ziehen die Hinterbacken auseinander. Um die erforderliche Zugängigkeit zu gewinnen, spaltet man den After nach oben und unten, zieht dann mit Hülfe eines Häkchens die Strictur hervor, und umschneidet sie an ihrer vorderen Grenze. Dann setzt man ein anderes Häkchen in den vorderen Wundrand ein, dringt mit dem Messer unter die Strictur, fasst sie, wenn sie schmal ist, mit einer Balkenzange, und trägt sie vollends ab. An der Stelle der früheren Strictur ist nun eine Wundfläche von gleicher Breite vorhanden; darauf zieht man den oberhalb derselben gelegenen Darmtheil herab, und bringt ihn mit dem unteren durch Knopfnähte in Verbindung. In den ersten Tagen nach der Operation bewirkt man eine künstliche Verstopfung durch Opium. Die Suturen können ohne Nachtheil so lange liegen bleiben, bis sie von selbst abgehen.

§. 291. Eine fortgesetzte mechanische Ausdehnung ist nach allen diesen Operationen nothwendig. Unmittelbar nach der Operation ist, wie schon oben erwähnt worden, die Einführung eines Bourdonnets das geeignetste Mittel. Es belästigt am wenigsten, da es weich ist, und stillt die Blutung. Später werden Bougies angewendet. Zweckmässig sind die von Gummi elasticum; einfacher noch ist die Anwendung eines Talglichtes, oder eines mehrfach zusammengedrehten Wachsstockes. Durch Hinzufügen neuer Enden kann man letzteren allmählig verstärken. Am untern Ende streift man den Talg oder das Wachs eine Strecke weit vom Dochte ab, um an diesem das Bougie ausziehen zu können. Sitzt die Verengerung über dem Sphincter, so gewährt das so zubereitete Bougie den Vortheil, dass es die verengte Stelle allein ausdehnt, ohne den Sphincter selbst zu erweitern, indem nur der Docht zum After heraushängt. Die Bougies werden, sorgfältig geölt, mindestens einmal täglich eingeführt, und bleiben immer so lange liegen, als der Kranke es ohne besondere Beschwerden ertragen kann. Pressschwamm bewirkt in kurzer Zeit eine starke Erweiterung; seine Wirkung ist aber zu heftig, als dass er anhaltend gebraucht werden könnte. Harte Bougies aus Holz, Horn, Elfenbein oder Metall sind gänzlich zu verwerfen.

4) Von der Verschliessung der Harnröhre.

§. 292. Die Verschliessung der Harnröhre ist schon zum Theil bei der Operation der Epi- und Hypospadie (§. 212) abgehandelt worden. Im Uebrigen giebt dieser Zustand keine Gelegenheit für die eigentliche Plastik, da das Operationsverfahren dabei entweder nur in der Trennung der verschliessenden Membran, oder bei der fleischigen Verwachsung einfach in der Durchbohrung des Theils, nach der Richtung des normalen Verlaufs der Harnröhre, mit einem

1) Dieffenbach's operative Chirurgie. I. S. 683.
2) Dieffenbach's operative Chirurgie. I. S. 686.

schmalen, spitzen Fistelmesser, oder einem spitzigen Stilet besteht. Ist der Weg gebahnt, so legt man eine Sonde ein. Heroldt[1]), Rublach[2]), Schneider[3]), Buret[4]) und neuerdings Ebert[5]) haben auf diese Weise mit Erfolg operirt.

Wo die Eröffnung nicht gelingt, bleibt nichts anders übrig, als den Blasenstich zu machen.

5) Von der Verschliessung und Verengerung der Scheide (Gynoplastice).

§. 293. Gewöhnlich ist dieser Zustand angeboren, bisweilen aber auch in späterer Zeit aus Krankheiten der betreffenden Theile hervorgegangen. Die Schamlippen sind bisweilen bei Neugeborenen gleichsam nur verklebt, und lassen sich auf ganz unblutige Weise wie ein Kartenblatt auseinander ziehen. Bisweilen sind sie aber innig mit einander verwachsen; bisweilen ist der Hymen widernatürlich dick und geschlossen; bisweilen ist die Scheide selbst verschlossen, und zwar entweder gänzlich durch eine quer vorgespannte Haut, oder durch Verwachsung ihrer Wandungen; oder theilweise durch einzelne querlaufende Stränge. Bisweilen fehlt die Scheide ganz. Der Uterus kann dabei vorhanden sein, oder ebenfalls fehlen.

Erst zur Zeit der Geschlechtsentwickelung fangen diese Zustände an, ihren nachtheiligen Einfluss geltend zu machen, und offenbaren ihn zuerst in der Zurückhaltung des Menstrualblutes; ausserdem verhindern oder erschweren sie den Coitus, die Conception und die Geburt. Deshalb verschiebt man auch in der Regel die eingreifenden Operationen zur Beseitigung dieser Zustände, bis in die Jahre der Pubertät; die leichteren Operationen unternimmt man aber füglich schon frühzeitig, theils um das Schamgefühl nicht zu verletzen, theils um einer festeren Verwachsung zuvorzukommen.

§. 294. Verwachsungen der Schamlippen und die Verschliessung der Scheide durch den Hymen oder eine andere Membran beseitigt man ohne grosse Schwierigkeit. Man spannt die Theile der Quere nach an, durchsticht die verbindende Masse, wenn keine Oeffnung vorhanden ist, an ihrer dünnsten Stelle mit einer Lanzette, führt eine Hohlsonde in die Oeffnung ein, und trennt die Verwachsung nach oben und unten in der Richtung der Schamspalte. Nach der Trennung legt man Leinwandläppchen, nach Umständen mit kaltem Wasser, Bleiwasser oder Oel getränkt, dazwischen. Einzelne Stränge, welche sich quer durch die Scheide durchziehen, zerschneidet man entweder einfach mit der Scheere, oder man schneidet sie gänzlich heraus.

Ist die Scheide selbst, jedoch nur an ihrem vorderen Ende, verwachsen, so zieht man nach geschehener Trennung die Schleimhaut aus dem freien Theile der Scheide hervor, und heftet sie an die äussere Haut. Hierdurch verhütet man am besten, (ähnlich wie bei der Mundbildung) eine neue Verwachsung. Lässt sich aber die Schleimhaut nicht so weit hervorziehen, um die ganze, aus der Trennung entstandene Wunde zu decken, so deckt man bloss den hinteren Spaltenwinkel durch einen 4eckigen Lappen, den man aus der hinteren Wand der Scheide durch zwei Längenschnitte bildet[1]). Nachdem der Lappen vom Grunde gelöst ist, zieht man ihn hervor, und heftet ihn an der Stelle der hinteren Commissur mit der äusseren Haut zusammen. Kann die Schleimhaut aber nicht zur Transplantation benutzt werden, so wendet man die äussere Haut dazu an. Man trennt dann die Verwachsung nur im oberen Theile durch einen vertikalen Schnitt, macht dann unter diesem einen Querschnitt, so dass die Wunden ein umgekehrtes T bilden, und führt von beiden Endpunkten des horizontalen Schnitts zwei parallellaufende Längenschnitte, bis zum Niveau der hinteren Commissur herab, wodurch ein länglich viereckiger Lappen gebildet wird. Hat man diesen vom Grunde gelöst, und die noch bestehende Verwachsung vollständig getrennt, so schlägt man den viereckigen Lappen der äusseren Haut nach innen hinein. Es ist dies Verfahren eine Wiederholung desjenigen, welches gegen Verwachsung der Finger angewendet wird.

§. 295. Bei einer Verwachsung, die sich über die ganze Scheide, oder den grössten Theil derselben erstreckt, dringt man sorgfältig in die Tiefe vor, während man sich durch Einführen des Fingers in den Mastdarm und durch Einlegen einer Sonde in die Blase, von der Lage dieser Organe überzeugt, und die Schnitte mehr der Quere nach macht, um eine Verletzung jener Organe zu vermeiden. Hierbei wird man sich am besten einer Scheere mit stumpfen Spitzen bedienen, und so viel als möglich eine unblutige Trennung versuchen. Ist das angesammelte Menstrualblut, oder ein Kindestheil hinter der Verwachsung zu fühlen, so richtet man die Schnitte darauf hin. Ist man aber schon tief eingedrungen, ohne den freien Theil der Scheide oder den Uterus erreicht zu haben, so entsteht, besonders wenn die Molimina menstrualia fehlen, der Verdacht auf Mangel des Uterus, und ist es dann gerathen, von der Fortsetzung der Operation abzustehen. Fehlt die Scheide gänzlich, ist aber der Uterus vorhanden, und macht sich dieser durch die Anfüllung mit Blut bemerkbar, so dringt man, nachdem man die Haut an der Stelle des Scheideneingangs durchschnitten hat, unter denselben Cautelen, wie bei der Verschliessung der Scheide, in die Tiefe ein. In der Regel wird hier die unblutige Trennung leichter und in weiterem Umfange ausführbar sein, als bei der Verwachsung. Ist man auf den Uterus gekommen, so sticht man diesen mit dem Troikar

1) Stark's Archiv f. d. Geburtsh. Bd. III. St. 1. p. 82.

2) Rublach (Rust's Magaz. f. d. ges. Heilk. Bd. XVIII. Heft 2. S. 290.

3) Gemeinsame deutsche Zeitschr. f. Geburtsk. Bd. III. H. 3. p. 481.

4) Nouvelle Bibliothèque médicale. Paris 1829.

5) Med. Zeitung, herausg. v. Verein f. Heilk. in Preussen. XII. Jahrg. 1843. No. 19.

1) Dieffenbach's operative Chirurgie. I. p. 638.

oder einem Pharyngotom an, und erweitert darauf die Oeffnung mit einem Knopfbistourie.

Amussat will bei mangelnder Scheide durch äusseren Druck, den er unmittelbar unterhalb der Harnröhrenmündung anbringt, die äussere Haut allmählig in Form eines geschlossenen Kanals nach innen hineinstülpen, und so auf völlig unblutige Weise bis an den Uterus gelangen; diesen dann mit einem Troikar öffnen, und die Wunde nach beiden Seiten erweitern. Diese Bildung der Scheide aus der äusseren Haut wäre allerdings recht vortheilhaft, wenn nicht bedeutende Quetschungen und Zerrungen dadurch veranlasst würden, und es nur einzusehen wäre, wie diese Einstülpung der Haut dauernd gemacht werden könnte.

Die Nachbehandlung ist ähnlich wie bei der Atresia ani. Bei weiter Trennung findet auch hier eine grosse Neigung zur Wiedervereinigung und Verengung statt, der man nur mit Mühe durch eingelegte Bourdonnets, elastische Röhren, Pressschwamm und Dilatatorien begegnen kann.

Die Verengerungen der Scheide werden entweder auf unblutigem Wege, durch Anwendung von erweichenden Mitteln und durch mechanische Ausdehnung, oder auf operativem Wege durch Einschnitte, ähnlich wie bei den Verengerungen des Mastdarms, beseitigt.

§. 296. Es kann die Scheide natürlich beschaffen, aber der Muttermund oder der Kanal der Scheidenportion verwachsen sein. Hat sich demzufolge das Menstrualblut in bedeutender Menge im Uterus angesammelt, so tritt bei der membranösen Verschliessung diese Haut als ein gespannter Sack hervor. Am zweckmässigsten öffnet man diesen nach Dieffenbach mit einer stumpfspitzigen Scheere, die man unter Leitung des linken Zeigefingers einführt. Bei einer wirklichen Verwachsung des Mutterhalses verstreicht die Vaginalportion allmählig mit der zunehmenden Ausdehnung des ganzen Uterus. Man öffnet den Uterus dann von der Scheide aus am besten mit einem Pharyngotom oder Hysterotom, dessen Spitze man einsenkt, und erweitert dann die Wunde mit einem Knopfbistourie. Als Nachbehandlung wendet man laue Ingectionen von Wasser oder schwachem Kamillenthee an. Wenn es ertragen wird, legt man einen elastischen Katheter in die Oeffnung ein. Ist die Verwachsung während der Schwangerschaft zu Stande gekommen, so macht man, wenn die austreibende Thätigkeit des Uterus beginnt, die Hysterotomia vaginalis. Erweitert sich der Muttermund nicht gehörig bei der Geburt in Folge von Rigidität oder scirrhöser Entartung, so kerbt man denselben an verschiedenen Stellen ein.

Abschnitt XV.

Verschiedene nachträglich abzuhandelnde Gegenstände.

§. 297. Der Vollständigkeit wegen müssen noch folgende Operationen, die in den früheren Abschnitten keine recht passende Stelle finden konnten, erwähnt werden:

1) die Ausfüllung der Orbita durch Hautverpflanzung,
2) die Hautverpflanzung zur Heilung des Krebses,
3) die Hautverpflanzung zur Verschliessung der Bruchpforte.

Von der Ausfüllung der Orbita durch Hautverpflanzung.

§. 298. Wenn nach der Extirpation des Bulbus die Augenlider tief eingesunken sind, so empfiehlt Dieffenbach[1]), um die hierdurch erzeugte Entstellung einigermassen zu heben, die Orbita durch ein Hautstück auszufüllen. Zu dem Ende soll ein rundlicher Hautlappen aus der Schläfe durch die gespaltene äussere Commissur in die Augenhöhle hineingeleitet, und daselbst mit dem wundgemachten Grunde durch Nähte verbunden werden. Nach Anheilung des Lappens ist dann die Augenlidspalte entweder durch die Tarsorrhaphie zu schliessen, oder ein künstliches Auge einzusetzen.

1) Chirurg. Erfahr. II. p. 133. u. Rust's Handb. d. Chirurg. Bd. IV. p. 576.

Von der Hautverpflanzung zur Heilung des Krebses.

§. 299. Je mehr man sich in neuerer Zeit von der unzuverlässigen Wirksamkeit der Heilmethoden, welche man gegen den Krebs angewendet, überzeugt hatte, desto freudiger musste Martinet de la Creuse's[1]) Mittheilung begrüsst werden, der in der Transplantation der Haut ein sicheres Mittel gegen die Recidive des Krebses gefunden haben wollte. Als Beweis für seine Behauptung theilt er vier Operationsfälle mit.

Der erste Fall betraf einen Mann, der seit sechs Jahren an einem Schwammgewächs am linken Nasenflügel gelitten. Nach sorgfältiger Extirpation trat dasselbe nach neun Tagen von neuem auf. Es wurde nochmals mit dem

1) Gazette médicale. 1834. No. 42.

Messer entfernt, und der Grund darauf mittelst Arsenik zerstört. Nach Abstossung des Schorfes zeigte sich eine gute Granulation, dennoch kam aber, selbst nach mehreren Monaten, keine Vernarbung zu Stande. Martinet bildete nun aus der angrenzenden Wangenhaut einen Lappen von der Grösse und Form der Wundfläche, und befestigte ihn durch zwei Nähte auf der granulirenden Fläche. Am achtzehnten Tage war der Lappen angeheilt. Sechs Jahre nachher war der Operirte noch vollkommen gesund.

Der zweite Fall betraf eine Frau von vier und vierzig Jahren, mit einem Krebsgeschwür in der rechten Brust. Martinet extirpirte die ganze Brustdrüse sammt den verhärteten Achseldrüsen. Schon nach fünf Monaten erfolgte ein Recidiv. Nun entfernte Martinet von neuem alles Krankhafte in Gestalt eines Ovals, legte dabei die Rippen und ihre Knorpel bloss, und wendete noch auf einzelne verdächtige Stellen das Glüheisen an. Als die Wunde überall eine gute Granulation zeigte, löste er einen gestielten Hautlappen aus der Seite, drehte ihn um, und befestigte ihn mit zahlreichen Nähten über der Wunde. Am sechs und zwanzigsten Tage ward die Brücke durchschnitten, da der Lappen nunmehr vollkommen angeheilt war. Die Patientin starb nach zwei Jahren an einer andern Krankheit, (an welcher, ist nicht gesagt,) ohne dass ein Recidiv eingetreten war.

In dem dritten Falle hatte Martinet bei einer Dame von neun und zwanzig Jahren, welche bereits an hectischem Fieber litt, einen schmerzhaften Knoten aus der Brust, mit Erhaltung der Hautdecken, extirpirt. Die Heilung erfolgte in kurzer Zeit. Bald darauf wurde aber die Haut, welche früher die Geschwulst bedeckt hatte, missfarbig, und verwandelte sich in ein Geschwür mit aufgeworfenen Rändern und übler Absonderung. Martinet schnitt das Geschwür aus, zerstörte alles Verdächtige durch Kali causticum, und setzte, nachdem sich der Schorf abgestossen hatte, ein Hautstück aus der seitlichen Brustgegend in den Defekt ein. Die Heilung kam in zwanzig Tagen zu Stande. Drei Jahre nachher war die Operirte noch gesund.

Als vierten Fall führt Martinet einen Mann von vierzig Jahren an, dem er eine krebsig gewordene Geschwulst aus der linken Wange entfernt hatte. Bald nachdem die Wunde geheilt war, kam der Krebs wieder. Martinet nahm alles Krankhafte mit dem Messer fort, brannte die Wunde mit dem Glüheisen, und pflanzte in die Wunde, als sie gute Granulation zeigte, einen gestielten Hautlappen aus der rasirten Haut des Hinterkopfes ein. Der Operirte hatte nach drei Jahren noch kein Recidiv.

§. 300. Wenn auch in den erwähnten Fällen, ausser der Extirpation, noch andere bei der Heilung des Krebses wirksame Mittel, als: Glüheisen, Arsenik, Kali causticum in Anwendung gezogen worden, und auch die krebshafte Natur des Uebels nicht überall deutlich nachgewiesen ist; so sind doch die Erfolge der Art, dass sie alle Aufmerksamkeit verdienen, zumal da in allen vier Fällen die Operation nach den gewöhnlichen Methoden, bereits ohne Erfolg ausgeführt worden war.

Martinet schreibt den Erfolg seines Verfahrens dem Umstande zu, dass jede Zerrung in der Umgebung der Wunde dadurch verhütet würde. Blandin glaubt dagegen, dass der Lappen, indem er durch seine Verpflanzung genöthigt wird, aus dem früher kranken Boden seine Nahrung zu ziehen, die Entwickelung von Pseudoorganisationen an dieser Stelle verhindere. Ob diese umstimmende Wirkung des verpflanzten Lappens auf einem carcinomatösen Boden angenommen werden kann, muss zur Zeit noch dahin gestellt bleiben. Jedenfalls ist sie aber geringer, als beim Lupus. Ein Lappen gesunder Stirnhaut, an die Stelle der durch Lupus zerstörten Nase eingepflanzt, äussert auf seine neue Umgebung den wohlthätigsten Einfluss, indem die umgebende Haut oft schon in ganz kurzer Zeit die Charaktere des Lupus verliert und zur normalen Beschaffenheit zurückkehrt. In zahlreichen Fällen habe ich diese von Dieffenbach zuerst angestellte Beobachtung bestätigt gefunden; dahingegen unter dem verpflanzten Lappen öfters das Carcinom fortschreiten gesehen. Die grösste Wahrscheinlichkeit hat die Ansicht von Zeis und von v. Ammon für sich, indem sie die Ursache des glücklichen Erfolges in der Abhaltung der atmosphärischen Luft von der Wunde, und in der Verhütung einer harten Narbe setzen. Hiernach würde es, wie es auch Blandin vorschlägt, und Philipps es ausgeführt hat, gerathener sein, nicht erst die Granulation abzuwarten, sondern den Lappen gleich auf die frische Wunde zu verpflanzen, wodurch nicht nur die Anwachsung erleichtert, sondern auch die Heilung beschleunigt wird. Ob indessen die Anwendung der Cauterien nicht zum Theil an Martinet's glücklichen Erfolgen Schuld sind, ist noch eine Frage, die wohl Erwägung verdient. Wo man nicht überzeugt sein kann, alles Krankhafte vollständig mit dem Messer entfernt zu haben, wird man die Anwendung der Cauterien nicht füglich unterlassen dürfen.

Aus den allgemeinen Erfahrungen über die Natur des Krebses, möchte sich über das in Rede stehende Operationsverfahren Folgendes herausstellen: Der Hautkrebs ist weniger bösartig als der Drüsenkrebs [1]), daher wird auch die Verpflanzung der Haut bei jenem die günstigsten Resultate liefern, wie es auch die zahlreichen glücklichen Erfolge der Nasen-, Augenlid- und Lippenbildung nach dergleichen Zerstörungen bestätigen. Anders verhält es sich aber beim Drüsenkrebs, namentlich in der weiblichen Brust. Dieser ist leider nur zu oft ein constitutionelles Leiden, das an der einen Stelle entfernt, an der andern wieder auftaucht. Was kann hier die Transplantation der Haut nützen? Auch wird man sich nicht leicht entschliessen, bei der Brust, die den Krebs bedeckende gesunde Haut mit fortzunehmen, um den Defect dann durch Transplantation zu ersetzen. Dies hiesse den operativen Eingriff ohne zureichenden Grund vergrössern. Ein anderes ist es, wenn die Haut selbst mit er-

1) Obgleich die neueren Untersuchungen zahlreiche Unterschiede zwischen den einzelnen Krebsgattungen aufgestellt haben, so ist hier doch, ihres praktischen Nutzens wegen, diese alte Eintheilung des Krebses, in Haut- und Drüsenkrebs, beibehalten worden.

krankt ist, und deshalb fortgenommen werden muss. Lässt sich die Wunde dann nicht ohne erhebliche Spannung durch seitliche Annäherung schliessen, so dass sie nicht anders als nach einer langdauernden Eiterung mit Hinterlassung einer gespannten und zum Aufbrechen geneigten Narbe heilen kann; so ist es freilich gerathener, die Deckung der Wunde durch plastische Hülfsmittel zu bewirken, denn sonst erfolgt leicht schon ein Recidiv, bevor noch die Vernarbung vollendet ist, oder es entwickelt sich ein solches in der breiten Narbe. Es ist nicht zu leugnen, dass eine schnelle Heilung der Wunde noch am meisten gegen Recidive schützt. Die Deckung der Wunde durch einen gestielten Lappen, wie es Martinet gethan, hat aber den Nachtheil, dass der Lappen leichter abstirbt, und dass man später noch die ernährende Brücke extirpiren muss. Daher ist die Deckung durch seitliche Verlegung der Haut, wo es nur irgend möglich ist, bei weitem vorzuziehen, da sie die geringste Verwundung veranlasst, und die Erhaltung des Lappens dabei am wenigsten gefährdet wird. Zeis empfiehlt daher in solchen Fällen mit allem Recht, das Krankhafte in Gestalt eines Dreieckes zu extirpiren, und dann zur Seite einen viereckigen Lappen, wie bei Dieffenbach's Blepharoplastik, zu bilden, den man nach dem Defect hin verlegt. Philipps[1]) hat auf diese Weise mehrmals operirt, und zu dem Ende auf der Brust Wunden von der Breite eines Fusses angelegt, die aber dennoch durch genaue Anheftung des Lappens gedeckt, und durch rasche Vereinigung geheilt wurden.

Von der Hautverpflanzung zur Verschliessung der Bruchpforte.

§. 301. Die radikale Heilung der Brüche, oder die durch die Kunst herbeigeführte organische Verschliessung der Bruchpforte, war schon von jeher ein Gegenstand, der die Aufmerksamkeit der Chirurgen in hohem Grade auf sich zog. Vor allem muss man, was die Heilbarkeit anbetrifft, die Brüche bei jüngeren Personen von denen bei älteren und völlig ausgewachsenen unterscheiden. So heilen Nabelbrüche bei Kindern immer ohne alle Schwierigkeit nach Anwendung eines zweckmässigen Verbandes, der den Bruch zurückhält; ebenso auch in der Regel die Leistenbrüche bei jungen Leuten nach dem Gebrauche eines Bruchbandes. Anders verhält es sich aber bei völlig erwachsenen Individuen. Bei diesen ist es nur selten möglich, durch so einfache Mittel die Heilung zu bewirken, weil jene Mittel dann nicht mehr mit dem Naturbestreben zur Schliessung dieser Oeffnungen zusammentreffen. Für diese Fälle hat man daher andere, mehr eingreifende Mittel in Anwendung gebracht, die theils noch aus der frühesten Zeit, vor der Erfindung der Bruchbänder, herstammen, theils der neuesten Zeit angehören. Es ist hier nicht der Ort, näher in das Einzelne einzugehen, und eine genaue Würdigung der verschiedenen Verfahrungsweisen zu unternehmen. Das Resultat einer solchen Prüfung ist aber das: dass eine jede der bekannten Methoden immer noch, theils zu unsicher, theils zu gefährlich ist, um als Norm aufgestellt werden zu können. Hier haben wir es nur mit der Verschliessung der Bruchpforte durch die äussere Haut zu thun.

§. 302. Dzondi[1]) erwähnt die Einheilung eines von der Epidermis entblössten Hautlappens in die Bruchpforte. Jameson[2]) verrichtete eine ähnliche Operation bei einer Dame, bei der er früher schon einmal den Bruch wegen Einklemmung operirt hatte. Er legte den Schenkelring bloss, bildete aus der benachbarten Haut einen lanzettförmigen Lappen von zwei Zoll Länge und zehn Linien Breite, setzte ihn in den Schenkelring ein, und befestigte ihn daselbst durch blutige Hefte. Es soll eine vollkommene Heilung danach erfolgt sein; jedoch frägt es sich, ob diese Heilung auch von Dauer war, und ob der Bruch nicht wieder herausgetreten ist, nachdem die Narben wieder weich geworden. Jedenfalls ist aber das Verfahren zu gefährlich, mag man es unmittelbar nach der Operation eines eingeklemmten Bruches, oder bei einem nicht eingeklemmten Bruche in Anwendung bringen. Wird der Bruchschnitt bei einem eingeklemmten Bruche gemacht, so operirt man, um das Leben des Kranken zu erhalten, und ihn einer Lebensgefahr zu entziehen. Ist der Bruch durch die Operation reponirt, so ist dieser Absicht genügt, und es muss alles aufgeboten werden, jede weitere Schädlichkeit abzuhalten. Unter solchen Umständen aber die Einheilung eines Hautlappens in die Bruchpforte zu versuchen, heisst obigem Grundsatze geradenweges entgegenhandeln. Nicht allein vermehrt die Einheftung des Lappens den Wundreiz, sondern es bringt auch die Anwesenheit des Lappens im Bruchringe mannigfache Gefahr, besonders wenn er nicht anheilt, was leicht möglich ist. Als fremder Körper hindert er einerseits die Schliessung der Pforte durch Granulation, andererseits unterhält er die Eiterung; stirbt er ab, so fliesst das gangränöse Sekret in die Bauchhöhle, und erregt hier Peritonitis, an der der Kranke zu Grunde geht. Dasselbe findet Statt, wenn man diese Operation bei einem nicht eingeklemmten Bruche unternimmt. Hier bringt man den Kranken durch Eröffnung der Bauchhöhle in Lebensgefahr, nur um ihn einer Unbequemlichkeit, welche das Tragen des Bruchbandes mit sich führt, zu entziehen.

§. 303. Minder gefährlich ist die von Gerdy[3]) herrührende Invagination, wobei die Bruchpforte ohne Eröffnung der Bauchhöhle, nur durch Einstülpung der äusseren Haut verschlossen wird. Am besten passt dies Verfahren gegen äussere Leistenbrüche bei Männern. Der Kranke liegt, wie zum Bruchschnitt, auf dem Rücken. Der Opera-

1) Philipps. Autoplastie après l'amputation des cancers. Lettre chirurgicale à M. Dieffenbach.

1) Geschichte des klinischen Instituts. p. 117.

2) Lancet. Tom II. London 1829. p. 142.

3) Gazette des hôpit. 1836. Janv. T. X. p. 11., u. Behrend's Rep. d. med. Journ. 1835. II. 158. III. 54, 297. 1836. I. 164; in Fricke's Zeitschrift d. ges. Med. I. 3. S. 391.

teur steht zwischen den gespreitzten Schenkeln desselben, die von Gehülfen unterstützt werden. Nachdem er den Bruch reponirt hat, stülpt er mit dem Zeigefinger der linken Hand die Scrotalhaut in den Leistenkanal bis an den äusseren Leistenring, hinein, lässt den Finger hier verweilen, führt auf demselben eine gestielte Nadel, die mit einem Fadenbändchen versehen ist, ein, und sticht die Nadel vom blinden Ende der Einstülpung aus, nach aussen durch. Indem er das Fadenende festhält[1]), zieht er die Nadel zurück, und macht dann einen zweiten Ausstich in einiger Entfernung von dem ersten. Nun zieht er das andere Ende des Fadens aus, und entfernt die Nadel aus der Einstülpung. Die Fäden des Fadenbändchens werden getheilt, und über kleine Cylinder geknüpft. Bei grosser Weite des Leistenkanals und der Bruchpforte sind zwei bis drei solcher Suturen nöthig. Zuletzt wird die eingestülpte Haut mit Liq. Ammonii caustici bepinselt. Die Operationsstelle wird darauf mit einem Plümasseau bedeckt, der Kranke zu Bette gebracht, und bei gehöriger Unterstützung des Scrotums zweckmässig gelagert, und auf magere Kost gesetzt, um Stuhlgänge in der ersten Zeit zu verhüten. Durch den Reiz, welchen die Suturen und die Pinselung hervorrufen, erfolgt Entzündung und Eiterung in der invaginirten Parthie. Am dritten Tage, wo der Eiter gewöhnlich aus den Stichpunkten hervorkommt, werden die Suturen entfernt; doch lässt man sie noch länger liegen, wenn der Kranke an Husten oder ähnlichen Zufällen leidet, welche ein besonderes Andrängen der Eingeweide gegen die Bruchstelle veranlassen. Ein mässiger Grad von Entzündung ist durchaus erforderlich, weil die eingestülpte Haut nur dadurch an ihrer Oberfläche, und mit dem Leistenringe verwachsen kann. Bei übermässiger Entzündung verfährt man aber streng antiphlogistisch. Die Eiterung hört gewöhnlich nach funfzehn bis zwanzig Tagen auf, jedoch muss der Kranke noch bis in die vierte Woche die Rückenlage beibehalten, und darauf noch in den ersten Monaten ein Bruchband tragen.

Das Verfahren von Jobert hat vielfache Nachahmung gefunden. Man hat es verschiedentlich verändert, doch ist es im Wesentlichen immer dasselbe geblieben. Namentlich haben es Wutzer[1]), Sotteau[2]), Mayor[3]) und Lehmann[4]) vielfach ausgeübt. Jedoch ist auch dies Verfahren immer noch zu gefährlich für das, was es leistet. Bei der Operation ist die Verletzung des Saamenstrangs und das Anstechen des Bauchfells leicht möglich; die Entzündung setzt sich oft in die Bauchhöhle fort, wo dann die Scene mit dem Tode endigt; oder es tritt eine weitverbreitete Eiterung in den Bauchdecken, oder Brand des Scrotums ein, wodurch die Genesung des Kranken auf lange Zeit verzögert wird. Bei allen diesen Gefahren ist der Erfolg immer noch zweifelhaft. Wenn die Narben, wie überall, mit der Zeit weich geworden sind, tritt auch in der Regel der Bruch wieder hervor.

1) Hierbei gelten dieselben Cautelen, die §. 188. p. 103. angegeben sind, damit der Faden nicht vor der Zeit von der Nadel abgestreift werde, oder diese auf jenem gefangen bleibe.

1) Wutzer. Organ f. d. ges. Heilk. Bonn 1841, I. S. 1.

2) Annales et Bullet. de la soc. de méd. de Gand. 1840. Join. p. 79.

3) Mayor, v. d. radikalen Heilung der Brüche. Aus dem Französ. v. Finsler. Zürich, 1837.

4) Med. Zeitung d. Vereins f. Heilk. in Preussen. 1839. No. 47.

Ergänzungen.

Von der Nasenbildung.

1) Von der Nasenbildung im engeren Sinne des Wortes.

§. 304. Zu den beiden Hauptmethoden der Nasenbildung aus der Armhaut, der italienischen nach Tagliacozzi (§. 40), und der deutschen nach v. Gräfe (§. 48), hat Dieffenbach[1]) in neuester Zeit noch eine dritte hinzugefügt, die er als:
totale Rhinoplastik aus der Armhaut auf dem Arm bezeichnet. Nach dieser Methode wird der Hautlappen auf dem Arme schon zu einer Nase geformt, so dass später dann die, so zu sagen, fertige Nase, nur vom Arm aus, an ihren natürlichen Sitz verpflanzt zu werden braucht. Dieffenbach giebt dazu folgendes Verfahren an:

Das gehörig grosse, dreieckige Nasenmodell wird an der geeigneten Stelle (§. 45) so auf die innere Seite des linken Oberarmes gelegt, dass die Spitze nach oben gerichtet ist. Dann führt man einige Linien unterhalb der Spitze, auf jeder Seite, längs der Schenkel des Dreiecks, bis zur Basis desselben einen Schnitt herab, und löst die Haut zwischen beiden Incisionen vom Grunde. Hierdurch ist eine Hautbrücke gebildet, die von unten nach oben sich ver-

1) Dieffenbach's operative Chirurgie. Bd. I. S. 380.

schmälert, und an beiden Enden mit der umgebenden Haut in Verbindung geblieben ist. Man erleichtert sich die Bildung dieser Hautbrücke, wenn man die Haut mit einer geraden Balkenzange in einer schiefen Falte erhebt, und längs der Balken dann die Incisionen macht. Hierauf schneidet man, von dem einen Seitenrande aus, die breite Basis dieser Brücke, auf ein Drittheil ihrer Breite ein. Wenn die Blutung, sowohl aus dem Lappen als aus der Armwunde, gestillt ist, sucht man die letztere möglichst zu verkleinern, indem man ihre Wundränder durch Pflasterstreifen, die man unter der Brücke durchführt, einander nähert. Der durch die Incision an der Basis gebildete freie Winkel des Lappens, welcher später den Nasenflügel darstellt, wird nun unter die Brücke durchgezogen, und der ihm zugehörige Seitenrand der Brücke, mit dem gegenüberstehenden durch Knopfnähte verbunden. Hiermit ist nun die Brücke gleichsam der Länge nach zusammengelegt, und sie kehrt nun auch der Armhaut eine Epidermisfläche zu. Fangen die Nähte an durchzueitern, so werden sie nach und nach entfernt und durch spiralförmige Pflasterstreifen ersetzt, die so selten als möglich gewechselt werden, während man dagegen recht fleissig (mindestens täglich ein- bis zweimal) die Armwunde verbindet, und die Ränder derselben durch Pflaster zusammen zieht, auch ihre Vernarbung auf alle Weise befördert. Ist alles verheilt, so wird zwischen der Hautbrücke und dem Arm eine Lage Watte untergeschoben, erstere auch von aussen mit Watte bedeckt, und das Ganze durch eine leichte Flanellbinde befestigt. Nach einiger Zeit wird nun die Nase vorgebildet, indem man die gedoppelte Hautbrücke an verschiedenen Stellen durchsticht und Schienen anlegt (wie Tab. X. Fig. 5.), um dadurch besonders den Theil, welcher künftig die Nasenspitze bilden soll, hervorzudrängen. Ist dies erreicht, so geht man zur Anheftung des Lappens an das Gesicht über. Zur Aufnahme der Seitentheile der Nase führt man zwei schräg absteigende Schnitte herab, die oben, zwischen den Augenbraunen, durch einen Bogenschnitt vereinigt werden. Man muss besonders darauf sehen, die Nase recht hoch anzusetzen, weil die Anheilung an der derberen Stirnhaut leichter, als an der zarten, und gewöhnlich mit Narben bedeckten Gesichtshaut gelingt, und durch die Verheilung im oberen Theile, wenigstens die Erhaltung des Lappens gesichert wird. Der äussere Rand der Incisionen wird überall, zur leichteren Verbindung mit dem Lappen, vom Grunde gelöst (§. 64.). Ist diess geschehen, so schneidet man das obere Ende der Hautbrücke auf dem Arme durch, und spaltet sie wiederum an der Stelle, an welcher sie früher zusammengenäht worden ist. Nun bringt man durch Erheben des Arms den Lappen an das Gesicht, und heftet sein oberes Ende durch drei Insektennadeln, die Seitenränder durch Knopfnähte an. Zur Befestigung des Arms dient eine Kappe mit Backenstücken, an welcher in der Scheitelgegend ein handbreites gepolstertes, zum Schnüren eingerichtetes Aermelende angenäht ist. Der Ellenbogen wird durch ein ähnliches Aermelstück umfasst, und beide durch Bänder mit einander verbunden. Unter die Brücke am Arm wird etwas Charpie gelegt, und diese durch Heftpflasterstreifen befestigt. Schwillt der Lappen auf, so wird er zuerst mit kaltem, nach drei bis vier Tagen mit lauem Bleiwasser fomentirt. Die Nähte werden nach den bekannten Regeln entfernt. Auch wenn die Anheilung überall gelungen ist, thut man wohl, die Trennung des Lappens vom Arm nicht vor dem vierzehnten Tage vorzunehmen. Diese geschieht nun, indem man die Basis des einen Flügels und das Septum ausschneidet. Der Flügel muss etwas grösser gemacht werden, als der der entgegengesetzten Seite, weil er sich noch bei der Vernarbung verkleinert. Der untere Rand des Septums wird in eine Incision im obern Theile der Oberlippe (§. 64.) eingesetzt, und durch starke Suturen befestigt. Die weitere Behandlung geschieht ganz nach den früher (§. 73 u. ff.) gegebenen Regeln.

§. 305. Dieffenbach hat dies Verfahren mit glänzendem Erfolge ausgeführt, und zwar gerade in den schwierigsten Fällen, namentlich: bei schwächlichen Personen, bei dünner zarter Haut, bei dürftiger Beschaffenheit des Stumpfes, bei narbigem Zustande der ganzen Stirn und Gesichtshaut. Diese Methode gewährt den Vortheil, dass der Kranke dabei verhältnissmässig wenig leidet, da der Arm, während der längsten Zeit der Kur, frei bleibt, und der Kranke bei der Verpflanzung des Lappens an das Gesicht, nicht mehr von der Eiterung belästigt wird. Auch ist hierbei das Absterben des Lappens kaum jemals zu besorgen, da derselbe schon auf dem Arme hinlänglich selbstständig geworden ist. Misslingt auch das Anheilen am Gesicht das erstemal, so kann man nach einiger Zeit die Anheilung von neuem versuchen. In allen erwähnten Punkten behauptet diese Methode einen entschiedenen Vorzug vor der deutschen. Am nächsten steht sie der italienischen; indessen wird bei dieser die Gestaltung des Lappens auf dem Arme, ganz der Natur überlassen. Hierbei tritt jedoch keine eigentliche Ueberhäutung der unteren Fläche ein, sondern es schlagen sich nur die Seitenränder des Lappens nach unten herum; der Lappen verliert dabei bedeutend an Umfang und nimmt an Dicke zu. (Tab. V. Fig. 3, 4.) In diesem Zustande ist er wohl zum Ersatz des Nasenrückens oder der Nasenspitze, kaum aber zum Ersatz einer ganzen Nase zu gebrauchen. Durch die nach Dieffenbach's Methode bewirkte Doppelung des Lappens, wird aber die langdauernde Eiterung an seiner untern Fläche, und dadurch das starke Zusammenschrumpfen desselben verhütet.

2) Von der Nasenbildung im weitern Sinne des Wortes.

§. 306. Die Einheilung eines dreieckigen oder birnförmigen Lappens zum Ersatz des fehlenden oder eingesunkenen Nasenrückens (§. 84.) hat nicht selten den Nachtheil, dass sich mit der Zeit der eingesetzte Lappen von der Nasenspitze isolirt, indem sich zwischen beiden eine quer über den Nasenrücken verlaufende Furche bildet. Durch Ausschneidung dieser Furche in Form eines liegen-

den Ovals (wie in §. 98), und genauer Heftung der Wunde lässt sich diese Einkerbung fortschaffen, und der gerade Verlauf des Nasenrückens wieder herstellen. Indessen wird die Nase dadurch wieder verkürzt und die Nasenspitze in die Höhe gezogen. War die Nase vor der Operation noch ziemlich lang, so bringt diese Verkürzung weiter keinen Nachtheil. Anders verhält es sich aber, wenn durch den eingesunkenen oder durchbrochenen Nasenrücken die Nase sehr verkürzt, und ihre Nasenspitze stark in die Höhe gezogen worden ist, so dass man von vorn in die Nasenlöcher hineinsehen kann. In diesen Fällen wählt Dieffenbach[1]) in neuerer Zeit, immer statt der dreieckigen oder birnförmigen, eine länglich ovale Lappenform (Tab. XV. Fig. 6.). Zuerst wird die Verwundung des Nasenstumpfes vorgenommen, indem er durch zwei elliptische Schnitte umschrieben wird, welche an der Nasenwurzel beginnen, nach aussen sich wendend, herabsteigen, die Flügel in schräger Richtung durchschneiden, und in der Nasenspitze dicht über dem Septum sich wieder vereinigen. Die von beiden Schnitten umfassten Theile bleiben stehen, und dienen als Stütze für den zu verpflanzenden Lappen. Nachdem die Seitenränder der Nase gehörig vom Grunde gelöst (§. 64.), und die Knorpeltheile, wo sie sich spannen und das Herabziehen der Nasenspitze verhindern, durchschnitten worden, wird nun nach dem gehörig grossen Modell der entsprechende ovale Stirnhautlappen gebildet, und nach den bekannten Regeln in den Defect eingesetzt. Durch diese Lappenform wird der Nasenrücken mehr, als durch jede andere verlängert, die Nasenspitze stark herabgedrängt, und die Entstehung des oben erwähnten lästigen Querkniffes auf dem Nasenrücken verhütet.

§. 307. Ist der knöcherne Theil der Nase erhalten, und nur der vordere knorpelige Theil zerstört[2]), so bekommt der Stirnhautlappen nach Dieffenbach dieselbe dreieckige Gestalt, wie zur Bildung einer ganzen Nase, namentlich erhalten das Septum und die Flügel dieselbe Breite, und nur die Höhe des Dreiecks wird verringert. Die ernährende Hautbrücke wird dann als ein schmaler Streifen bis zur Nasenwurzel herabgeführt (Tab. XV. Fig. 7.), wo ihr linker Seitenrand in der Nähe des inneren Augenwinkels endet. Die Haut des Nasenrückens wird der ganzen Länge nach in der Mitte gespalten, und darauf der rechte Seitenrand des Lappens in diese Incision hineingeführt. Sehr wichtig ist es hier, die Drehungsstelle der Brücke, so wie die Ränder der zu ihrer Aufnahme bestimmten Incision über dem Nasenrücken, in weitem Umfange vom Grunde zu lösen, damit bei der Drehung und Einpflanzung der Brücke durchaus keine Gene entsteht, welche bei der beträchtlichen Länge und der geringen Breite des Stiels, nur zu leicht ein Absterben des ganzen Lappens zur Folge haben würde. Im Uebrigen geschieht die Einpflanzung ganz nach den bekannten Regeln (§. 64.). Später wird die in den Nasenrücken eingeheilte Hautbrücke wieder vollständig extirpirt.

1) Dieffenbach's operative Chirurgie. B. I. S. 339.
2) a. a. O. Bd. I. S. 340.

§. 308. Blasius's[1]) Versuch, den vorderen Theil der Nase aus der Oberlippe zu bilden, ist schon §. 281. erwähnt worden. Er ward zu diesem Verfahren dadurch bestimmt, dass in dem betreffenden Falle die Stirn kurz, die Oberlippe aber bedeutend dick und breit war. Durch vier absteigende Schnitte, von welchen die beiden mittelsten nach unten convergirend, die beiden äussersten aber divergirend verliefen, zerlegte er die Oberlippe in fünf Theile. Der mittelste Theil wurde als Septum, die zunächst gelegenen als Flügel benutzt; die beiden äussersten wurden zur Lippe wieder vereinigt. Der Erfolg war, wie erwähnt, nicht befriedigend. Blasius gedenkt künftig, in ähnlichen Fällen erst die Flügel und später dann das Septum zu bilden. — Indessen ist, wie schon öfters erwähnt, die fleischige Lippe kein günstiges Material zur Bildung der Nasenflügel. Dasselbe gilt von der Wangenhaut (§. 86.), und danach ist Blasius's[2]) Vorschlag zu beurtheilen: eine ganze Nase aus der ganzen Dicke der Wandungen der Mundhöhle zu bilden. Die Nase soll aus zwei seitlichen Hälften zusammengesetzt werden, deren jede durch drei Schnitte gewonnen wird, von denen der eine von der Grenze der Nase und Wange schräg nach aussen und unten geht, der zweite die Oberlippe von oben nach unten spaltet, und der dritte gegen den ersten hin die Mundspalte verlängert. An der äusseren Grenze der Nasenflügel behalten die Lappen ihre Adhaesion, und werden so nach oben und der Mittellinie hinverlegt, dass ihre Schleimhautfläche nach aussen, das Corium nach innen gekehrt ist. Die Schliessung der Wunden in der Lippe und Wange geschieht durch einfache Vereinigung ihrer Ränder. In späterer Zeit wird das Septum gebildet. — Schwerlich dürfte jemals der Fall eintreten, dass weder Stirn- noch Armhaut benutzt werden könnte, und nur dann wäre obiges Verfahren zu versuchen.

§. 309. Die Nasenspitze lässt sich sehr gut aus der Armhaut ersetzen, da sich der Armhautlappen stark kugelt, und dadurch die Form der Nasenspitze treu darstellt. Bisweilen ist aber nur die äusserste Spitze der Nase verloren gegangen, und obgleich der Kranke dadurch bedeutend entstellt wird, so ist doch der Substanzverlust zu gering, um eine Transplantation aus der Ferne zu rechtfertigen. In diesen Fällen umschneidet Dieffenbach den flachen Defect durch zwei seitliche Bogenschnitte, schält die von ihnen umschlossene Narbenfläche ab, löst die äusseren Hautränder weit vom darunter gelegenen Knorpel ab, und vereinigt sie dann über dem Defect durch feine umschlungene Nähte. Hindert ein vorstehender Knorpelrand die Vereinigung, so wird dieser zuvor, nach Erforderniss, abgetragen.

§. 310. Das beste Material für den Ersatz eines gänzlich oder zum grössten Theil zerstörten Flügels, bietet die Stirnhaut dar. (Vergl. §. 86.) Bei Verlust des einen Nasenflügels giebt man dem Defect durch Abtragen der Ränder eine pyramidale Gestalt, mit der Spitze nach oben, wo-

1) Fricke's u. Oppenheim's Zeitschr f. d. ges. Med. Bd. XIX. p. 151
2) a. a. O. p. 157.

bei man aber sorgfältig erhält, was noch von den Resten des Flügels etwa vorhanden ist (§. 64.). Dann bildet man dem Defect entsprechend, den einzusetzenden dreieckigen Stirnhautlappen, und führt die Incision des nach der Mitte zu gelegenen Seitenrandes bis in die Spitze des Defectes hinein, während der Schnitt für den äusseren Rand im inneren Augenwinkel endet (§. 63.). Der untere freie Rand des eingesetzten Lappens muss beträchtlich tiefer hinabreichen, als der Nasenflügel der gesunden Seite, damit später eine Gleichheit zwischen beiden entsteht, wenn sich der freie Rand des Lappens nach innen umstülpt. Die Verbindung des Lappens geschieht an der Seite des Nasenrückens durch die umschlungene Naht, an der Wangenseite aber durch Knopfnähte, weil hier die umschlungene Naht nicht gut anzulegen ist. — Fehlen beide Nasenflügel, ist die Spitze und das Septum aber erhalten, so verfährt man auf dieselbe Weise, nur lassen sich dann beide zum Ersatz bestimmte Hautlappen in einem dreieckigen Stücke ausschneiden, das man dann in der Mittellinie spaltet. Diese Incision wird dann von der Nasenwurzel aus nach rechts und links, bis in die Spitzen des entsprechenden Defectes hinein verlängert, während die äusseren Schnitte seitlich in der Nähe der inneren Augenwinkel enden. (Tab. XV. Fig. 8.)

§. 311. Bei kleineren Defecten an den Nasenflügeln sind mannigfache Verfahrungsweisen anwendbar[1]). In §. 86. ist schon ein Verfahren angegeben worden, um die Entstellung zu heben, wenn der eine Nasenflügel an seinem freien Rande eine Zerstörung erlitten hat. Häufig genügt es hier indessen schon, zur Beseitigung aller Difformität, wenn der Verlust sehr unbedeutend ist, ein ähnliches Stück von dem gesunden Flügel abzutragen. Prominirt dann die Nasenspitze zu stark, so schält man auch von dieser ein Stückchen ab. Ist der Flügel gespalten, so vereinigt man ihn wie eine Hasenscharte. Bei breiter Spalte muss man auch hier die Ränder durch zwei Bogenschnitte (vergl. §. 152.) abtragen, damit die Ränder verlängert werden, und keine Einkerbung im freien Umfange des Nasenlochs zurückbleibt. Erscheint dann das Nasenloch der gesunden Seite verhältnissmässig zu gross gegen das andere, so entfernt man auch aus jenem ein entsprechendes Stück. Tritt darauf das Septum zu weit nach unten hervor, so schneidet man aus seinem knorpeligen Theile, dicht an der Grenze des häutigen, einen horizontalen länglich ovalen Streifen heraus, und vereinigt die Wunde durch Knopfnähte.

§. 312. Hat die Zerstörung nicht bloss den äussersten Rand, sondern auch das ganze untere Drittheil oder mehr noch vom Flügel ergriffen, so lässt sich der Zustand, nach Dieffenbach, auf überraschende Weise durch Umlagerung der Flügel[2]) beseitigen. Erscheint der untere freie Rand des Flügels durch die erlittene Zerstörung halbmondförmig ausgeschweift (Tab. XLVII.), so schält man das vordere Ende dieses Bogens 3 bis 4 Linien weit oberflächlich ab. Vom oberen Endpunkte dieser Verwundung führt man darauf einen bogenförmigen, schräg nach hinten aufsteigenden Schnitt durch die ganze Dicke des Nasenflügels bis zu dessen hinterer Grenze. Nun zieht man den Nasenflügel herab, und befestigt ihn in der natürlichen Stellung durch Nähte. (Tab. XLVII. Fig. 5.). Hat der Defect eine ungleiche pyramidale Gestalt (Tab. XLVII. Fig. 6.), so trägt man die Seiten der Pyramide durch zwei Bogenschnitte ab, die beide mit ihrer Convexität nach vorn gerichtet sind. Wollte man nun diese keilförmige Wunde einfach wie eine Hasenscharte schliessen, so würde die Naht, in Folge der Spannung, ausreissen, oder wenn dies nicht der Fall sein sollte, wenigstens der Flügel verkürzt bleiben. Um dies nun zu vermeiden, führt man, ähnlich wie im vorerwähnten Falle, von der Spitze dieser Wunde einen aufsteigenden Bogenschnitt durch die ganze Dicke des Flügels. Hierdurch lässt sich der Flügel herabbringen, und durch gegenseitige Verschiebung der Wundränder alle Entstellung beseitigen. (Tab. XLVII. Fig. 7.)

Diese angegebenen Methoden sind auch häufig bei künstlichen Nasen anwendbar, wenn die Nasenflügel durch den Vernarbungsprozess zu stark in die Höhe gezogen worden sind.

Subcutane Operationen an der difformen Nase.

§. 313. Eine grosse Zahl von minder erheblichen Difformitäten, deren Beseitigung aber oft dringend gewünscht wird, hat Dieffenbach[1]) häufig auf leichte Weise durch subcutane Operationen gehoben, und obgleich diese, nach der gegebenen Definition (§. 2.), streng genommen nicht zu den plastischen Operationen gehören, so verdienen sie doch als Beitrag zur Verbesserung fehlerhaft gebildeter Nasen (§. 100.) hier angeführt zu werden. Zu diesen Entstellungen gehören vertiefte Narben auf dem knöchernen Nasengerüste, Einkniffe der Nasenknorpel, die Schiefheit des Septums, und die Schiefheit der ganzen Nase.

Vertiefungen der Haut auf dem knöchernen Nasenrücken, in Folge von Narben, können durch subcutane Durchschneidung beseitigt werden, indem man ein schmales Messer vom Nasenloch aus zwischen Knochen und Haut hinaufschiebt, und mit der Spitze die Verwachsung löst; nach der Durchschneidung wird das Blut aus dem Stichpunkte herausgedrückt, die Haut verzogen, um einen gesunden Hauttheil an die Stelle der narbigen Verwachsung zu bringen, und ein Charpieballen durch Pflasterstreifen fest gegen gedrückt. Ist die Stelle vom Nasenloch aus nicht gut zu erreichen, was besonders der Fall ist, wenn sie gerade auf der Höhe des Nasenrückens sich befindet, so macht man den Einstich von aussen, ungefähr einen viertel Zoll von dem Eindrucke entfernt. Diese subcutane Lösung ist aber nur dann mit Vortheil anzuwenden, wenn die eingezogene Haut noch ziemlich natürlich beschaffen ist; ist sie dagegen sehr ver-

1) Dieffenbach's operat. Chirurgie. I. S. 362.
2) a. a. O. S. 363.

1) Dieffenbach's oper. Chirurgie. I. p. 366.

dünnt und entartet, so thut man besser, diese Stelle durch zwei Bogenschnitte zu umgeben, und die äusseren Hauträn-der dann, wie bei der Schliessung einer Oeffnung, darüber zu vereinigen.

Kniffe im knorpeligen Theile der Nase lassen sich eben-falls, wenn sie nicht sehr bedeutend sind, durch subcutane Lösung der Haut und Durchschneidung der Knorpel heben. Mit einem feinen Sichelmesser schneidet man vom Nasen-loche aus, den Knorpel mit einem einfachen Schnitt oder Kreuzschnitt durch, ohne die äussere Haut dabei zu ver-letzen. Dann stopft man das Nasenloch mit Charpie aus, und drängt dadurch, bis nach erfolgter Heilung, die einge-sunkene Stelle hervor. Sind die Kniffe bedeutend, so wer-den sie herausgeschnitten, und die Wunde dann durch die Naht vereinigt.

Die Schiefheit der knorpeligen Scheidewand beseitigt man entweder durch einen schrägen Durch- oder Einschnitt, oder man entfernt den am meisten prominirenden Theil in Form eines langen Ovals, oder man schneidet hinterwärts des häutigen Septums einen kleinen Keil aus, und verei-nigt dann wieder das häutige Septum mit dem knorpeligen durch Nähte.

Die Schiefheit der ganzen Nase[1]), welche gewöhnlich angeboren, seltener durch Verletzungen und Krankheiten erworben vorkommt, und die, wenn sie irgend bedeutend ist, eine auffallende und lächerliche Entstellung verursacht, kann ebenfalls durch subcutane Durchschneidung gründlich geho-ben werden. Man erhebt die Haut mitten auf dem Nasen-rücken in einer Längenfalte, sticht am untern Ende der Nasenbeine ein schmales Sehnenmesser ein, führt es, mit dem Rücken gegen die Haut gewendet, dicht unter derse-ben, an der Grenze zwischen Knochen und Knorpel entlang, bis nach der Wange hin, und durchschneidet dann im Zu-rückziehen den Knorpel und das Septum vollständig. Dann zieht man das Messer heraus, geht durch denselben Stich-punkt wieder ein, und durchschneidet die andere Seite der Nase auf gleiche Weise. Nun wird Charpie in die Nasen-löcher eingeschoben, und die Nase durch Pflasterstreifen und gegengelegte Charpieballen stark auf die andere Seite hinübergezogen, so dass sie nun in entgegengesetzter Rich-tung schief steht. Der Verband bleibt möglichst lange lie-gen, und wird, wenn es nöthig ist, auf dieselbe Weise er-neuert.

Nie hat Dieffenbach üble Ereignisse nach diesen Ope-rationen beobachtet.

Von der Blepharoplastik im weitern Sinne des Worts.

§. 314. Operatio Ectropii.

Das Ectropium in Folge von Narben hat Dieffenbach bisweilen auf folgende Weise beseitigt. Er nahm aus der Mitte des herabgezogenen Augenlides ein mit der Spitze nach unten gekehrtes, längliches, dreieckiges Hautstück heraus, dessen Basis bogenförmig parallel mit dem Tarsal-rande verlief, und von diesem etwa einen halben Zoll ent-fernt war. (Tab. XXV. Fig. 6.) Die Basis des Dreiecks wird nach beiden Seiten hin etwa $\frac{3}{4}$ Zoll weit verlängert, die Haut gehörig vom Grunde gelöst, und dann die drei-eckige Wunde durch seitliche Annäherung geschlossen. Die Wundränder, die nun in Gestalt eines T aneinander kom-men, werden durch Nähte vereinigt. (Tab. XXV. Fig. 7.) Auf diese Weise wird der untere convexe Rand des Augenli-des gehoben, und der Tarsalrand aufgerichtet. Bisweilen wurde auch die Conjunctiva, wie bei Dieffenbach's älterer Me-thode (§. 110. Tab. XX. Fig. 1—4.), mit in die Querwunde eingeheftet. Diese Methode leistet jedoch beim Augenlide kaum mehr, als die einfachere Methode des Verdrängens. (§. 112. Tab. XXV. Fig. 1. 2.[1]). Dagegen ist sie beim Ec-tropium der Unterlippe, wo die Haut bei weitem derber und fester, als am Augenlide ist, wie wir schon früher (§. 158.) erwähnt haben, sehr nützlich.

Operatio Ankyloblephari.

§. 315. Bei den höheren Graden des Uebels, wo die Tarsalränder von beiden Augenwinkeln an, bis fast zur Mitte hin verwachsen sind (Tab. XLVII. Fig. 1.), wendet Dieff-enbach[2]) eine Methode an, durch welche eine neue Ver-wachsung sicher verhütet wird. Zuerst werden die verwach-senen Augenlider, mit einer feinen Scheere auf einer Hohlsonde in der Richtung der Augenlidspalte bis über die Stelle der natür-lichen Augenwinkel hinaus, getrennt. Darauf wird am in-nern Augenwinkel aus dem obern Augenlide, ein mit der Spitze nach oben gekehrtes keilförmiges Stück entfernt, dessen Basis die Wunde am Tarsalrande bildet. Ein ähn-liches Stück, nur in umgekehrter Stellung, wird dann auch am äussern Augenwinkel aus dem untern Augenlide fort-genommen. (Tab. XLVII. Fig. 2.) Nachdem die Wundecken der Augenlider gehörig vom Grunde gelöst sind, wird das obere Augenlid nach der Nase, das untere nach der Schläfe hin verzogen, und die keilförmigen Wunden durch Nähte geschlossen. (Tab. XLVII. Fig. 3.) Auf diese Weise kommt in der Augenlidspalte immer der wunde Rand des einen Augenlides dem überhäuteten des andern gegenüber zu lie-gen, wodurch jener genöthigt wird, isolirt zu überhäuten.

1) Dieffenbach, in Casper's Wochenschrift. Jahrg. 1841. No. 38.

1) Diese Methode hat, wie es scheint, verschiedene Erfinder gehabt. Schon vor 10 Jahren habe ich sie von Dieffenbach verrichten sehen. Später machten Blasius und Sanson Ansprüche auf die Erfindung, und daher wird auch diese Methode öfters von den Schriftstellern als Blasius's (chirurgische Kupfertafeln, Supplem.) oder Sanson's (Hawranek in med. Jahrb. d. K. K. Oesterreichischen Staates v. Raiman u. Rosas. Neueste Folge. 1840. XXIII. Band. S. 425.) Methode bezeichnet.

2) Dieffenbach's operative Chirurgie. Bd. I. p. 480.

Erklärung der Kupfertafeln.

Bei jeder Figurenerklärung sind die §§. angegeben, in denen die Figur citirt ist.

Tafel I.

Nasenbildung aus der Stirnhaut nach der indischen Methode, nach v. Gräfe.

Fig. 1. Ersatz einer ganzen Nase.

a. c. g. f. e. d. b. das auf die Stirn aufgelegte Modell des Lappens (Fig. 3.); k. l. m. n. i. h. die vom Ansatz des Nasenmodells entnommene Linie. Die innerhalb dieser punktirten Linie befindlichen drei rothen Streifen bezeichnen die Furchen für die Aufnahme der Seitentheile der Nase, und des Septums. Die ** bezeichnen die Stichpunkte für die Suturen; o. p. die ernährende Brücke des Lappens. §§. 47. 53. 60.

Fig. 2. Die vorige Figur nach Ueberpflanzung des Lappens. §. 56.

Fig. 3. Modell des Stirnhautlappens zum Ersatz einer ganzen Nase nach v. Gräfe, wie es nach Fig. 4. bestimmt worden.

Die Punkte a. b. c. d. e. f. entsprechen den gleichnamigen Punkten auf Fig. 4. §§. 57. 60. 72.

Fig. 4. Gräfe's Nasenmodell zum Ersatz einer ganzen Nase. §§. 47. 57. 60.

Fig. 5. Bildung des Armhautlappens nach Tagliacozzi und v. Gräfe. §§. 40. 45.

Fig. 6. Modell des Lappens für den fehlenden vorderen Theil der Nase nach v. Gräfe.

a. b. c. d. e. f. k. entsprechen den Punkten des Nasenmodells Fig. 7.; h. n. und f. o. die Seitenränder d. Lappens. §§. 50. 51. 53.

Fig. 7. Nasenmodell für den fehlenden vorderen Theil der Nase nach v. Gräfe. §§. 47. 50.

Tafel II.

Tagliacozzi's Instrumente zur Nasenbildung.

Fig. 1. Forceps biceps — Gefensterte Balkenzange zum Aufheben des Armhautlappens. §. 40.

a. b. c. die Balken. f. die beiden Arme, welche die Balken tragen. d. der Ring, welcher bei der Schliessung der Zange, in das gezahnte Stellblatt c. eingehakt wird.

Fig. 2. Forceps triceps, desgleichen. §. 40.

f. die drei Arme, welche die Balken tragen. Die übrige Bezeichnung wie bei Fig. 1.

Fig. 3. Forceps columnaris — Zange zum Blutigmachen der Scheidewand. §. 43.

Fig. 4. 5. 6. 7. Zweischneidiges Skalpell zur Lösung des Armhautlappens. §. 40.

Fig. 8. 9. Nadeln zur Anheftung des Lappens. §. 41.

Fig. 10. 11. Nadeln zur Anheftung des Septums. §. 43.

Tafel III.

Instrumente von Tagliacozzi. (Fig. 1—8.)

Fig. 1. Tagliacozzi's Messer zur Bildung des Hautlappens §. 43.

Fig 2. 3. desselben, oliven- und myrthenblattförmiges Messer zum Ausschneiden der Nasenlöcher. §. 44.

Fig. 4. 5. 6. 7. desselben, Röhrchen zum Einlegen in die Nasenlöcher. §. 44.

Fig. 8. desselben, Nasen-Tectorium.

a. b. c. d. Ringe, und e. f. g. Schnüre zur Befestigung des Apparats. §§. 44. 75.

Fig. 9. v. Gräfe's Nasenröhrchen. §. 54.

Fig. 10. Die Nasenröhrchen in Verbindung mit der Lippenplatte. §. 54.

aa. Lippenplatte. bb. Nasenröhrchen. cc. Hülsen zur Aufnahme für die Stiele. dd. der Nasenröhrchen. e. Verbindungsschraube für die beiden Hälften der Lippenplatte. ff. Bänder zur Befestigung des Apparates.

Fig. 11. Verstärkungsplatten der Nasenröhrchen. §. 54.

Fig. 12. Das Wamms (Vestitus insititius) nach Tagliacozzi. §. 41.

a. die Kappe (Cucullus). b. Ausschnitt für das Ohr. c. Brusttheil (Thorax). d. Armloch.

Fig. 13. Binden zur Befestigung des Arms nach Tagliacozzi. §. 42.

a. Fascia regia. b. Fascia axillaris. c. d. Fascia cubitalis. e. Fascia pectoralis. f. Fascia brachialis.

Tafel IV.

Fig. 1. 2. Nasenbildung aus dem Arm nach Tagliacozzi. §. 42.

a. Fascia regia. b. F. cubitalis. c. F. brachialis. d. F. axillaris. e. F. pectoralis. f. Verband der Armwunde.

Fig. 3. Nasenbildung aus dem Arm nach v. Gräfe. §§. 49. 51. 52.

a. Armlade. b. Bänder zwischen Armlade und Brusttheil. c. Binde zur Befestigung der Hand. d. e. f. Vereinigungsbinden. g. die Kappe. h. Bänder zwischen der Armlade und den Vereinigungsbinden. i. das Brusttheil. k. Gurt zur Befestigung der Beinkleider.

Fig. 4. Incisionsskalpell nach v. Gräfe. §§. 45. 51. 56.

Fig. 5. 6. Skalpells zur Ausschneidung der Nasenlöcher. §§. 53. 59.

Fig. 7. Dieffenbach's bauchiges Skalpell. §§. 30. 63.

Fig. 8. Dieffenbach's spitzes Skalpell. §. 30.
Fig. 9. 10. v. Gräfe's Heftunterlagen. §§. 56. 58.

Tafel V.

Fig. 1. v. Gräfe's Nasen-Compressorium. §§. 54. 75.
Fig. 2. Labat's Bildung des Septums aus der Daumenhaut. §. 96.
Fig. 3. Ueberhäuteter Armhautlappen von oben. §. 40.
Fig. 4. Derselbe von unten. §. 40.
Fig. 5. v. Gräfe's Eductor für die Nasenspitze. §. 54.

Tafel VI.

Verschiedene Gestalten der Stirnhautlappen.

Fig. 1. Ursprüngliche Lappenform der Indier. §. 72.
Fig. 2. nach Delpech. §. 72.
d. e. f. die Spitzen, welche später bis a. b. c. verkürzt werden.
Fig. 3. nach v. Ammon und Zeis. §. 72.
Fig. 4. nach Dieffenbach, dreieckiger Stirnhautlappen. §. 62.
Fig. 5. nach Dieffenbach, birnenförmiger Lappen bei dünner Stirnhaut. §. 72.
a. b. und c. d. Einschnitte zur Bildung des Septums.
Fig. 6. derselbe mit umgeschlagenen Flügeln. §. 72.

Tafel VII.

Nasenbildung aus der Stirnhaut nach Dieffenbach. Ersatz einer ganzen Nase. §. 63.

Fig. 1. Ausschneidung des Stirnhautlappens.
Fig. 2. Anheftung des Lappens und Verkleinerung der Stirnhautwunde.
Fig. 3. 4. Verband mit Charpie und Pflaster.

Tafel VIII.

Nasenbildung aus der Stirnhaut nach Dieffenbach. Ersatz des Nasenrückens bei Mangel der unterstützenden Knochen. §. 84.

Fig. 1. Gesicht von vorn.
Fig. 2. von der Seite.
Fig. 3. nach Verpflanzung des Lappens von vorn.
Fig. 4. desgleichen von der Seite.
Fig. 5. Ausschneidung eines ovalen Hautstückes zur Entfernung der ernährenden Brücke und Verbesserung der Form. §§. 84. 77.

Tafel IX.

Fig. 1. 2. Vollendete Heilung des auf Taf. VIII. Fig. 1—4 dargestellten Falles. §. 84.

Ergänzung der Spitze und des Septums aus der Stirnhaut.

Fig. 3. von vorn. §. 89.
Fig. 4. von der Seite. §. 89.

Tafel X.

Fig. 1. Eingepflanzter Stirnhautlappen zum Ersatz des Septums und der Nasenspitze. §. 89.
Fig. 2. Der eben angeführte Fall nach Excision des in Fig. 1. angedeuteten dreieckigen Hautstückes und Vereinigung der Wunde in Gestalt eines T. §. 89.
Fig. 3. Bildung des Septums aus dem Nasenrücken durch Drehung des Lappens. §. 90.
Fig. 4. Ersatz der Nasenspitze aus der Haut des Nasenrückens durch Verdrängung. §. 87.
Fig. 5. Dieffenbach's Verfahren zur Erhöhung des Nasenrückens. §§. 87. 304.
aa. Lederblättchen. bb. die Knöpfe der Nadeln. cc. die umgebogenen Nadelspitzen. Die punktirten Linien bezeichnen die durch die Nase verlaufenden Stichkanäle.

Tafel XI.

Bildung des Septums aus dem Nasenrücken durch Verdrängen. §. 90.

Fig. 1. Darstellung der Schnitte.
Fig. 2. Nach Beendigung der Operation.

Bildung des Septums aus der Nasenspitze. §. 90.

Fig. 3. Darstellung der Schnitte.
Fig. 4. Anheftung der Nasenspitze an die Oberlippe.
Fig. 5. Ausschneidung der Nasenspitze.
Fig. 6. Anheftung des Septums.

Bildung des Septums aus der Oberlippe mit Unterpflanzung. §. 93.

Fig. 7. Der ausgeschnittene Lippenstreif.
a. b. c. d. der zur Unterpflanzung bestimmte Theil.
Fig. 8. Vereinigung der Lippenwunde und Anheftung des Lappens an die Nasenspitze.

Tafel XII.

Verlust des freien Randes an einem Nasenflügel. §. 86.

Fig. 1. Andeutung der Schnitte.
Fig. 2. Herstellung der Symmetrie nach Vereinigung der Wunden.

Ersatz des Nasenflügels aus der Wangenhaut. §. 86.

Fig. 3. Darstellung des Defectes und Bildung des Lappens.
Fig. 4. Einheftung des Lappens und Schliessung der Wangenwunde.

Ersatz beider Nasenflügel und des Septums aus den Wangen und der Oberlippe nach Labat. §. 86.

Fig. 5. Andeutung der Schnitte.
Fig. 6. Anheftung der Lappen und Vereinigung der Wangen- und Lippenwunden.

Tafel XIII.

Bildung des Septums aus der Oberlippe und benachbarten Wangenhaut. §. 94.

Fig. 1. Andeutung der Schnitte.
Fig. 2. Anheftung des Lappens an die Nasenspitze. Schliessung der Lippenwunde.

Bildung des Septums aus der Oberlippe allein, durch Umdrehung. §. 91.

Fig. 3. Andeutung der Schnitte.
Fig. 4. Anheftung des umgedrehten Lappens an die Nasenspitze und Vereinigung der Lippenwunde. Die Epidermisfläche ist nach aussen gekehrt.

Bildung des Septums aus der Oberlippe allein, durch einfaches Aufwärtsschlagen. §. 92.

Fig. 5. Bildung des Lappens.
Die rothen Linien bezeichnen die Schnitte durch die Haut und Muskeln, die punktirten Linien den Schnitt durch die Schleimhaut.

Fig. 6. Umsäumung des Lappens mit der Schleimhaut. Anheftung an die Nasenspitze, Schliessung der Lippenwunde. Die Schleimhaut ist nach aussen gekehrt.

Tafel XIV.

Eingesunkener Nasenrücken mit Runzelung der Haut. Aufbau durch Ausschneidung eines Querkeils. §. 98.

Fig. 1. Andeutung der Schnitte.
Fig. 2. Vereinigung der Wunden.
Aufbau eingesunkener Nasen durch Zerlegung. §. 97.
Fig. 3. Profil einer gänzlich eingesunkenen Nase.
Fig. 4. Die in drei Theile zerlegte Nase.
Fig. 5. Durchschnitt der drei Theile nach ihrer Wiedervereinigung.
Fig. 6. Profil der aufgebauten Nase.
Fig. 7. 8. Ausbesserung theilweise eingefallener oder eingedrückter Nasen. §. 99.

Tafel XV.

Fig. 1. Ergänzung einer Nasenhälfte. §. 86.
Fig. 2. Bildung einer ganzen Nase aus den Seitentheilen der Stirn. §. 69. Anm.
Fig. 3. Verbesserung des Nasenrückens durch Ueberpflanzung. §. 85.
Fig. 4. Nasenbildung beim Lupus. Verengerung der Mundöffnung. §§. 64. Anmerk. 1) 85. 171.
Fig. 5. Verwundung des Nasenstumpfes. §. 64.
a. b.; a. c. Verwundung der Seitenränder der Nase. d. e.; f. g. Grenze, bis zu welcher die Haut vom Grunde gelöst wird. h. i. Schnitt durch die Oberlippe zur Aufnahme des Septums. n. o. Schnitt durch die Schleimhaut dicht am Zahnfleische. h. n. o. i. wird gänzlich vom Grunde gelöst. k. a. Verlängerung des rechten Wundrandes, l. m. Ende des linken Wundrandes vom Stirnhautlappen.
Fig. 6. Länglich ovaler Stirnhautlappen zum Ersatz des eingesunkenen oder zerstörten Nasenrückens. §. 306.
Fig. 7. Stirnhautlappen zum Ersatz des vorderen Theils der Nase. §. 307.
Fig. 8. Dreieckiger Stirnhautlappen zum Ersatz beider Nasenflügel. §. 310.

Tafel XVI.

Verbesserung fehlerhaft gebildeter Nasen. §. 100.
Fig. 1. Hypertrophische Nase. §. 101.
Fig. 2. Andeutung der Schnitte. §. 101.
Fig. 3. Dieselbe Nase nach der Heilung: von der Seite.
Fig. 4. von vorn.

Tafel XVII.

Instrumente zu den Operationen an den Augenlidern.

Fig. 1. Cilienpincette von Bartisch. §. 117.
Fig. 2. - von Beer. §. 117.
Fig. 3. Pincette zur Extirpation des Ciliarrandes von Jäger. §. 118.
Fig. 4. desgleichen von v. Gräfe. §. 118.
Fig. 5. 6. Augenlidplatte zur Extirpation des Tarsalrandes von Jäger. §. 118.
Fig. 7. desgleichen von Vacca Berlinghieri. §. 118.
Fig. 8. Convexes Scalpell zur Extirpation des Tarsalrandes von Perret. §. 118.
Fig. 9. 10. desgleichen von Jüngken. §. 118.
Fig. 11. Glüheisen zum Ausbrennen der Cilien von Paul von Aegina. §. 117.
Fig. 12. Entropiumzange von Bartisch. §. 114.
Fig. 13. desgleichen von Bell. §. 114.
Fig. 14. desgleichen von Beer. §. 114.
Fig. 15. 16. Entropiumklemme von Verduin und Rau. §. 114.

Tafel XVIII.

Fig. 1. 2. Entropiumzange von Himly. §. 114.
Fig. 3. desgl. von Langenbeck. §. 114.
Fig. 4. desgl. von Gräfe. §. 114.
Fig. 5. desgl. von Helling. §. 114.
Fig. 6. Hohlscheere von Quadri zur Ausschneidung der Hautfalte beim Entropium. §. 114.
Fig. 7. Kniescheere von Richter zu demselben Behufe. §. 114.
Fig. 8. Scharfe Sonde von Celsus, zur Trennung beim Ankyloblepharon. §. 120.
Fig. 9. Knopfmesser von Jüngken zu demselben Behufe. §. 120.
Fig. 10. Lanzettförmiges Messer von Beer zur Trennung beim Symblepharon. §. 120.
Fig. 11. Messer von Beer zur Trennung beim Ankyloblepharon. §. 120.
Fig. 12. Sichelmesser von Dionis zu gleichem Zwecke. §. 120.

Tafel XIX.

Operation des Ectropium organicum am obern Augenlide nach Jäger. §. 112.

Fig. 1. Das Auge vor der Operation.
Fig. 2. dasselbe nach Durchschneidung des Augenlides.
Fig. 3. dasselbe nach Vereinigung der Wunden.
Fig. 4. Operation des Ectropium am untern Augenlide nach Adams. §. 110.
Fig. 5. Adam's Methode, modificirt durch Dieffenbach. §. 110.
Fig. 6. Schliessung der Wunde. §. 110.
Fig. 7. Ectropium organicum mit einer der Membrana nictitans entsprechenden Falte der Conjunctiva. §. 108.
Fig. 8. Dieffenbach's Operation nach Adam's Methode und Spaltung der äusseren Commissur. §. 112.

Tafel XX.

Operatio Ectropii senil. nach Dieffenbach. §. 110. a.

Fig. 1. Beginn der Operation.
Fig. 2. Durchschneidung der Conjunctiva nach verrichtetem Hautschnitt.
Fig. 3. Hervorziehen der Conjunctiva.
Fig. 4. Einheftung der Conjunctiva in die Hautwunde.
Fig. 5. Tarsorrhaphie nach v. Walther. §. 112.
Fig. 6. Entropium mit Trichiasis. §§. 113. 116.
Fig. 7. Operation der Trichiasis und Distichiasis nach Jäger. §. 118.
Fig. 8. Operatio Entropii. §. 115.

Tafel XXI.

Operatio Symblephari partialis nach v. Ammon. §. 121.

Fig. 1. Andeutung der Schnitte.

Fig. 2. Vereinigung der Wunde.

Operatio Symblephari totalis nach Dieffenbach. §. 121.

Fig. 3. Andeutung der Schnitte.

Fig. 4. Anlegung der Naht.

Fig. 5. Defect der Haut über dem Thränensacke. §. 131.

a. Schliessung durch einen zungenförmigen Lappen.

b. Incision für das seitliche Heranziehen der Haut.

Fig. 6. Operatio Entropii nach Brach. §. 115.

a. b. c. d. länglich viereckiger Lappen, der um a. b. e. f. verkürzt wird.

Fig. 7. Operatio Blepharoptoseos totalis. §. 106.

Die punktirte Linie bezeichnet die Grenze des zu extirpirenden Hautstücks.

Fig. 8. Operatio Ectropii nach Dieffenbach. §. 112.

a. d. Schnitt zur Erweiterung der Augenlidspalte, das Dreieck a. b. c. wird entfernt, der Tarsalrand von a. bis e. abgetragen, und a. e. mit a. c. in Verbindung gebracht.

Fig. 9. a. Operatio Lagophthalmi. §. 107.

c. d. Querwunde der Haut, in der Richtung von o. p. verzogen, und als Längenwunde vereinigt.

b. Operatio Blepharoptoseos partialis. §. 107.

f. g. Längenwunde, in der Richtung von h. i. verzogen, und als Querwunde vereinigt.

Tafel XXII.

Blepharoplastik nach Fricke. §. 125.

Fig. 1. 2. am untern Augenlide.

Fig. 1. Bildung des Lappens aus der Wange.

Fig. 2. Einpflanzung des Lappens.

Fig. 3. 4. am obern Augenlide.

Fig. 3. Bildung des Lappens aus der Schläfe.

Fig. 4. Einpflanzung des Lappens.

Blepharoplastik nach v. Ammon am untern Augenlide. §. 125.

Fig. 5. Bildung des Lappens aus der Wangenhaut.

Fig. 6. Einpflanzung des Lappens.

Tafel XXIII.

Blepharoplastik nach v. Ammon am obern Augenlide. §. 125.

Fig. 1. Bildung des Lappens aus der Schläfe.

Fig. 2. Einpflanzung des Lappens.

Fig. 3. Blepharoplastik nach Jüngken. §. 124.

Fig. 4. Partielle Blepharoplastik nach Dieffenbach. §. 128.

Blepharoplastik mit Erhaltung der Conjunctiva und des Tarsalrandes nach Dieffenbach. §. 126. c.

Fig. 5. Bildung des Lappens.

Fig. 6. Verpflanzung desselben.

Tafel XXIV.

Blepharoplastik mit Erhaltung der Conjunctiva nach Dieffenbach. §. 126. b.

Fig. 1. Bildung des Lappens.

Fig. 2. Verpflanzung desselben.

Blepharoplastik ohne Erhaltung der Conjunctiva und des Tarsalrandes nach Dieffenbach. §. 126. a.

Fig. 3. Bildung des Lappens.

Fig. 4. Verpflanzung des Lappens.

Blepharoplastik nach Blasius. §. 125.

Fig. 5. Bildung des Lappens.

Fig. 6. Verpflanzung des Lappens und Schliessung der Wunde.

Tafel XXV.

Operatio Ectropii durch Verdrängen nach Dieffenbach. §§. 112. 158. pag. 82. §. 314.

Fig. 1. Bildung des V förmigen Hautlappens.

Fig. 2. Verdrängung desselben.

Ectropium organicum beider Augenlider. §. 128.

Fig. 3. Auge vor der Operation.

Fig. 4. Bezeichnung der Schnitte.

a. b. c. und d. e. f. werden extirpirt, die Augenlider von b. nach k. und von l. nach e. vom Knochen gelöst, und die viereckigen Lappen a. c. g. h. und f. d. g. i. seitlich in die dreieckigen Wunden verlegt.

Fig. 5. Nach der Heilung.

Operatio Ectropii nach Dieffenbach. §§. 314. 158.

Fig. 6. Richtung der Schnitte.

Fig. 7. Schliessung der Wunde.

Tafel XXVI.

Fig. 1. Operation des Epicanthus, Rhinorrhaphe nach v. Ammon. §. 122.

Keratoplastik. §. 132 u. ff.

Fig. 2. Hornhautmesser von Thomé. §. 139. a.

Fig. 3. Hornhautmesser von Marcus. §. 139. a. pag. 67.

A. von vorn. B. von der Seite. C. die Feder allein von der Seite. a. Oeffnung in der Klinge. bb. Stifte, welche die Bewegung des Schiebers beschränken. c. der Schieber. d. die Feder. e. Charnir. ff. Stifte, welche das seitliche Ausweichen der Feder verhindern.

Fig. 4. Klammern zur Befestigung der verpflanzten Hornhaut nach Marcus. §. 139. a. pag. 67.

Keratoplastik nach Steinberg. §. 139. a. pag. 66.

Fig. 5. Abtragung des untern Segments.

Fig. 6. Abtragung des oberen Segments.

Fig. 7. Einpflanzung der Hornhaut.

a. das eingesetzte Stück. b. Rand der verdunkelten Hornhaut.

Keratoplastik nach Strauch. §. 139. pag. 67.

Fig. 8. Abtragung der verdunkelten Hornhaut.

a. das abgetragene Hornhautstück. b. der zurückbleibende Rand der Hornhaut. c. d. der durch die vordere Augenkammer geführte Faden, dessen Enden ff. gehalten werden. h. das Keratom.

Fig. 9. Einpflanzung der Hornhaut.

aa. der Faden (c. d. f. Fig. 8.), der in der Mitte durchgeschnitten und mit den Nadeln bb. versehen, durch das zu verpflanzende Hornhautstück c. durchgeführt ist. d. der stehen gebliebene Hornhautrand. e. die geöffnete vordere Augenkammer.

Fig. 10. Die Nadel von Strauch.

a. die Spitze. b. das Oehr. c. der Schaft. d. der Faden.

Fig. 11. Dieselbe auseinander genommen.

a. die Spitze. b. das Oehr. c. der Schaft. f. die Spitze von der Seite.

Fig. 12. Trepan zur Ausschneidung der Hornhaut v. Steinberg. §. 139 a. p. 66.

A. der schneidende Cylinder. a. der Handgriff. BB. die umgebende Hülse. C. der Stachelring.

Fig. 13. Hornhautmesser von Munck. §. 139 b.

Tafel XXVII.

Operation der einfachen Hasenscharte

Fig. 1. bei Gleichheit der Spaltenränder. §. 151.

Fig. 2. bei Ungleichheit der Spaltenränder. §. 152.

Operation der doppelten Hasenscharte nach Dieffenbach. §. 152.

Fig. 3. Abtragung der äusseren Spaltenränder.

Fig. 4. Vereinigung der Lippenhälften mit Erhaltung des Mittelstücks.

Fig. 5. Benutzung des Mittelstücks zur Verlängerung des Septums. Abtragung des untern Randes.

Fig. 6. Einpflanzung des Mittelstücks als Septum in die Oberlippe.

Tafel XXVIII.

Fig. 1. Heilung einer doppelten Hasenscharte, wo das Mittelstück mit der Lippe vereinigt worden, nach Desault und Louis. §. 152. p. 77.

Fig. 2. Heilung einer doppelten Hasenscharte, wo das Mittelstück zum Septum benutzt worden, nach Dieffenbach und Fixott (Tab. XXVII. Fig. 3—6.). §. 152. p. 77.

Fig. 3. Operation der doppelten Hasenscharte nach Desault und Louis. §. 152. p. 77.

ab. ba. Abtragung der äusseren Spaltenränder. bc. bd. Abtragung der Ränder des Mittelstücks.

Fig. 4. 5. Aeltere Methoden der Hasenschartennaht v. Paré. §. 148.

Fig. 6. Portrait eines Kindes mit doppelter Hasenscharte vor der Vereinigung der Spalte. §. 152.

Fig. 7. Dasselbe vier Wochen nach der Vereinigung.

Fig. 8. Dasselbe vier Wochen nach der Bildung des Septums aus dem Mittelstücke.

(Fig. 2. stellt dasselbe Gesicht en face dar.)

Fig. 9. Operation der einfachen Hasenscharte nach Malgaine. §. 151. Anm. 1.

Ideeller horizontaler Durchschnitt der vereinigten Lippe. §. 151. (Fig. 10—12.)

a. b. Richtung der vereinigten Spalte.

Fig. 10. Richtige Führung der Nadel.

Fig. 11. Zu flache Führung der Nadel.

Fig. 12. Zu tiefe Führung der Nadel.

Tafel XXIX.

Instrumente zur Operation der Hasenscharte. §. 147.

Fig. 1. Schneidende Lippenzange von Aitken.

Fig. 2. Scheere von B. Bell.

Fig. 3. Scheere von Mursinna.

Fig. 4. Vereinigungsapparat von Mayor. §. 151.

a. die Spalte. b. die Hülse. c. das Häkchen. d. ein Stäbchen.

Fig. 5. Nadel von Lafaye.

Fig. 6. Nadel von Petit.

Fig. 7. Nadel von Knaur.

Fig. 8. 9. Nadel von Brambilla.

Fig. 10. Nadel von Rudtorffer.

Fig. 11. Nadel von B. Bell.

a. die ganze Nadel. b. der Schaft. c. die Spitze.

Fig. 12. Insektennadeln. §. 20.

a. Grösse von Nr. 11. b. Grösse von Nr. 3.

Fig. 13. Nadel von Eckold.

Tafel XXX.

Instrumente zur Operation der Hasenscharte. §. 147.

Fig. 1. Lippenhalter von Heister.

Fig. 2. von Brambilla.

Fig. 3. von B. Bell.

Fig. 4. von Beinl.

Fig. 5. von Markard.

Fig. 6. Kniescheere von Richter.

Fig. 7. Nadel von Paré.

Fig. 8. 9. 10. Nadel von Heister.

Fig. 11. Nadel von Mursinna.

Fig. 12. Nadel von Petit.

Fig. 13. Stäbchen von Petit.

Fig. 14. Stäbchen von Heister.

Tafel XXXI.

Partielles Ectropium der Unterlippe. §. 158.

Fig. 1. Andeutung der Schnitte.

Fig. 2. Vereinigung der Wunde.

Operation des Lippenkrebses. §. 154.

Fig. 3. Entfernung des Krankhaften und Seitenschnitte.

Fig. 4. Vereinigung der Lippe.

Totale Lippenbildung nach Dieffenbach. §. 164.

Fig. 5. Bildung der Lappen.

Fig. 6. Vereinigung derselben.

Tafel XXXII.

Operation des Lippenkrebses in der Nähe des Mundwinkels. §. 154.

Fig. 1. Entfernung des Krankhaften.

Fig. 2. Vereinigung der Wunde.

Meloplastik nach Dieffenbach. §. 179.

Fig. 3. Aussehen vor der Operation. Andeutung der Schnitte.

Fig. 4. Anlegung der Nähte.

Meloplastik nach Dieffenbach. Ersatz aus der Oberlippe. §. 178.

Fig. 5. Aussehen vor der Operation. Andeutung der Schnitte, Tab. XXXII. Fig. 5. Anlegung der Nähte.

Fig. 6. Aussehen nach der Heilung.

Tafel XXXIII.

Totales Ectropium der Unterlippe. Heilung durch Verdrängung. §. 158. p. 82.

Fig. 1. Vor der Operation. Andeutung der Schnitte.

Fig. 2. Nach der Operation.

Fig. 3. Doppelte Lippe. §. 159 b.

Fig. 4. Meloplastik nach Dieffenbach. Schliessung der Oeffnung durch Aufrollen des Lappens. §. 179.

Fig. 5. Meloplastik nach Dieffenbach. Ersatz aus der Oberlippe. §. 178.

Anlegung der Nähte. Tab. XXXII. Fig. 5. vor der Operation. Fig. 6. nach der Heilung.

Tafel XXXIV.

Cheiloplastik nach Delpech. §. 163.

Fig. 1. Bildung des Lappens.
Fig. 2. Befestigung desselben.

Stomatoplastik nach Dieffenbach. §. 171. 173.

Die Schnitte sind durch rothe Linien angedeutet. Die punktirten Linien bezeichnen die Grenze, bis zu welcher die Schleimhaut auf der hinteren Fläche gelöst wird.

Fig. 3. Stomatoplastik bei noch vorhandenem Rudiment der Lippen. §. 171.
Fig. 4. Stomatoplastik bei gänzlichem Mangel der Lippen. §. 173.

Tafel XXXV.

Bildung der Oberlippe nach Dieffenbach. §. 169.

Fig. 1. Aussehen vor der Operation. Andeutung der Schnitte.
Fig. 2. Aussehen nach der Operation.
Fig. 3. Cheiloplastice angularis nach v. Ammon. §. 168.

a. b. c. d. das dreieckige Hautstück der Wange, das in die klaffende Lippenwunde verlegt wird. c. e. b. extirpirtes Hautstück zur besseren Schliessung der Wangenwunde.

Cheiloplastik nach Blasius. §. 165.

Fig. 4. Andeutung der Schnitte.

a. b. i. f. e. Wundfläche nach Entfernung der Unterlippe. a. b. c. d. und e. f. g. h. die beiden seitlichen Lappen.

Fig. 5. Vereinigung der Lappen.

Bezeichnung wie bei Fig. 4.

Cheiloplastik nach Bruns. §. 166.

Fig. 6. Andeutung der Schnitte.

d. c. l. b. a. Lippendefect. c. d. h. l. k. und b. a. e. f. g. die beiden seitlichen Lappen.

Fig. 7. Verlegung der Lappen.

Tafel XXXVI.

Operation des Zungenkrebses nach Dieffenbach. §. 154. Anm. 1.

Fig. 1. Einlegung der Sutur beim Krebse der Zungenspitze.
Fig. 2. Extirpation des Krankhaften.
Fig. 3. Wunde nach der Extirpation.
Fig. 4. Vereinigung der Wunde.
Fig. 5. Krebs an der Seite der Zunge.

Tafel XXXVII.

Staphylorrhaphie. §. 181 u. flgd.

Fig. 1. Abtragung der Spaltenränder. §. 188.
Fig. 2. Vereinigung der Spalte nach v. Gräfe. Aelteres Verfahren. §. 183.
Fig. 3. Einlegung der Suturen nach Roux und v. Gräfe. §. 188.
Fig. 4. Schliessung der Suturen nach Roux und v. Gräfe. §. 188.
Fig. 5. Vereinigung durch Bleidrähte und Seitenschnitte nach Dieffenbach. §. 188. 189.

Tafel XXXVIII.

Instrumente zur Gaumennaht.

Fig. 1. Instrument zum Zusammendrehen von Metalldrähten nach v. Gräfe. §. 187.
Fig. 2. Gaumenhalter von Hruby. §. 187.
Fig. 3. Schraubstock von v. Gräfe. §. 183.
Fig. 4. Gerade Nadel von v. Gräfe. §. 187.

a. von der Seite. b. von vorn.

Fig. 5. Knotenschliesser von Doniges. §. 187.
Fig. 6. Nadelhalter für gerade Nadeln von v. Gräfe. §. 187.
Fig. 7. Pincette zur Lösung der Sutur von Schwerdt. §. 187.
Fig. 8. Nadel von Ebel. §. 187.
Fig. 9. Instrument von Sotteau zur Anlegung der Naht. §. 187.
Fig. 10. Nadel von Sotteau. §. 187.

Tafel XXXIX.

Instrumente zur Gaumennaht.

Fig. 1. Uranotom von v. Gräfe. §. 183.
Fig. 2. Nadelhalter für krumme Nadeln von v. Gräfe. §§. 183. und 187.
Fig. 3. Zange zum Herausziehen der Nadeln nach von v. Gräfe. §§. 183. 187.
Fig. 4. Schraubenhalter von v. Gräfe. §. 183.
Fig. 5. Ligaturschräubchen von v. Gräfe.

a. vergrössert. b. natürliche Grösse. c. die Schraubenmutter. d. die männliche Schraube.

Fig. 6. Krumme Nadel von v. Gräfe. §. 183.
Fig. 7. Schraubenmutter in den Schraubenhalter eingelegt von v. Gräfe, vergrössert. §. 183.
Fig. 8. Bistourie von Roux. §. 187.
Fig. 9. Winkelscheere von Roux. §. 187.
Fig. 10. Nadel von Roux. §. 187.
Fig. 11. Nadelhalter mit der Nadel von Roux (v. vorn). §. 187.
Fig. 12. Nadelhalter von Roux (von der Seite). §. 187.

Tafel XL.

Instrumente zur Gaumennaht.

Fig. 1. Messer von Dieffenbach. §. 187.
Fig. 2. Dieffenbach's älterer Nadelhalter. §. 187.
Fig. 3. Gestielte Nadel von Doniges (von der Seite). §. 187.
Fig. 4. Dieselbe (von vorn). §. 187.
Fig. 5. Gestielte Nadel von Schwerdt (von vorn). §. 187.
Fig. 6. Dieselbe (zur Seite gewendet). §. 187.
Fig. 7. Dieselbe (ganz von der Seite). §. 187.
Fig. 8. Gestielte Nadel von Lesenberg (von der Seite). §. 187.
Fig. 9. Dieselbe (von vorn). §. 187.
Fig. 10. Nadeln für die Bleidrähte nach Dieffenbach. §. 187.

a. von der Seite. b. von vorn. c. Nadel mit dem Bleidraht.

Tafel XLI.

Otoplastik.

Fig. 1. Ersatz des oberen Theils der Ohrmuschel nach Dieffenbach. §. 198.
Fig. 2. Ersatz des Ohrläppchens. §. 198.

Hautverpflanzung zur Heilung prominirender Geschwüre an den unteren Extremitäten. §. 244.

Fig. 3. Andeutung der Schnitte.
Fig. 4. Ansicht von oben, nach Verlegung der Haut.
Fig. 5. Ansicht von unten, nach Verlegung der Haut.

Tafel XLII.

Urethroplastik. — Schliessung einer Oeffnung dicht am Frenulum durch die äussere Lamelle der Vorhaut, nach Dieffenbach. §. 208 a.

Fig. 1. Andeutung der Schnitte bei zurückgezogener Vorhaut.
Fig. 2. Darstellung der Wundfläche.
Fig. 3. Verpflanzung der Vorhaut.

Schliessung einer Oeffnung dicht am Frenulum durch die äussere und innere Lamelle der Vorhaut nach Dieffenbach. §. 208 b.

Fig. 4. Andeutung der Schnitte.
Fig. 5. Darstellung der Wundfläche.
Fig. 6. Verpflanzung der Vorhaut.
Schliessung einer Oeffnung dicht am Frenulum bei mangelnder Vorhaut nach Dieffenbach. §. 208 c.
Fig. 7. Andeutung der Schnitte. Ansicht von unten.
Fig. 8. - - - Ansicht von oben.
Fig. 9. Verpflanzung der Haut. Ansicht von unten.

Tafel XLIII.

Schliessung einer Oeffnung im mittleren Theile des männlichen Gliedes, durch seitliche Vorschiebung der Haut nach Dieffenbach. §§. 206. 207 a.
Fig. 1. Andeutung der Schnitte. §. 206.
Fig. 2. Anlegung der Naht. §. 206.
Fig. 3. Lösung der Hautbrücken. §. 207 a.
Schliessung einer Oeffnung im hintern Theile des männlichen Gliedes durch Verschiebung der Haut der Länge nach, nach Dieffenbach. §. 207 b.
Fig. 4. Andeutung der Schnitte.
Fig. 5. Verschiebung der Haut.
Fig. 6. Schnürnaht nach Dieffenbach. §. 210.

Tafel XLIV.

Schliessung einer grossen Oeffnung im mittleren Theile des männlichen Gliedes durch ringförmige Verschiebung der Haut von der oberen Fläche zur unteren. §. 207. c.
Fig. 1. Andeutung der Schnitte.
Fig. 2. Verschiebung der Haut. Ansicht von unten.
Fig. 3. - - - Ansicht von oben.
Balanoplastik nach Dieffenbach. §. 214.
Fig. 4. Darstellung des Krankheitsfalles.
Fig. 5. Andeutung der Schnitte.
a. b. c. d. Wundfläche an der obern Seite des Penis. c. d. e. f. wundgemachter Lappen der Vorhaut. g. Oeffnung für die Harnröhrenmündung.
Fig. 6. Ansicht nach der Vereinigung.

Tafel XLV.

Operation des Dammrisses.
Fig. 1. Veralteter completer Dammriss. Vorfall der oberen Wand der Scheide. Andeutung der Schnitte nach Dieffenbach. §. 227.
Fig. 2. Vereinigung durch die Nähte. §. 227.
Fig. 3. 4. Zangen zur Vereinigung des Dammes von Moulin. §. 219.
Fig. 5. Nadel von Bushe. §. 225.
Instrument zur Gaumennaht nach Sotteau v. Lutter. §. 187. p. 101.
Fig. 6. Nadelhalter mit der Nadel.
Fig. 7. Die Nadel allein von vorn.
Fig. 8. Dieselbe von der Seite.

Tafel XLVI.

Operation der Blasenscheidenfistel.
Fig. 1. Messer zum Scarificiren der Ränder v. Nägele. §. 253.
Fig. 2. Geöhrter Haken zur Anlegung der Naht von Nägele. §. 253.
Fig. 3. Nadelzange mit der Nadel von Nägele. §. 253.
Fig. 4. Nadeln zur umschlungenen Naht von Nägele. §. 253.
Fig. 5. Vereinigungszange von Nägele. §. 253.
Fig. 6. Sonde-airigne von Lallemand. §. 253.
A. B. Catheter. C. Ableitungsrohr. a. Stäbchen zur Bewegung der Klauen. b. die Klaue der einen Seite (die andere ist nicht sichtbar). c. Teller des Catheters. d. d. Spiralfeder. e. bewegliche Platte. f. hinterer Rand der Fistel. g. vorderer Rand der Fistel.
Fig. 7. Apparat von Burchard. §§. 257. 268.

Tafel XLVII.

Operatio Ankyloblephari nach Dieffenbach. §. 315.
Fig. 1. Andeutung der Schnitte.
Fig. 2. Extirpation der Hautstücke.
Fig. 3. Vereinigung der Wunden.
Ergänzung von Defecten an den Nasenflügeln durch Umlagerung nach Dieffenbach. §. 312.
Fig. 4. Halbmondförmiger Defect. Darstellung der Schnitte.
Fig. 5. Umlagerung des Flügels.
Fig. 6. Pyramidaler Defect. Darstellung der Schnitte.
Fig. 7. Umlagerung des Flügels.
Trennung verwachsener Finger ($\frac{2}{3}$ der natürlichen Grösse). §. 239.
Fig. 8. Ansicht von oben.
Fig. 9. Ansicht von unten. Bildung des Lappens.
Cheiloplastik nach Zeis. §. 163.
Fig. 10. Andeutung der Schnitte.
Fig. 11. Anheftung des Lappens.
Lippenbildung des Celsus nach Zeis. §. 164. p. 87.
Fig. 12. Andeutung der Schnitte.
Fig. 13. Vereinigung der Lappen.

Tafel XLVIII.

Fig. 1. Keratom zur Keratoplastik nach Königshofer. §. 139 a. p. 68. A. B. Stiele d. Messer. C. gemeinschaftl. Hülse.
Fig. 2. Dasselbe auf einem Stiele.
Fig. 3. Schematische Darstellung d. Hornhautschnittes nach Anwendung des Keratoms.
Der schraffirte Ring bezeichnet die Schnittfläche.
Fig. 4. Instrument zur Uebertragung der Hornhaut. §. 139 a. p. 68.
A. Beweglicher Arm. a. b. c. d. Löchelchen zur Durchführung der Nadeln. e. Charnier. e. a. der Halbmesser des bogenförmigen Einschnittes a. d.
Fig. 5. Papier z. Uebertragung d. Hornhaut. §. 139 a. p. 69.
Fig. 6. Nadelzange von Dieffenbach. §. 187. p. 101. §. 221. §. 256.
*Innere Fläche.
Fig. 7. Zange zum Abschneiden der Insektennadeln nach Dieffenbach. §. 150.
Fig. 8. 9. Balkenzangen nach Dieffenbach. §. 175.
Fig. 10. Innere Ansicht des Balkens.

Gedruckt bei A. W. Hayn.

Druckfehler.

Seite	36,	Spalte	1,	Zeile	15	v. u. statt Mittellinie, lies: Längenaxe.
—	39,	—	1,	—	5	v. u. statt gesunden, lies: kranken.
—	48,	—	1,	—	12	v. o. statt varicöser, lies: cariöser.
—	53,	—	1,	—	3	v. u. statt weiter Rücksicht auf, lies: weiter auf.
—	101,	—	2,	—	5	v. o. statt Tab. XLVI, lies: Tab. XLV.
—	101,	—	2,	—	9	v. o. statt Tab. XLVI, lies: Tab. XLV.
—	126,	—	2,	—	8	v. o. statt Tab. XLVI, lies: Tab. XLV.
—	129,	—	1,	—	10	v. o. statt Tab. XLVI, lies: Tab. XLV.
—	130,	—	1,	—	21	v. o. statt Tab. XLVI, lies: Tab. XLV.

Gedruckt bei A. W. Hayn.

Fig. 1.

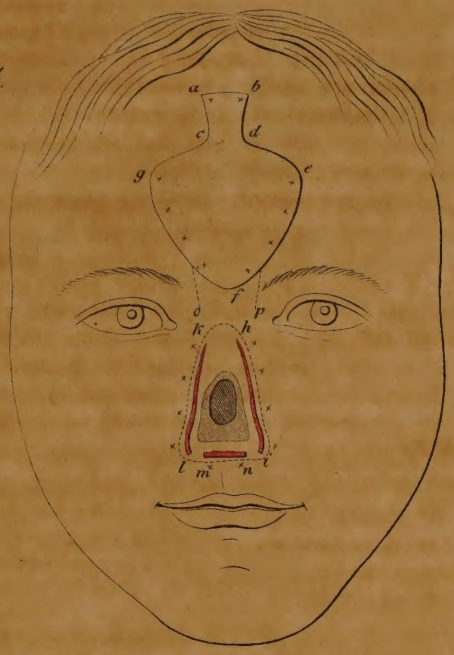

Fig. 2.

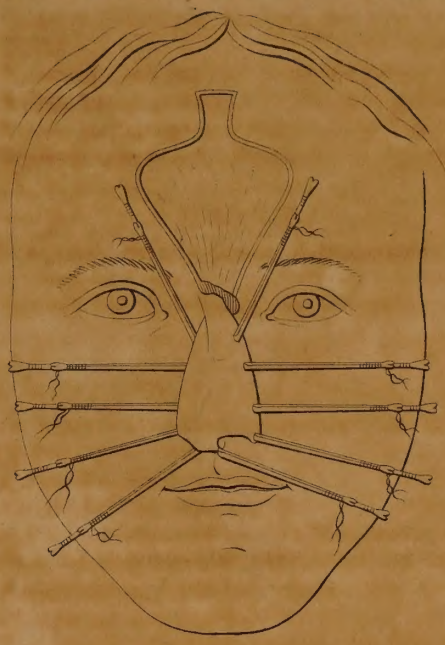

Fig. 3.

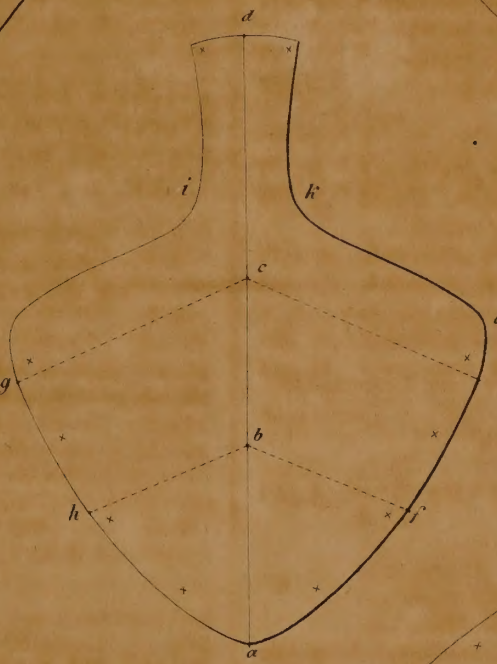

Fig. 4.

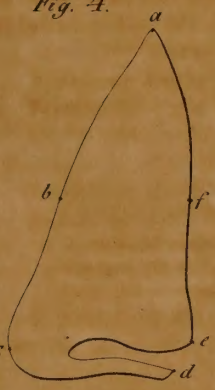

Fig. 7.

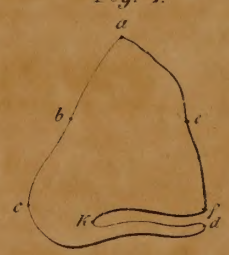

Fig. 6.

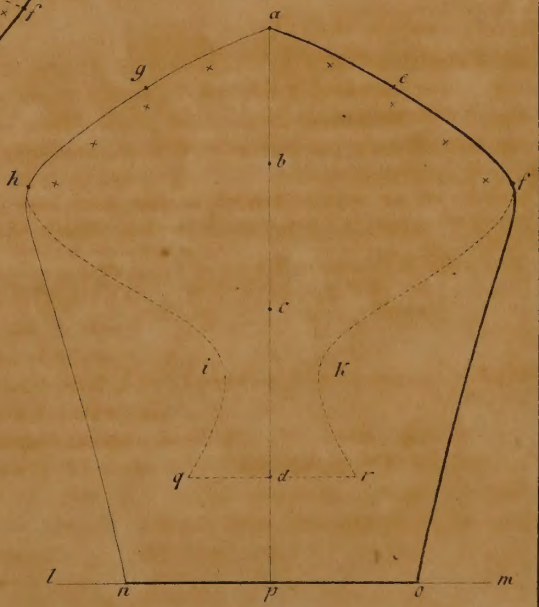

Fig. 5.

Steglich sclp:

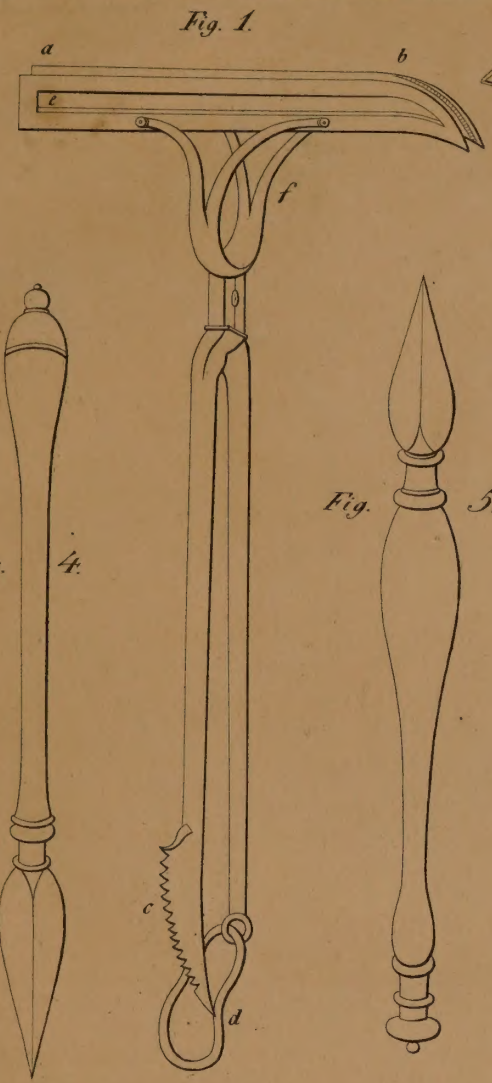

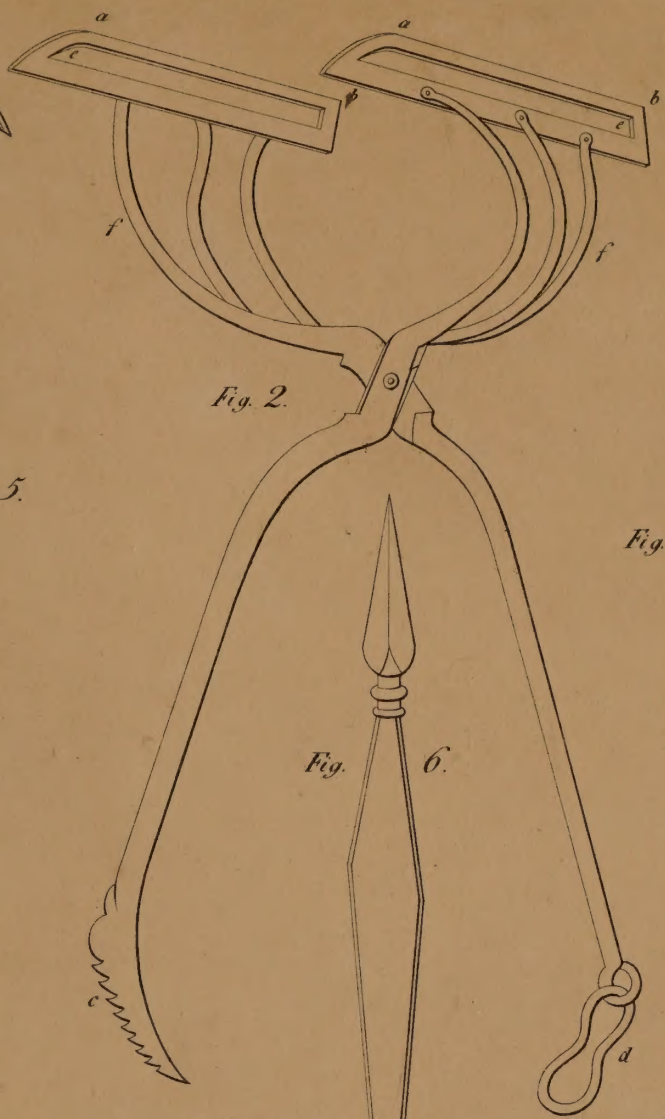

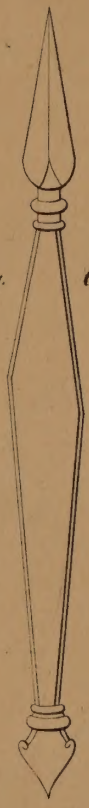

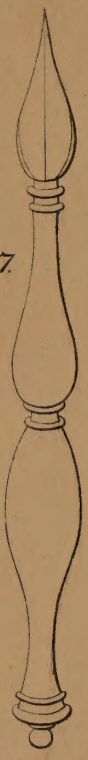



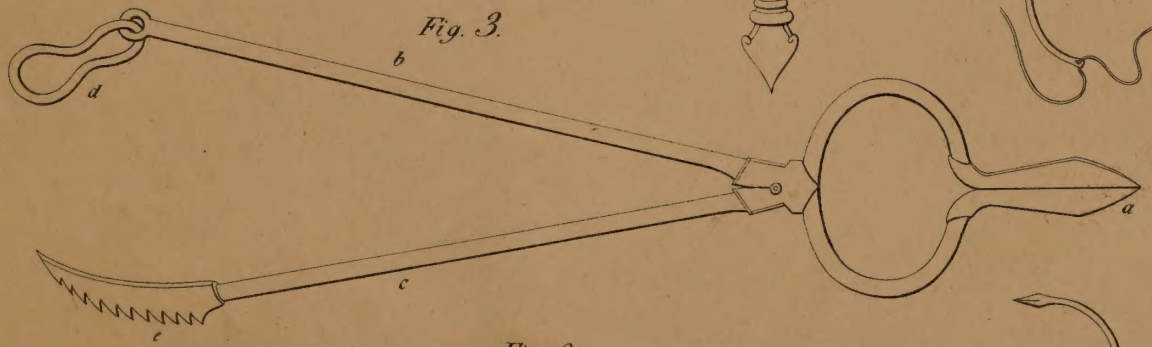







Steglich sculp.

Fig. 1.

Fig. 2.

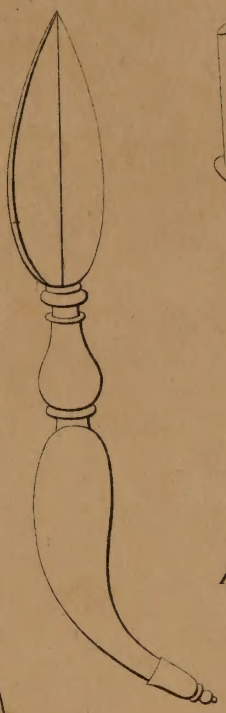
Fig. 3.

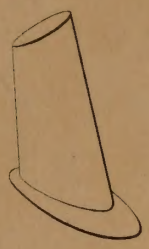
Fig. 4.

Fig. 5.

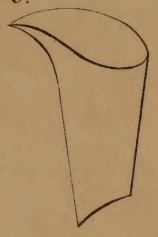
Fig. 6.

Fig. 7.

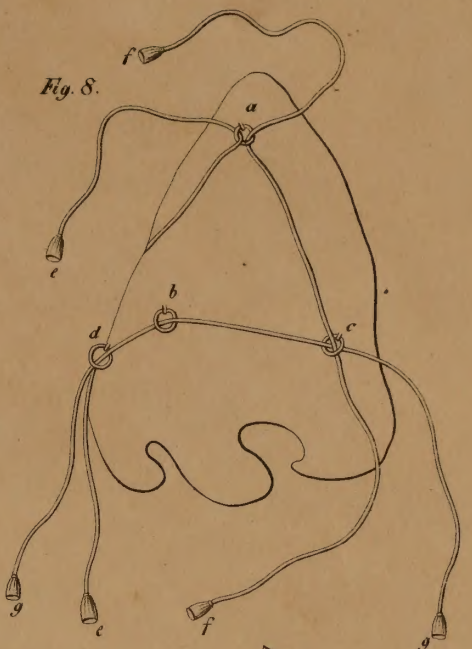

Fig. 8.

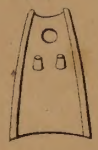
Fig. 11.

Fig. 9.

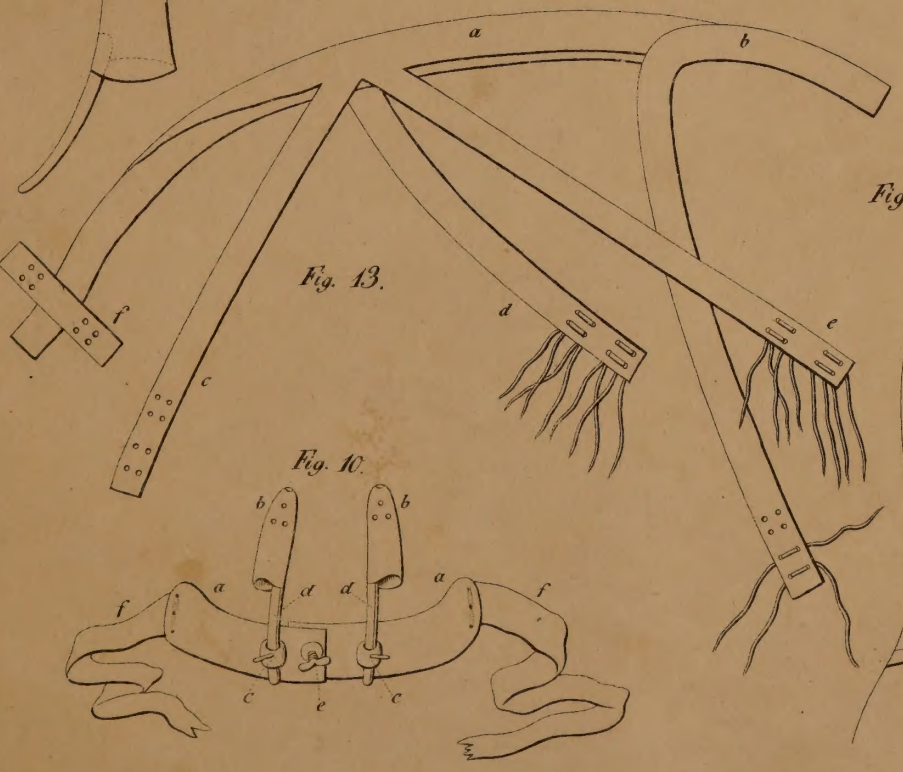

Fig. 13.

Fig. 10.

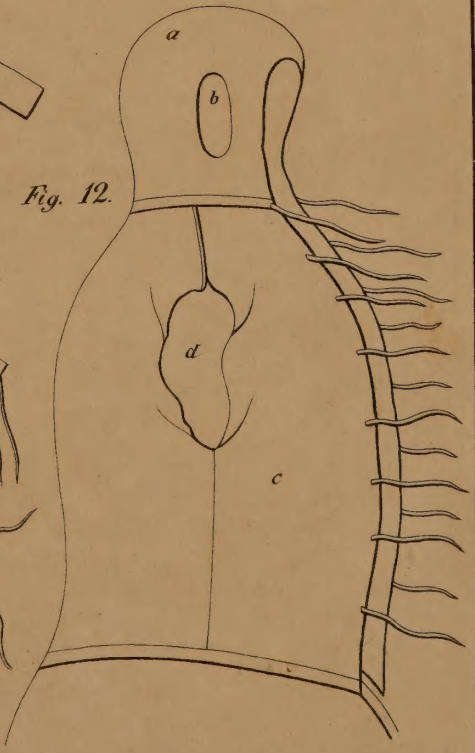

Fig. 12.

Steglich sculpt.

Fig. 1.

Fig. 4.

Fig. 9.

Fig. 2.

Fig. 10.

Fig. 5.



Fig. 6.



Fig. 3.

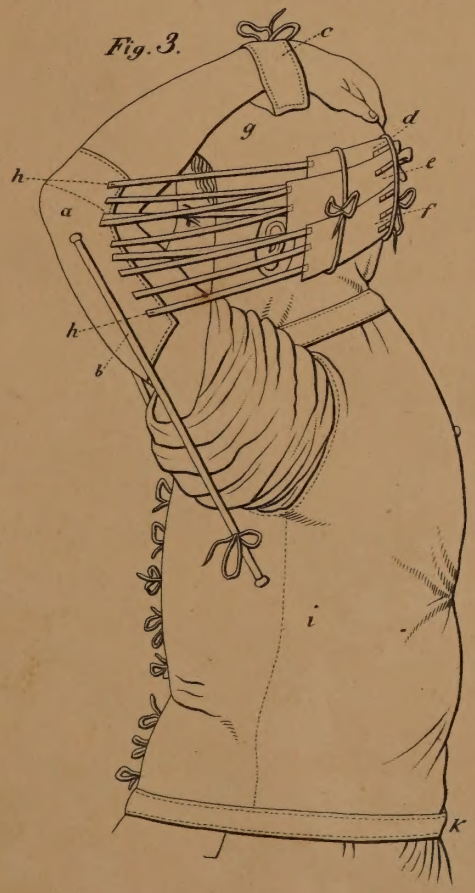

Fig. 7.

Fig. 8.

Steglich selp:

Fig. 1.

Fig. 2.

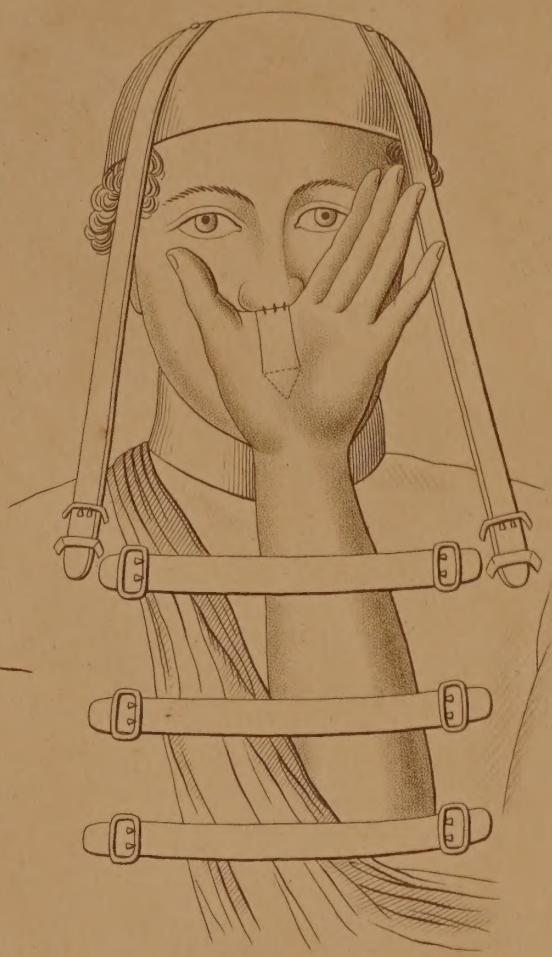

Fig. 5.

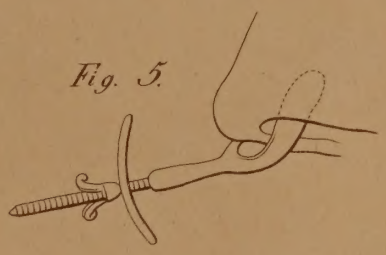

Fig. 3.

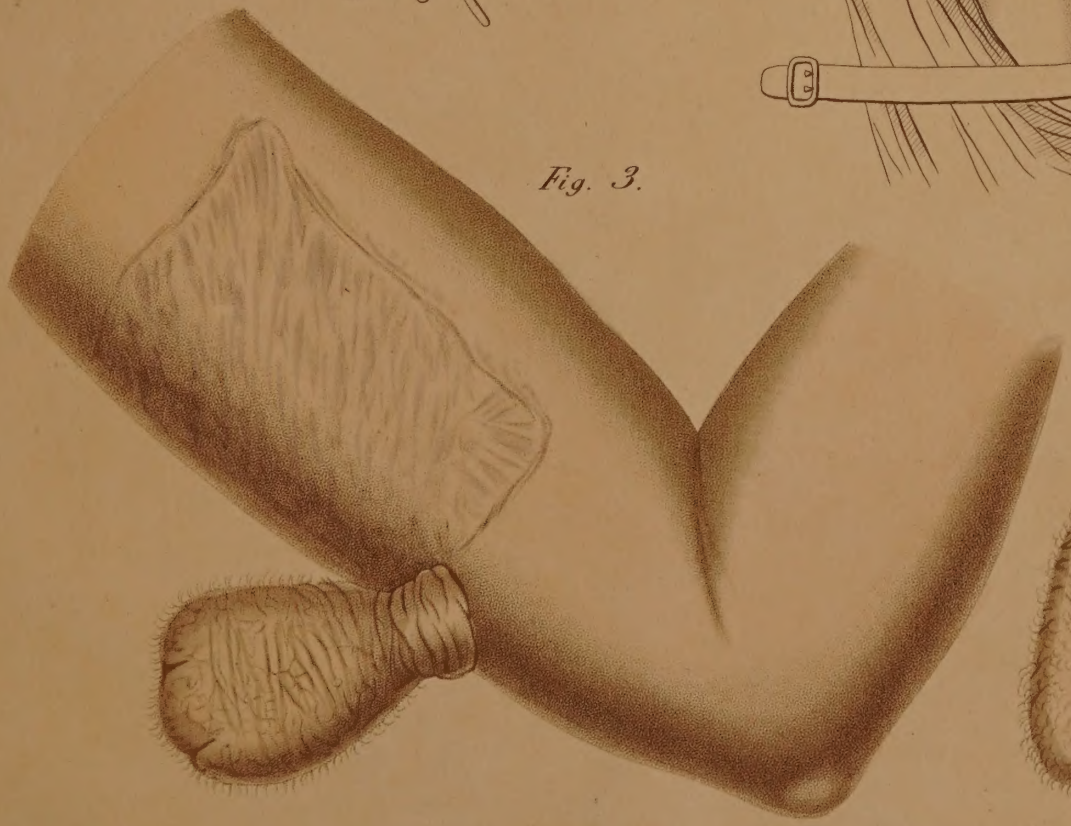

Fig. 4.

Steglich sculp:

Fig. 1



Fig. 3

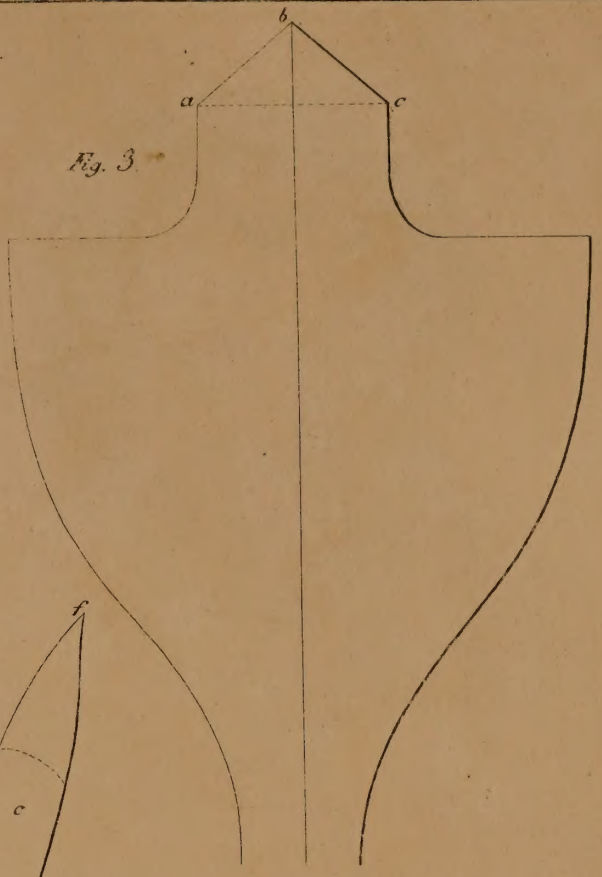

Fig. 2.



Fig. 5.

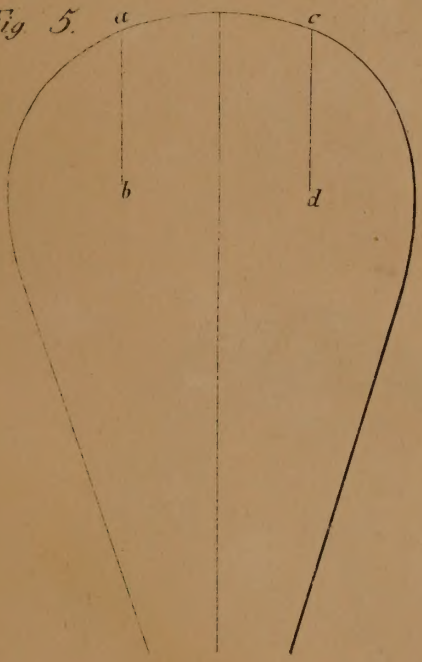

Fig. 4.

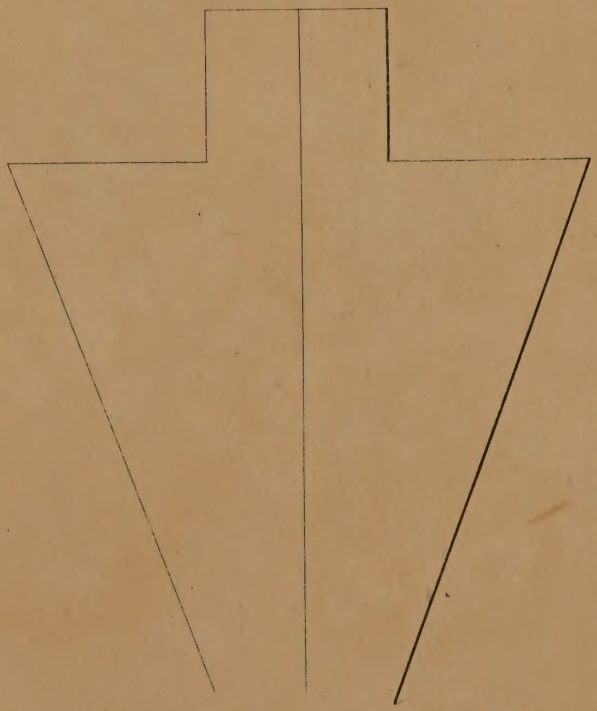

Fig. 6.

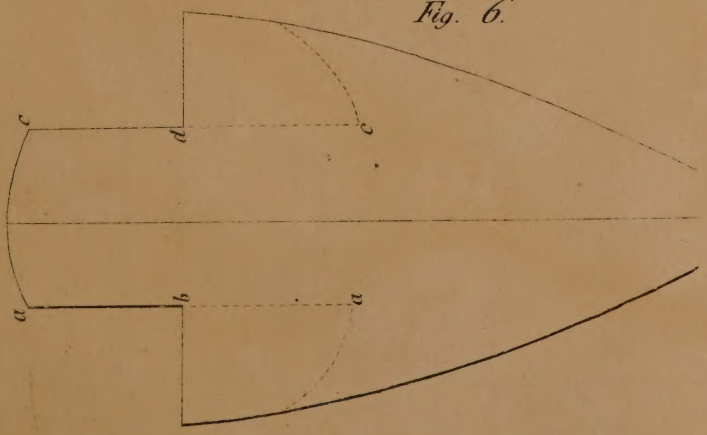

Fig. 1.

Fig. 2.

Fig. 3.

Fig. 4.

Steglich selp:

Fig. 1.

Fig. 3.

Fig. 2.

Fig. 5.

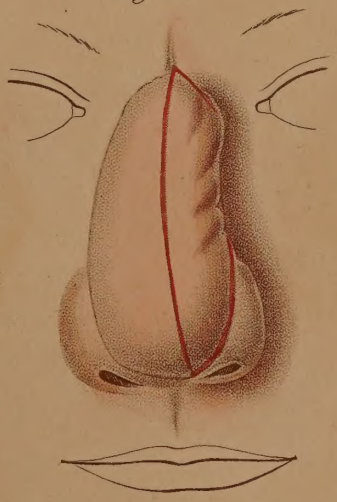

Fig. 4.

Steglich sclp:



Fig. 1.

Fig. 2.

Fig. 3.

Fig. 4.

Steglich sculp.

Fig. 1.

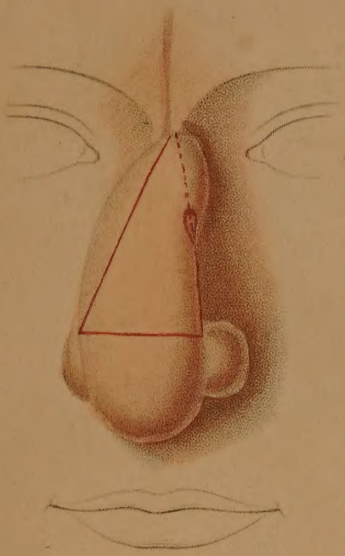

Fig. 2.

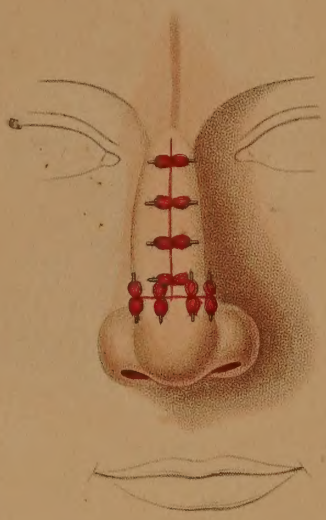

Fig. 5.

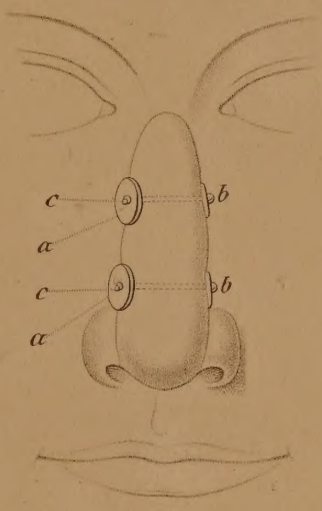

Fig. 3.

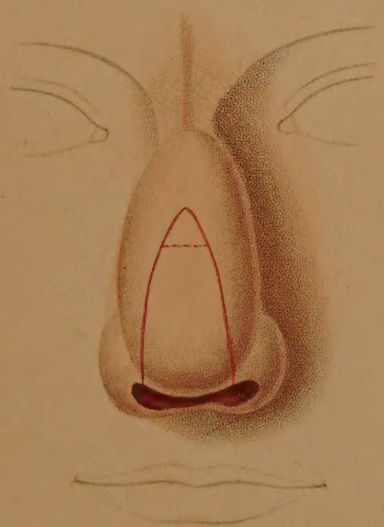

Fig. 4.

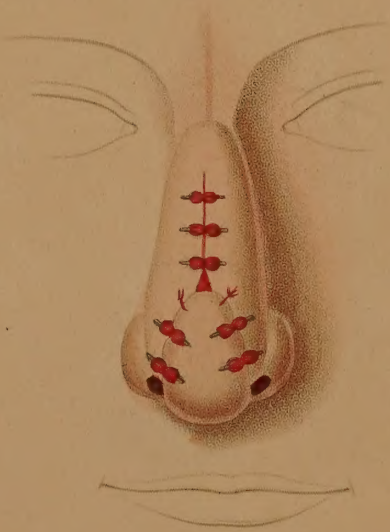

Fig. 1.

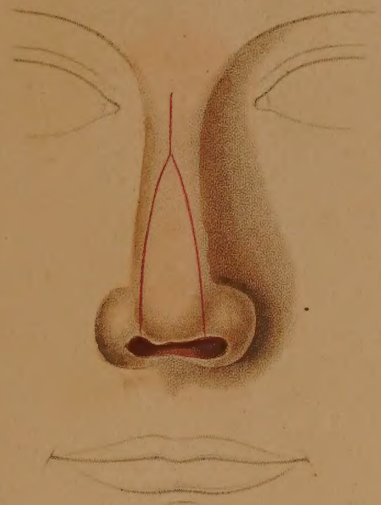

Fig. 2.

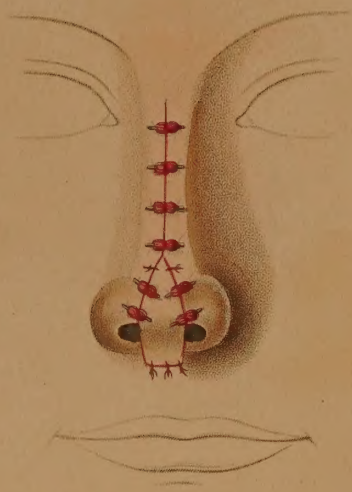

Fig. 3.

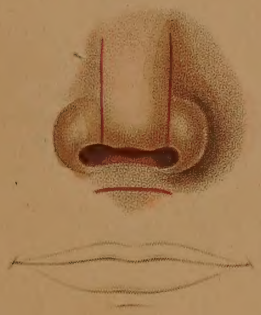

Fig. 7.

Fig. 4.

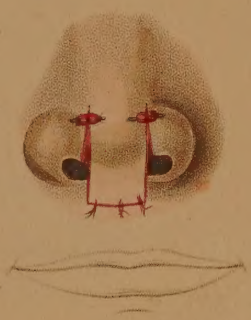

Fig. 8.

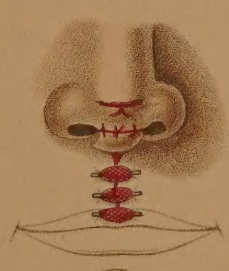

Fig. 5.

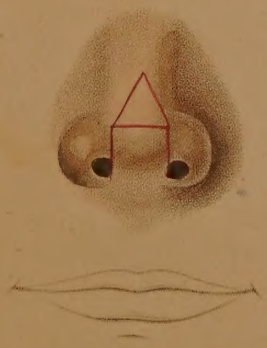

Fig. 6.

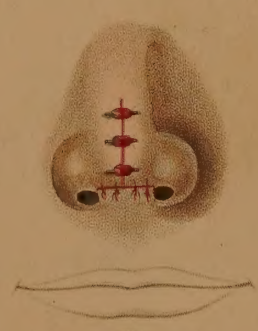

Steglich sclp:

Fig. 1.

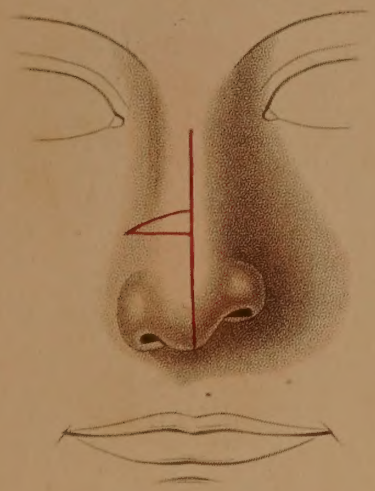

Fig. 2.

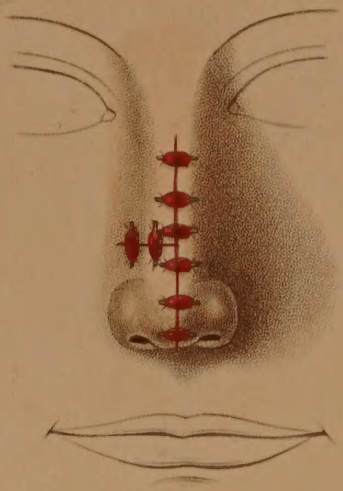

Fig. 3.

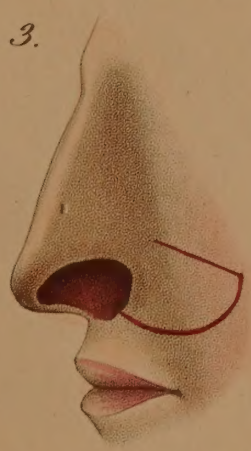

Fig. 4.

Fig. 5.

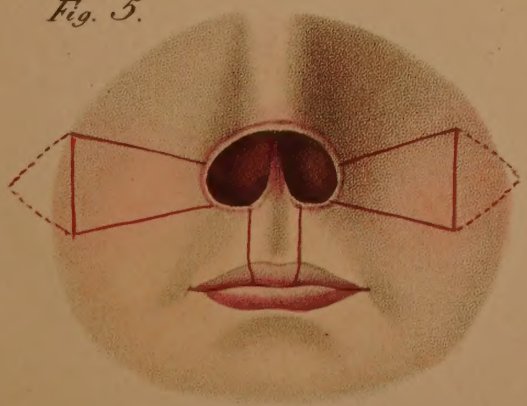

Fig. 6.

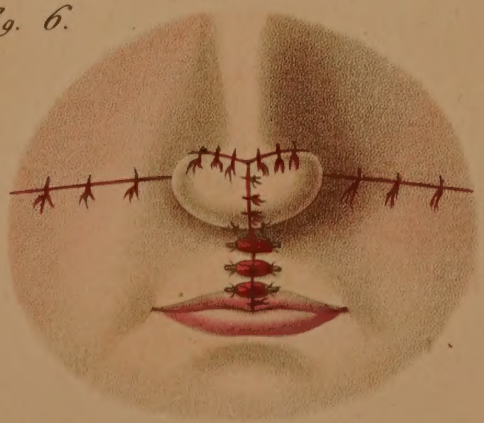

Steglich sclp:

Fig. 1.

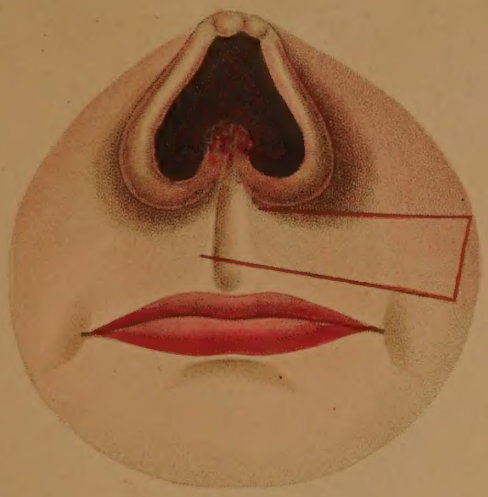

Fig. 2.

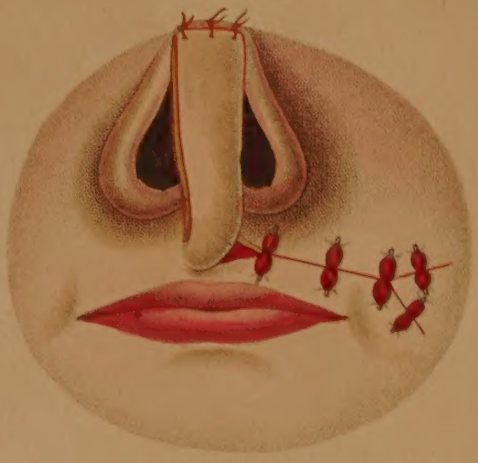

Fig. 3.

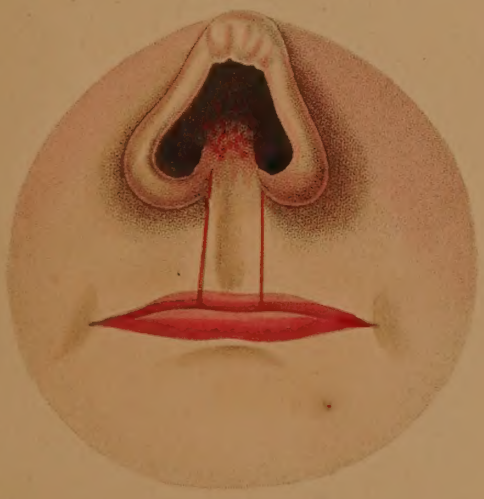

Fig. 4.

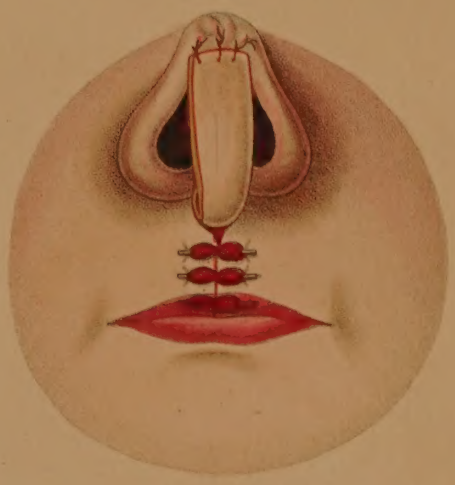

Fig. 5.

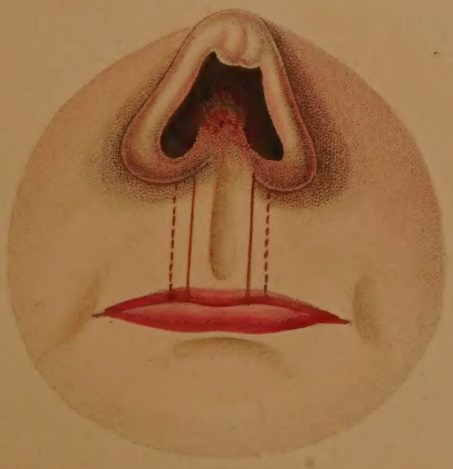

Fig. 6.

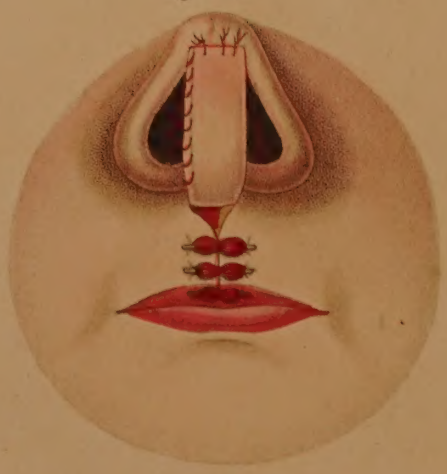

Steglich sclp:

Fig. 1.

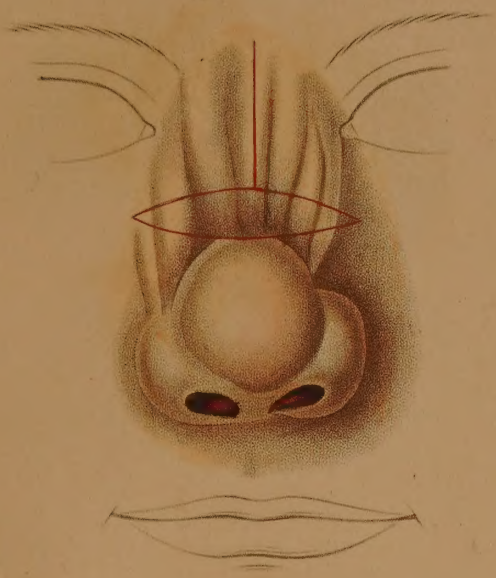

Fig. 2.

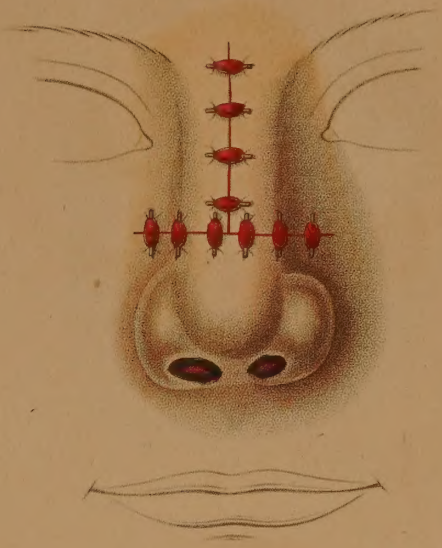

Fig. 4.

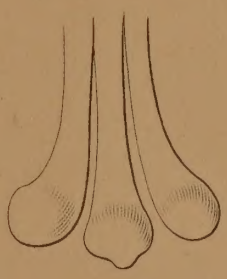

Fig. 3.

Fig. 7.

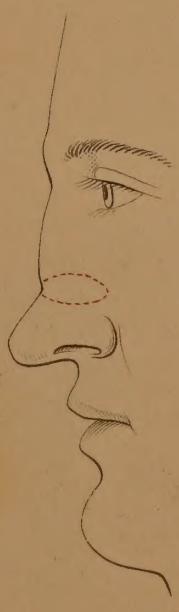

Fig. 8.

Fig. 6.

Fig. 5.

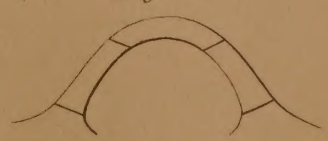

Steglich sclp:

Fig. 1.

Fig. 2.

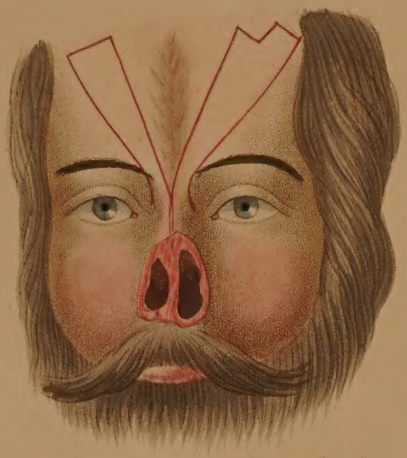

Fig. 5.

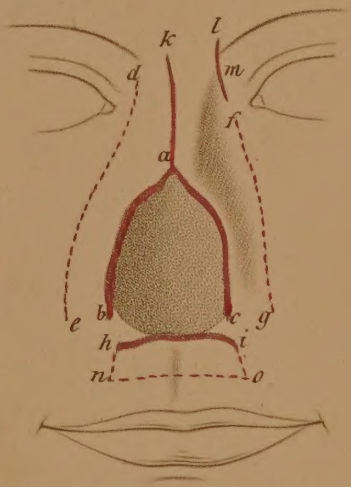

Fig. 6.



Fig. 8.



Fig. 3.

Fig. 4.

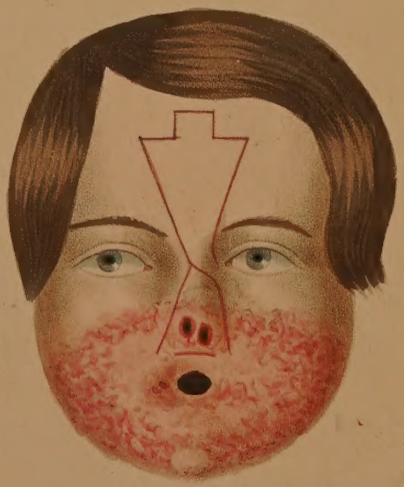

Fig. 7.

Steglich sculp.

Fig. 1.

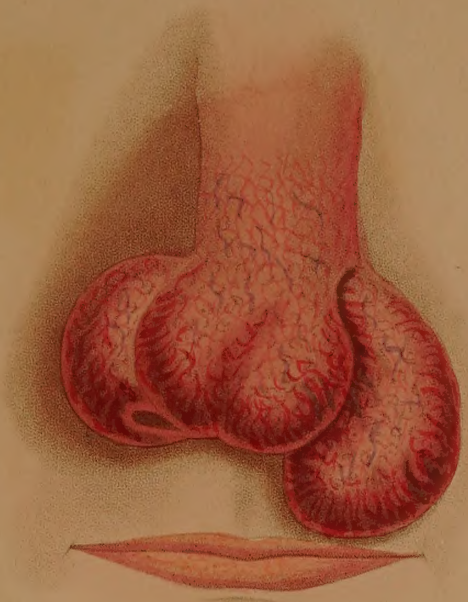

Fig. 2.

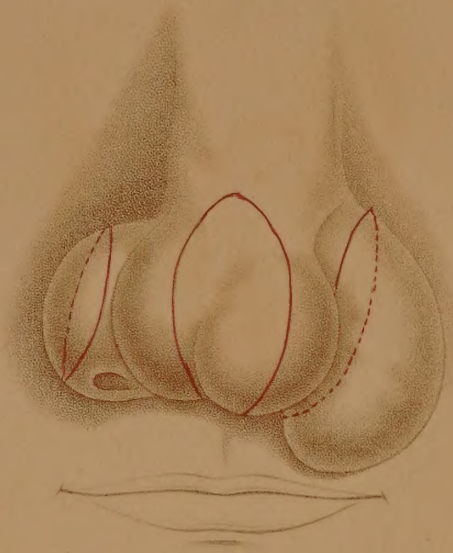

Fig. 3.

Fig. 4.

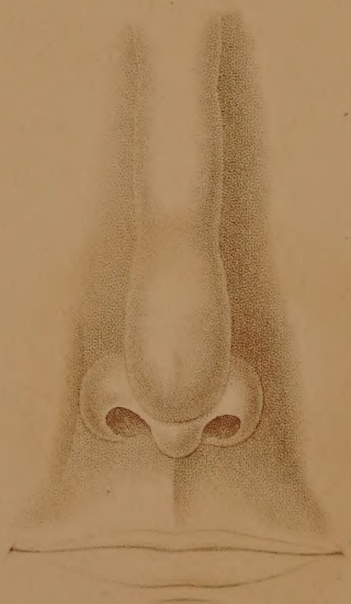

Steglich sclp:

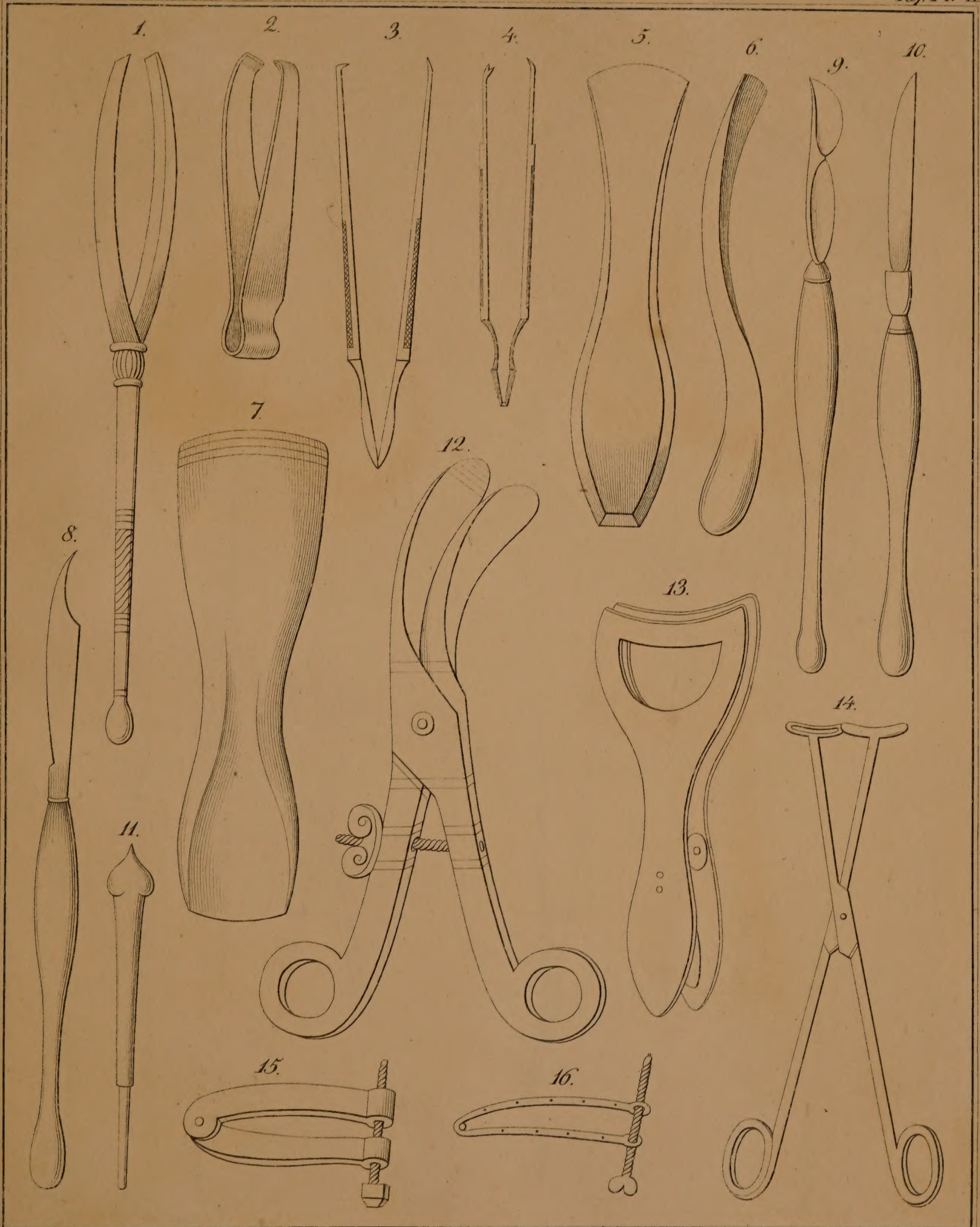

Steglich sclp:

Taf. XVIII.

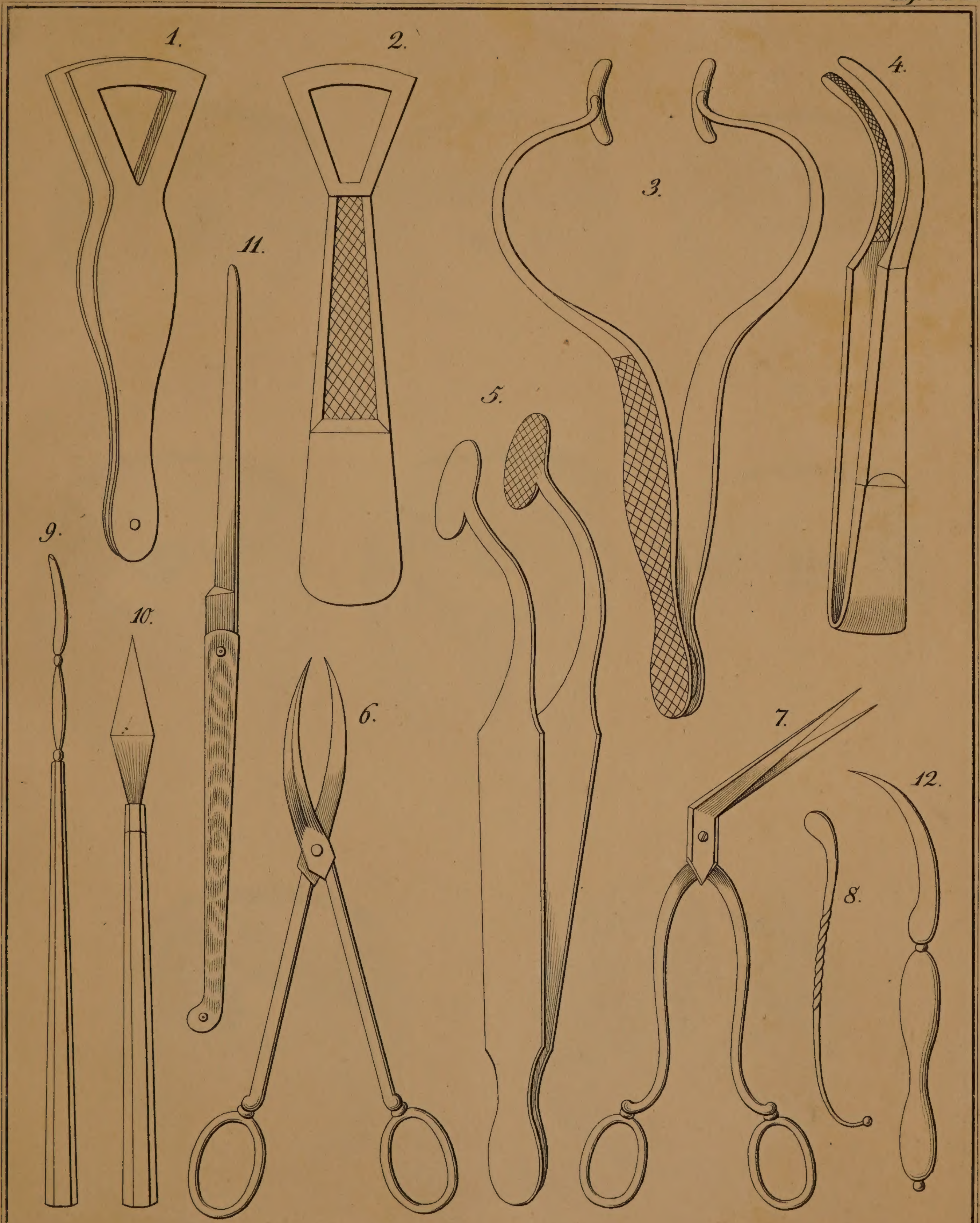

Steglich sclp:

Fig. 1.

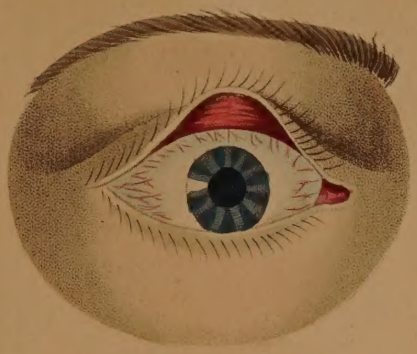

Fig. 2.

Fig. 3.

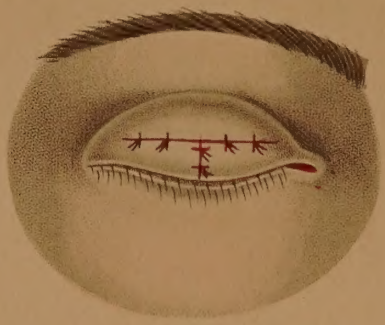

Fig. 4.

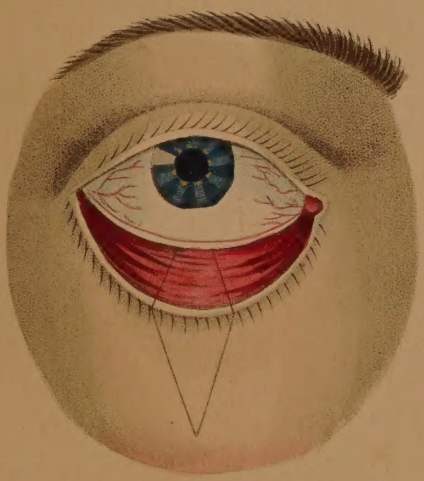

Fig. 5.

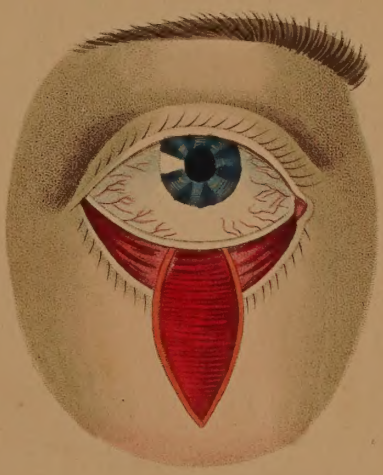

Fig. 6.

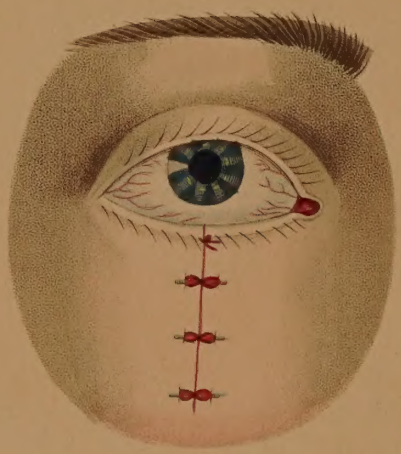

Fig. 7.

Fig. 8.

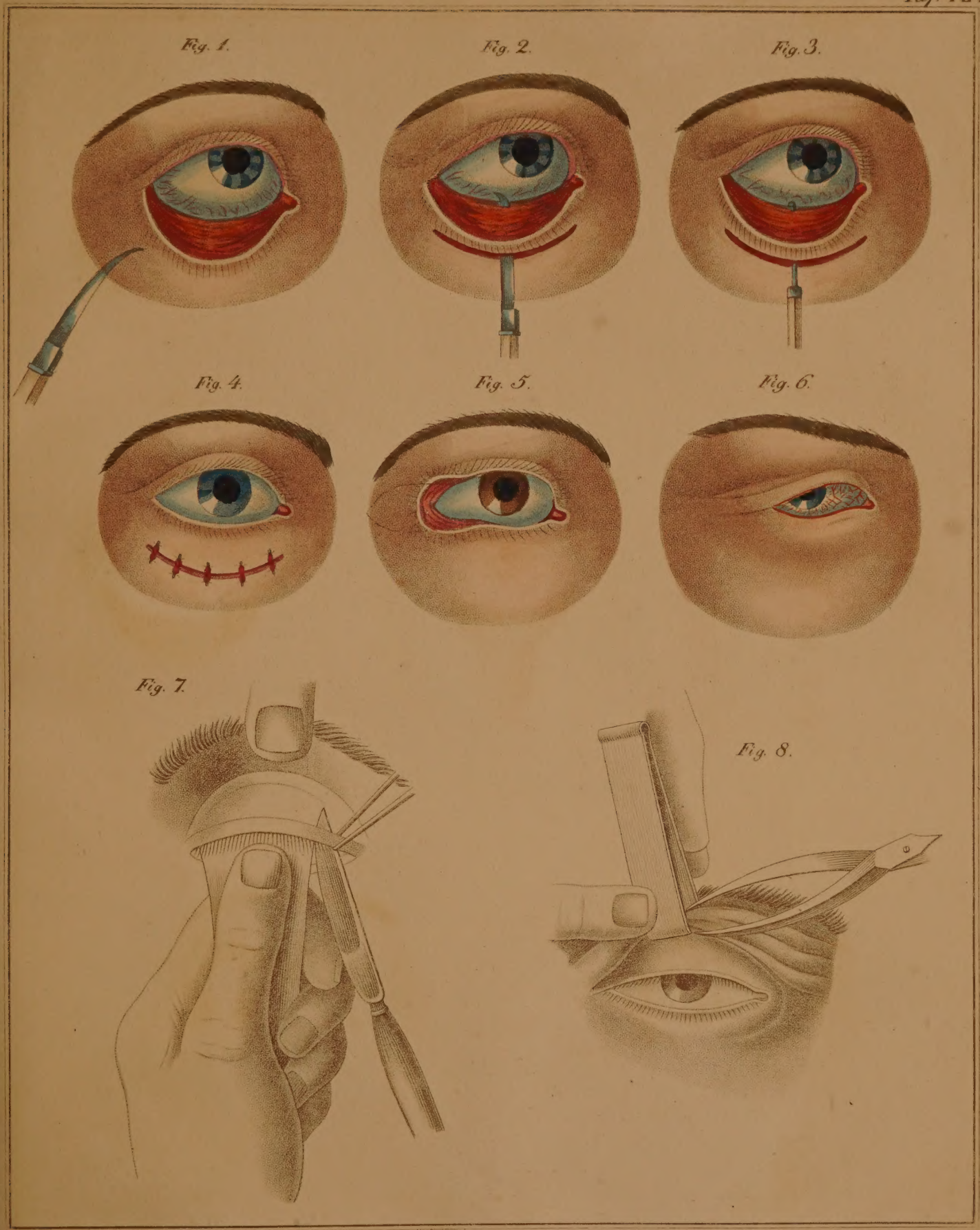

Steglich sclpt.

Fig. 1.

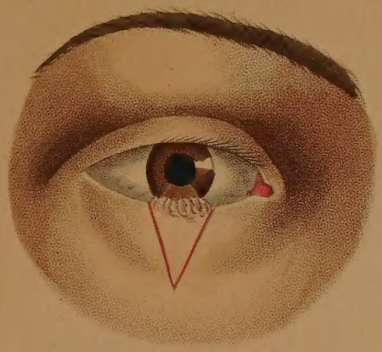

Fig. 2.

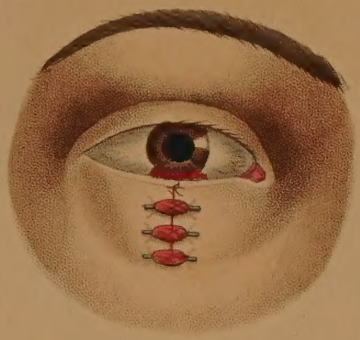

Fig. 3.

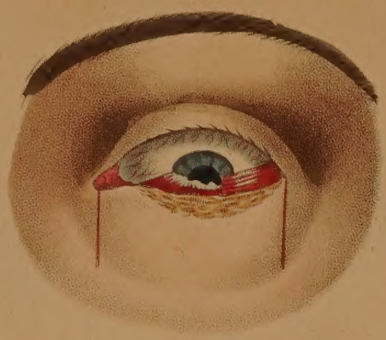

Fig. 4.

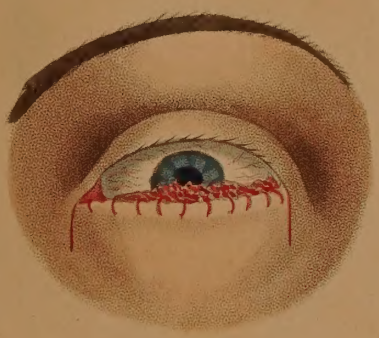

Fig. 5.

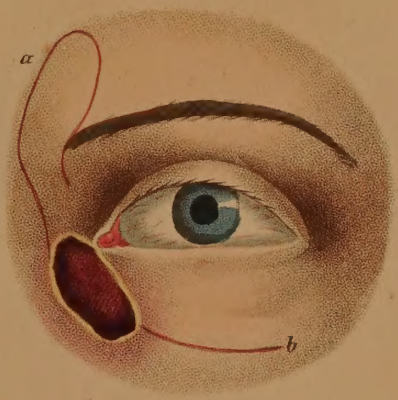

Fig. 6.

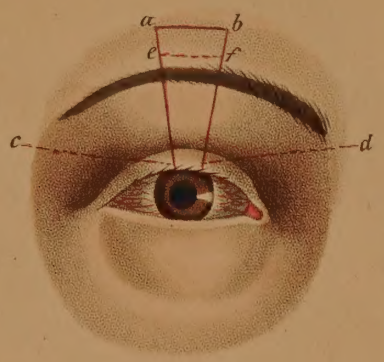

Fig. 7.

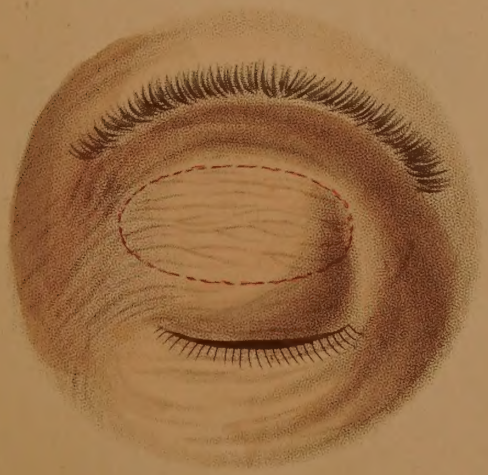

Fig. 9.

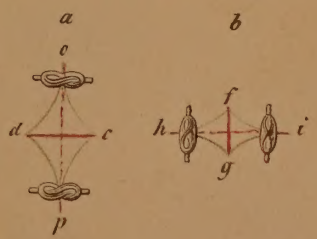

Fig. 8.

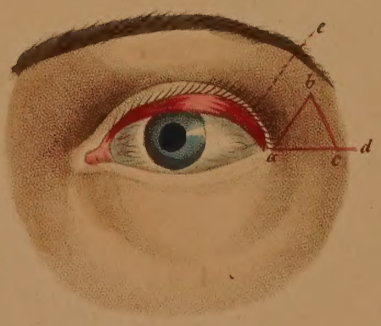

Steglich sclp:

Fig. 1.

Fig. 3.

Fig. 2.

Fig. 4.

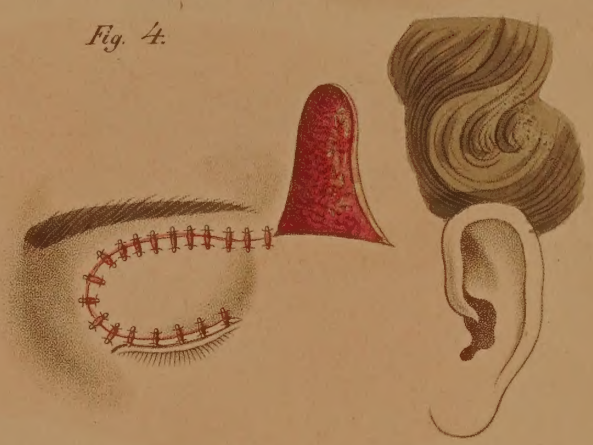

Fig. 5.

Fig. 6.

Steglich lith.

Fig. 1.

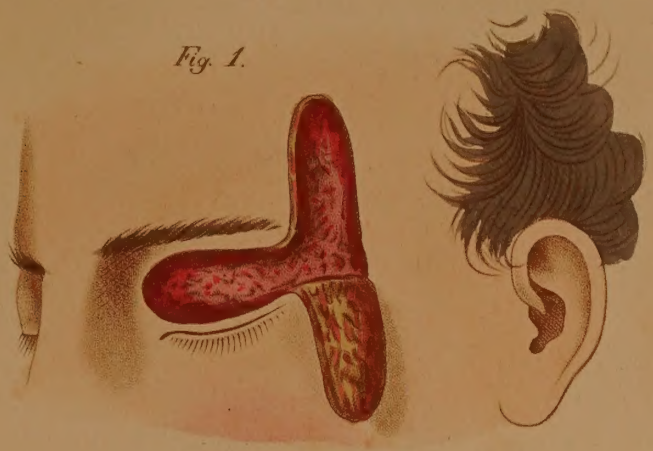

Fig. 2.

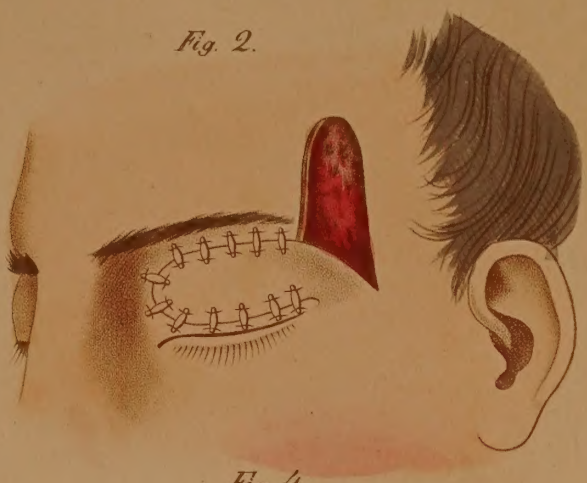

Fig. 3.

Fig. 4.

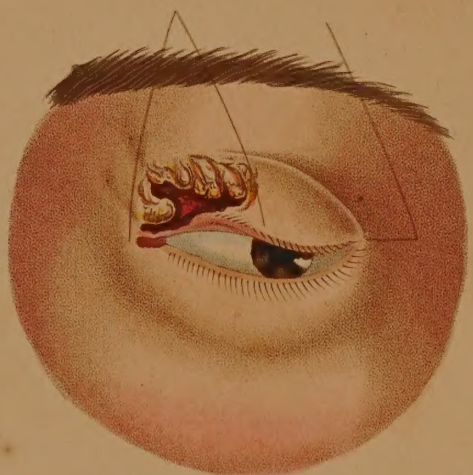

Fig. 5.

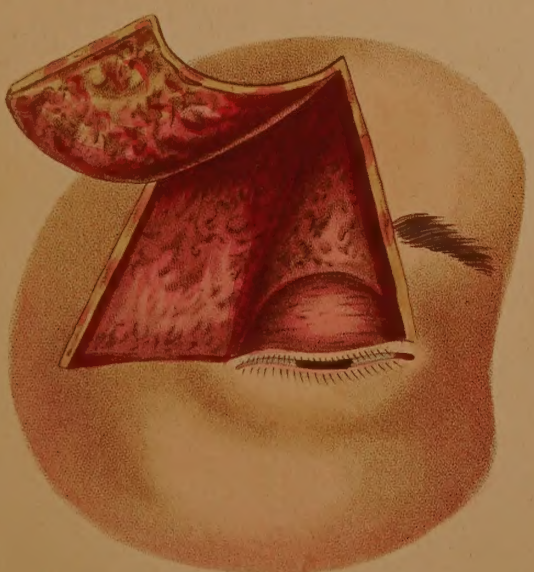

Fig. 6.

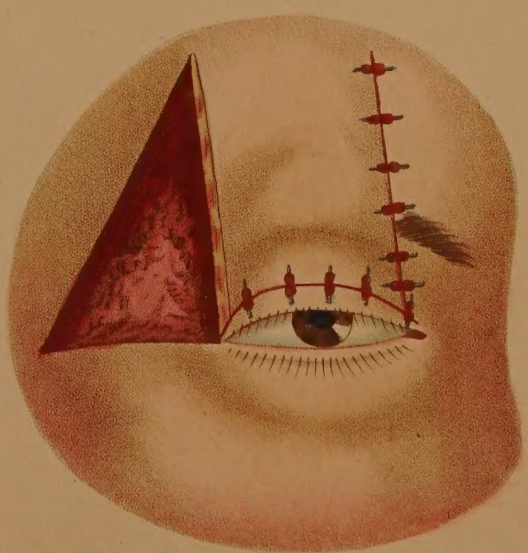

Steglich sclp.

Fig. 1.

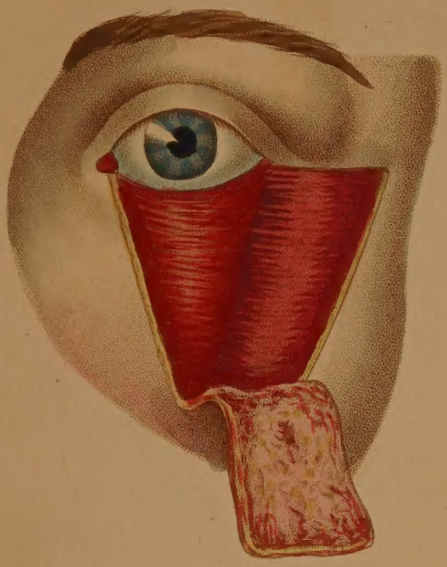

Fig. 2.

Fig. 5.

Fig. 6.

Fig. 4.

Fig. 3.

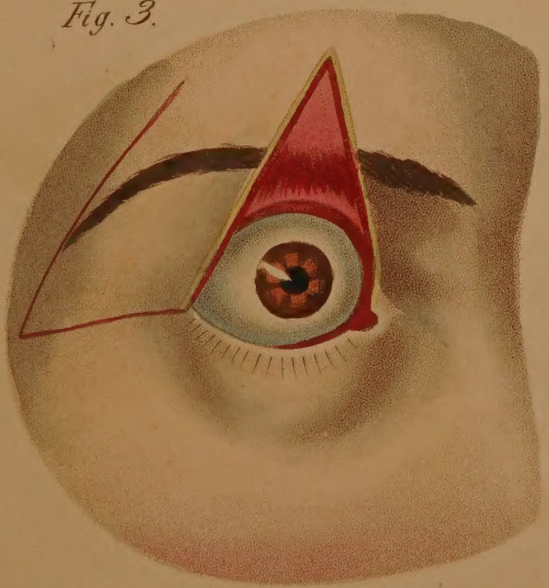

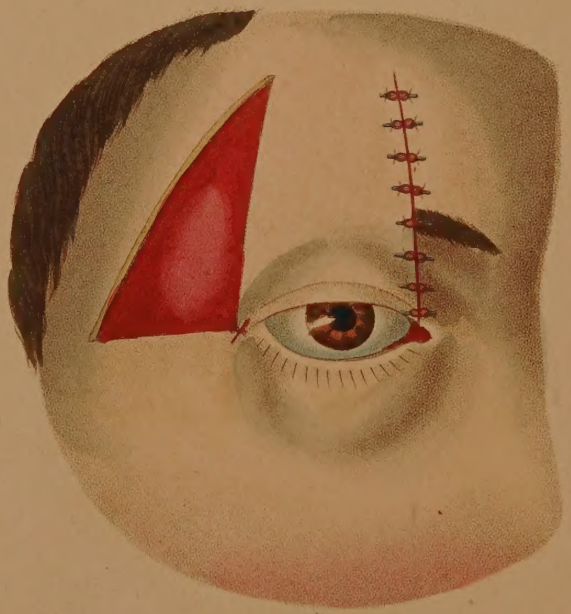

Fig. 1.

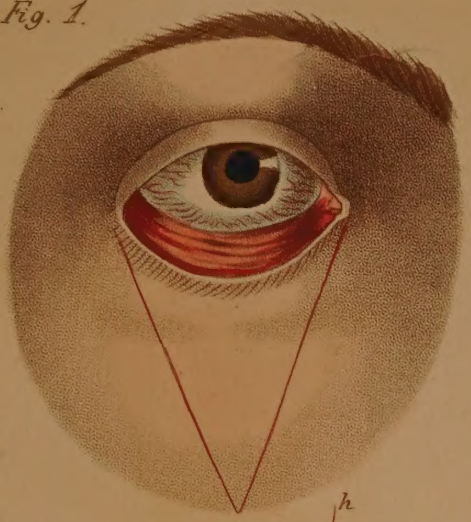

Fig. 2.

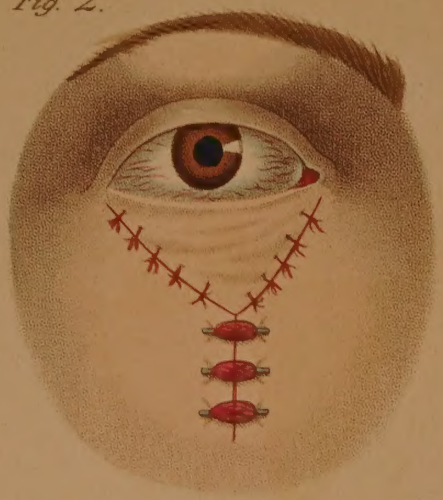

Fig. 6.

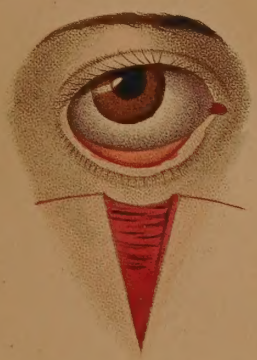

Fig. 4.

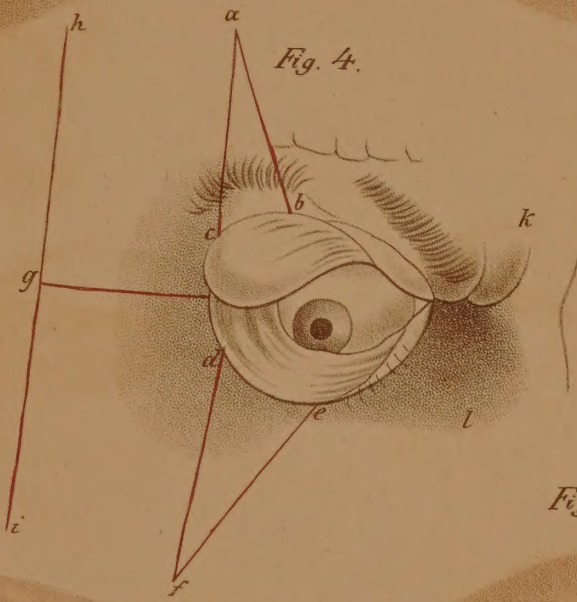

Fig. 7.

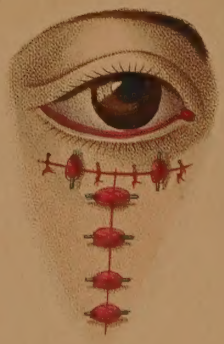

Fig. 3.

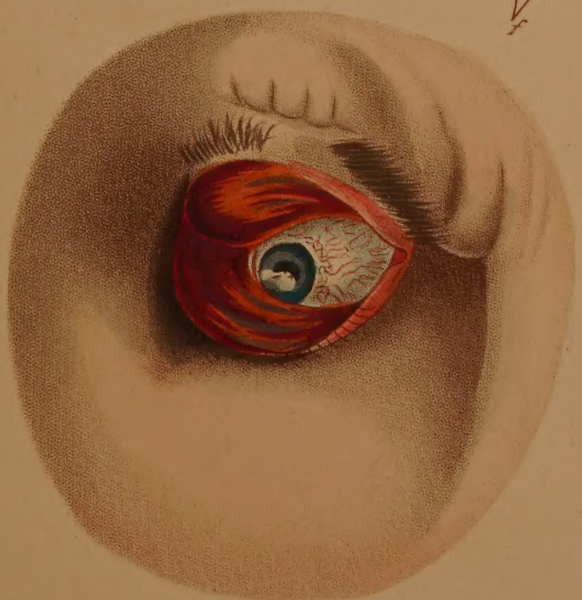

Fig. 5.

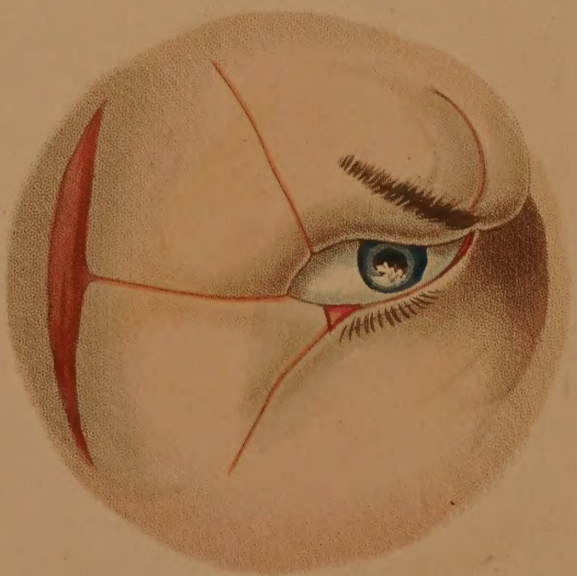

Steglich scalp:

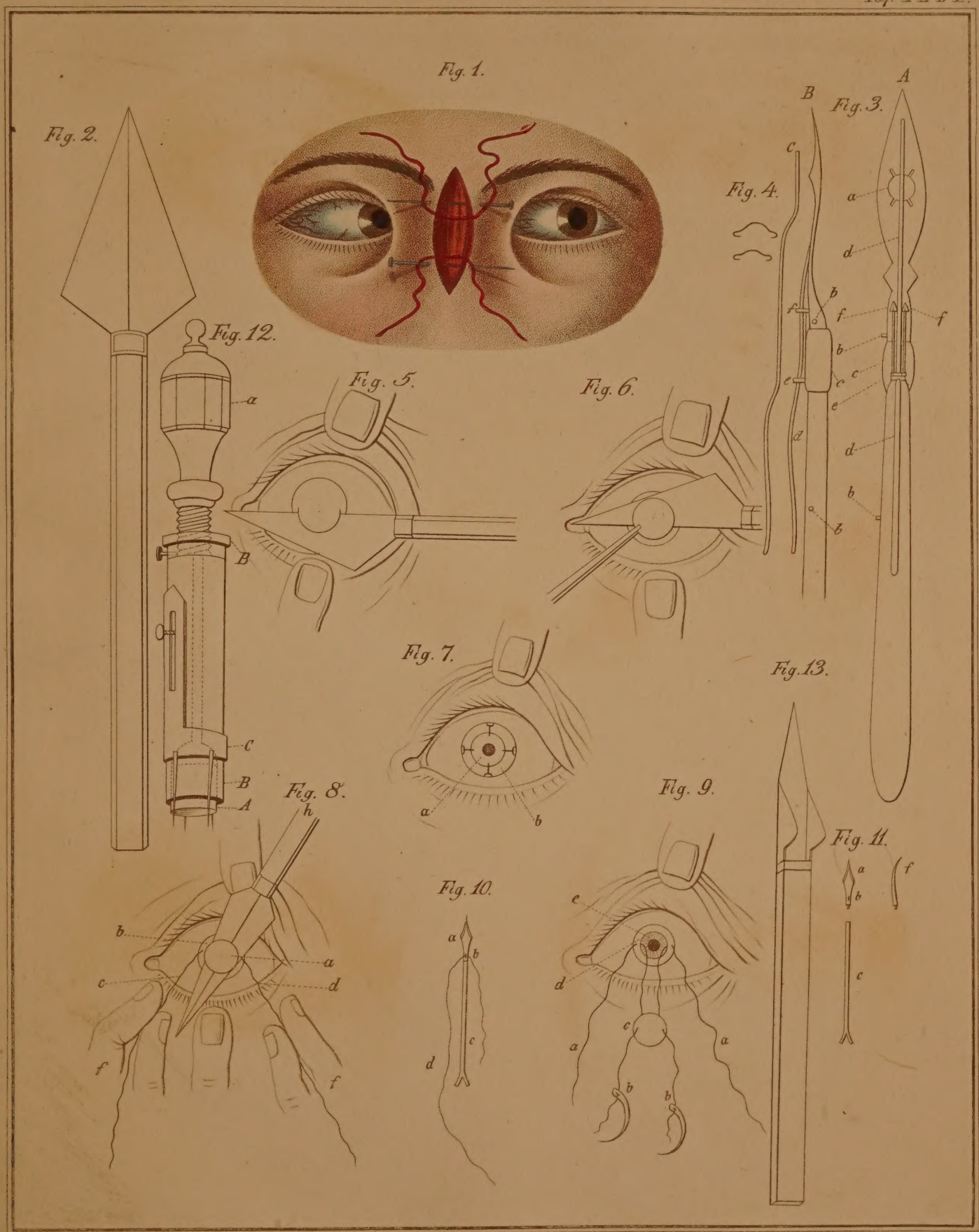
Fig. 1.
Fig. 2.
Fig. 3.
Fig. 4.
Fig. 5.
Fig. 6.
Fig. 7.
Fig. 8.
Fig. 9.
Fig. 10.
Fig. 11.
Fig. 12.
Fig. 13.

Stealich sc.

Fig. 1.

Fig. 2.

Fig. 3.

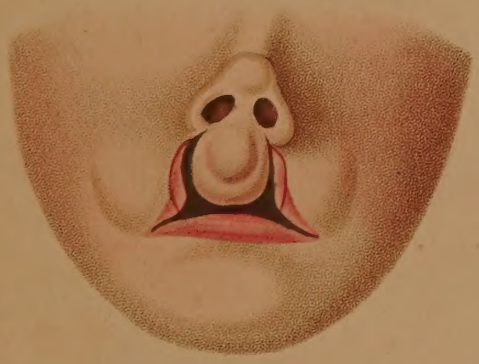

Fig. 4.

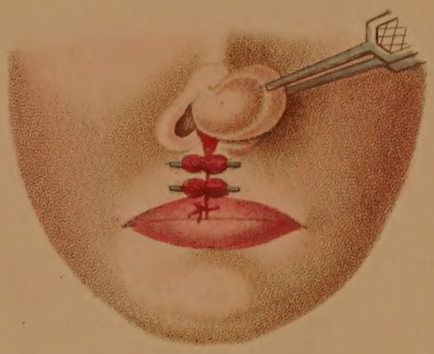

Fig. 5.

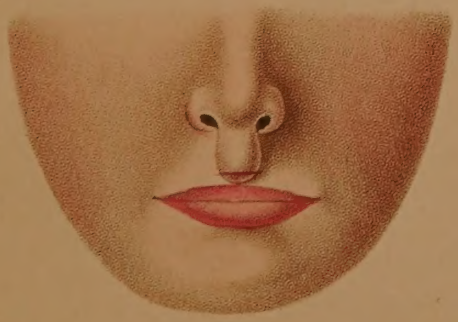

Fig. 6.

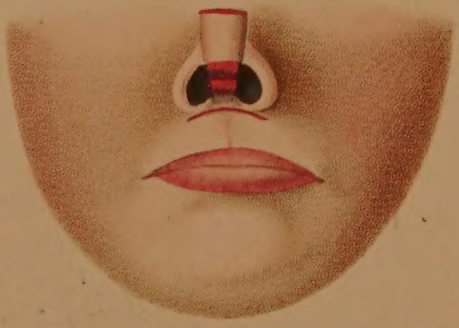

Steglich selp.

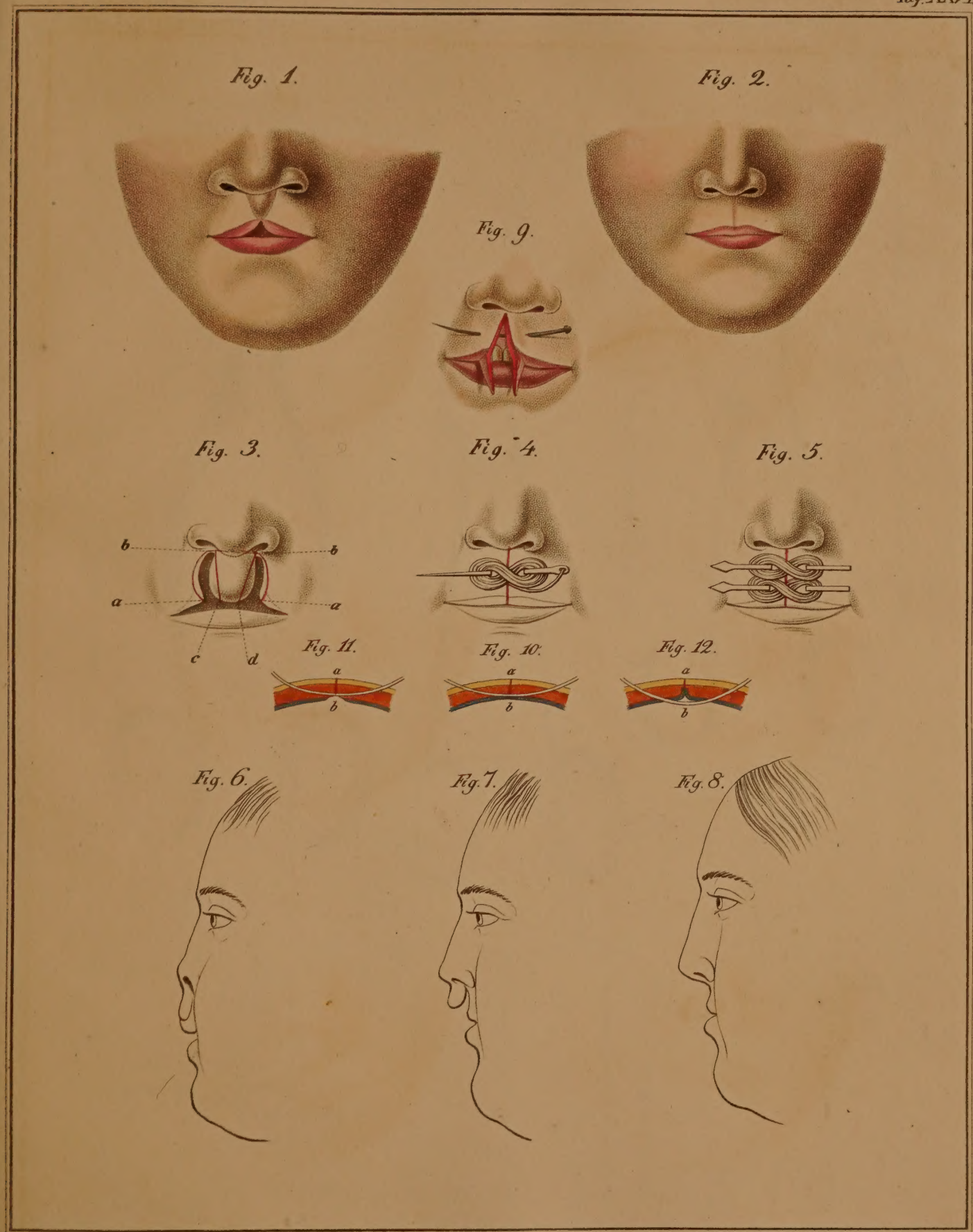

Steglich sclp:

Fig. 1.

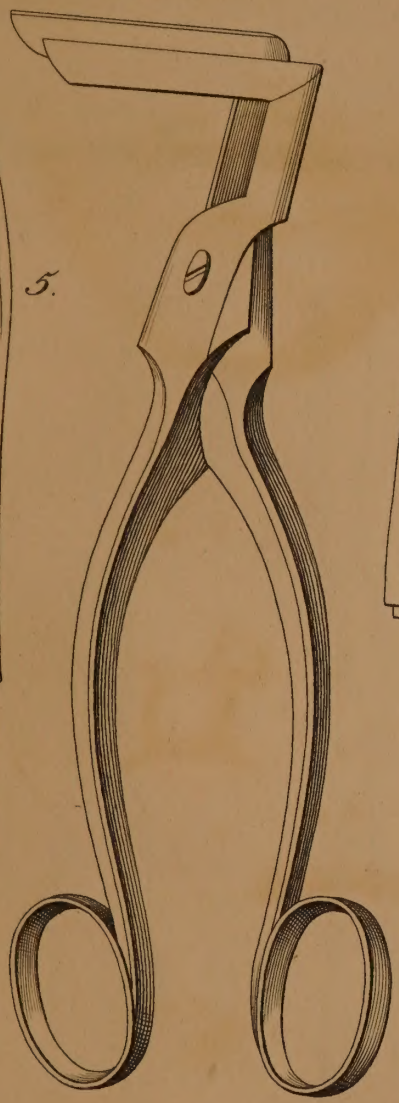

Fig. 2.

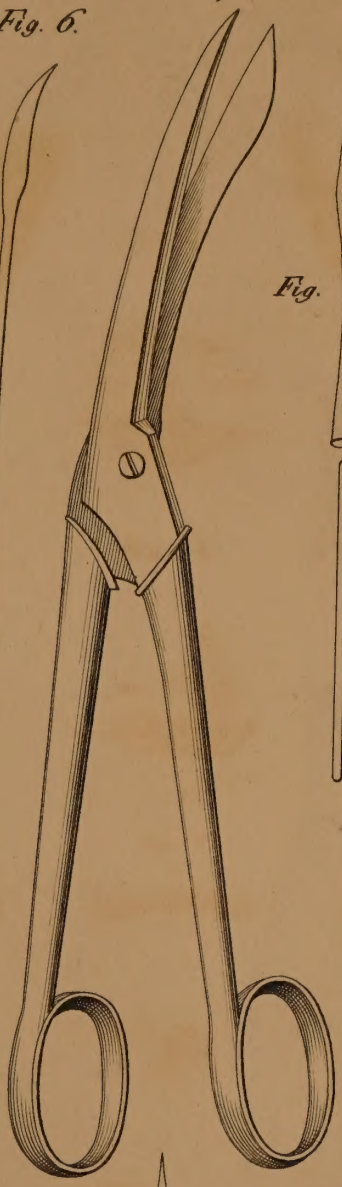

Fig. 3.

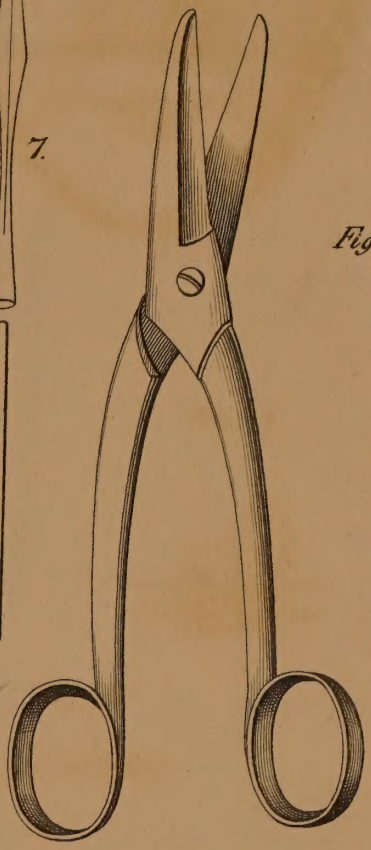

Fig. 4.

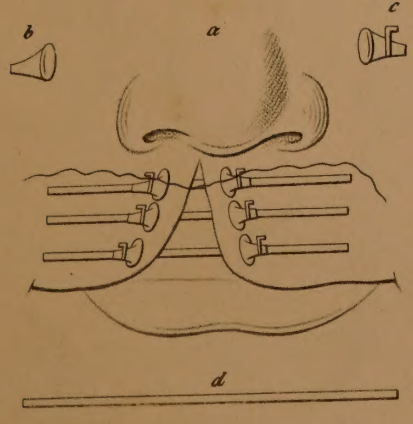

Fig. 5.

Fig. 6.



Fig. 7.

Fig. 8.

Fig. 8.*

Fig. 9.

Fig. 10.

Fig. 11.

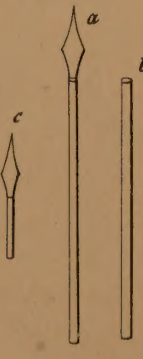

Fig. 12.



Fig. 13.



Fig. 14.



Steglich sctp.

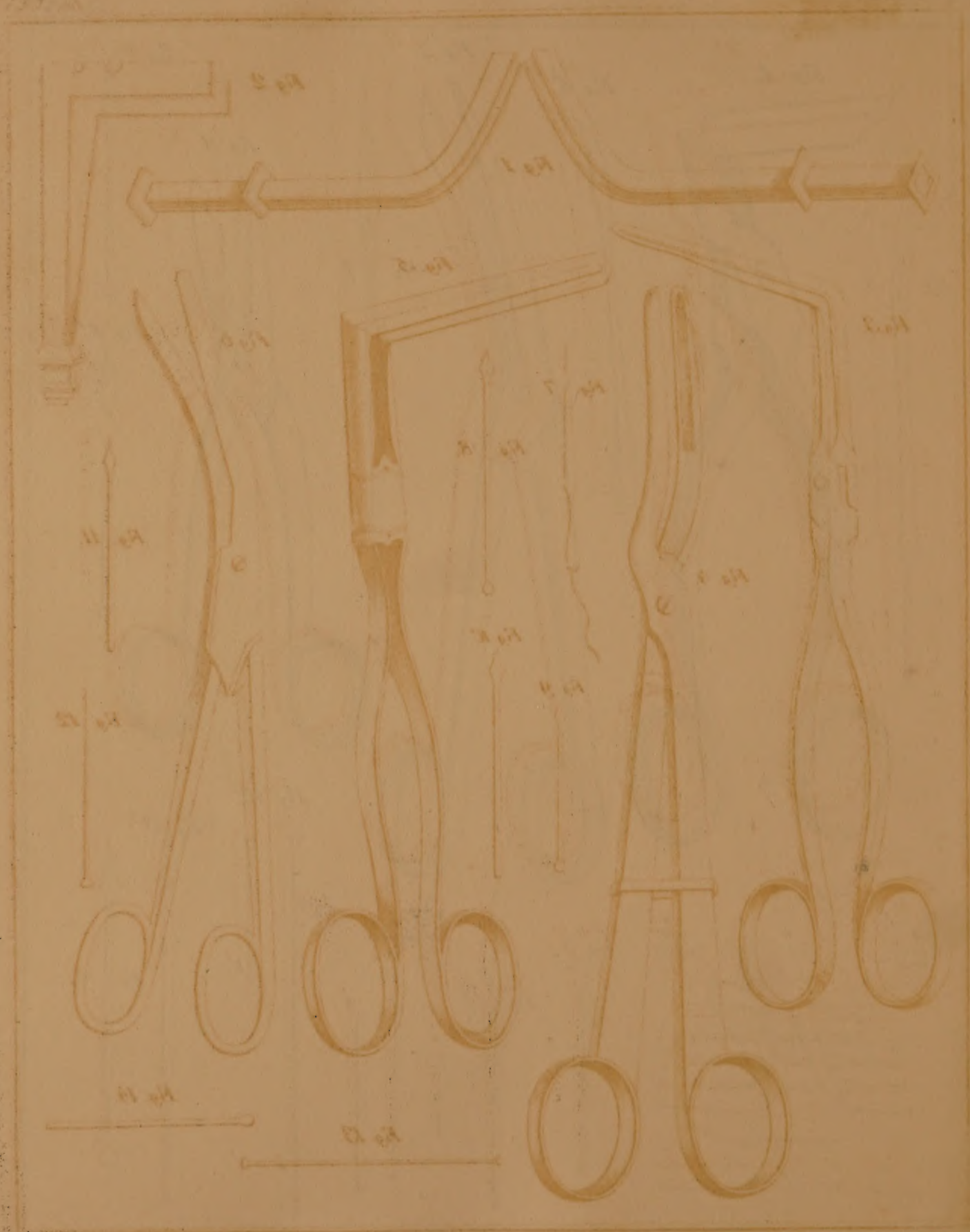

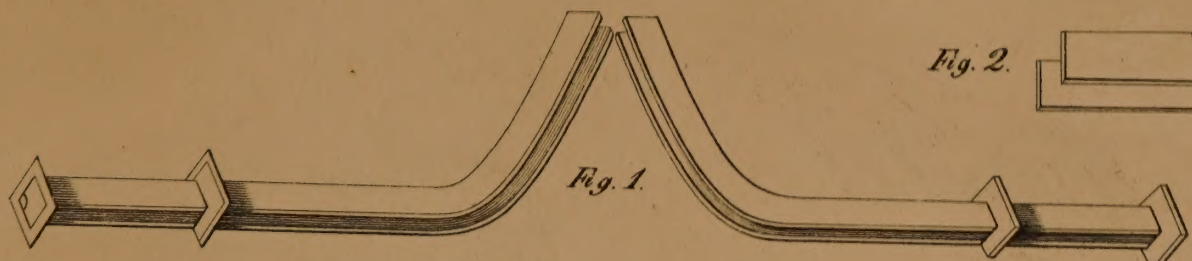

Fig. 1.

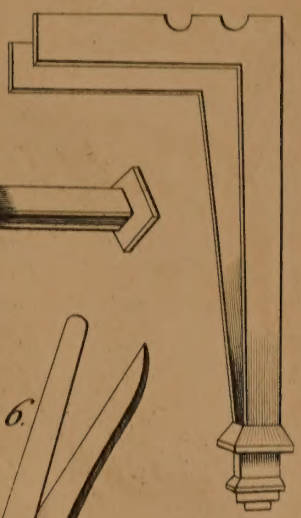

Fig. 2.

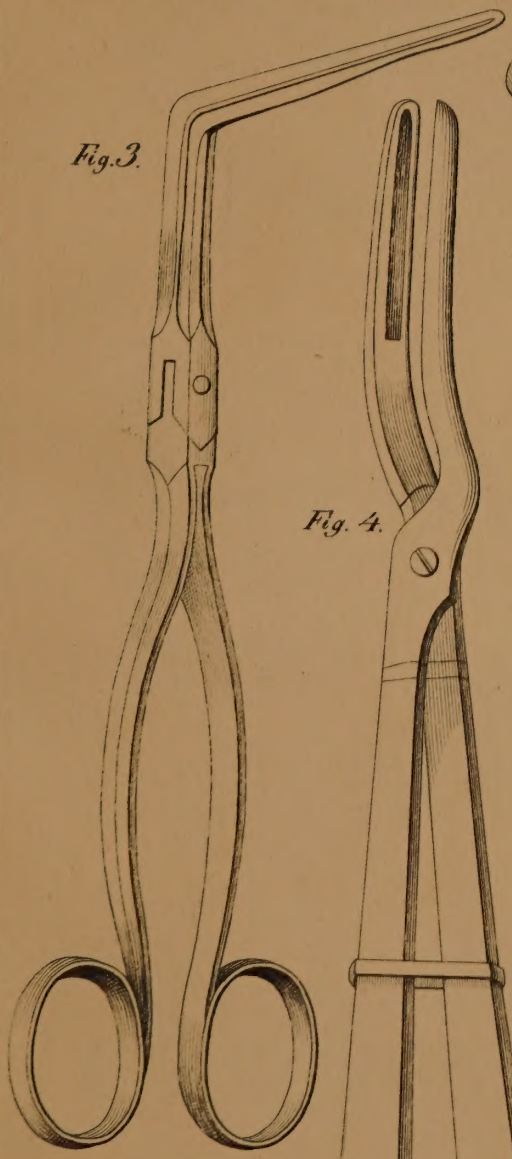

Fig. 3.

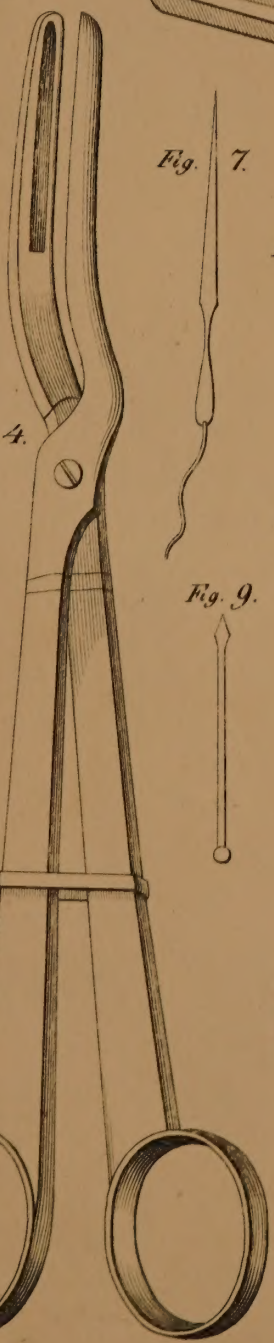

Fig. 4.

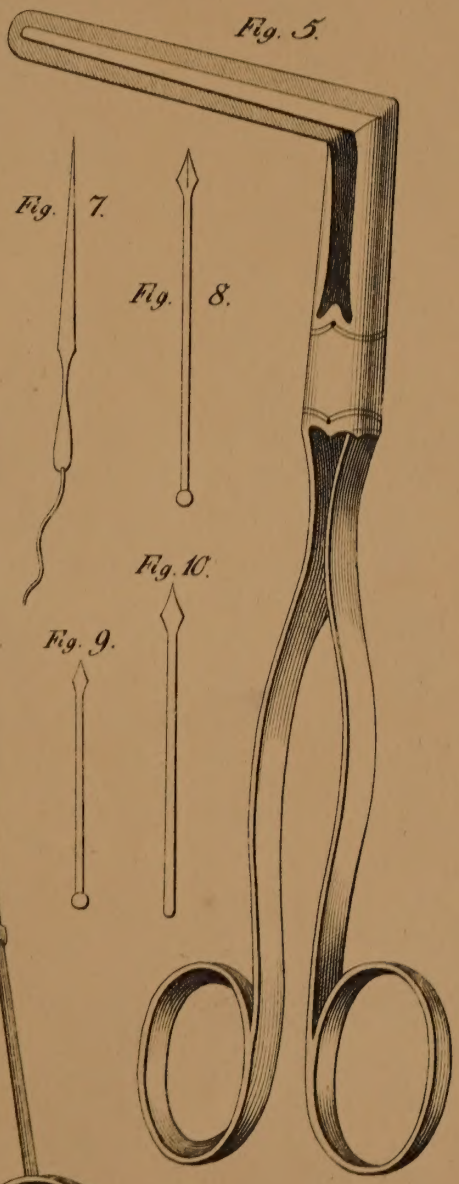

Fig. 5.

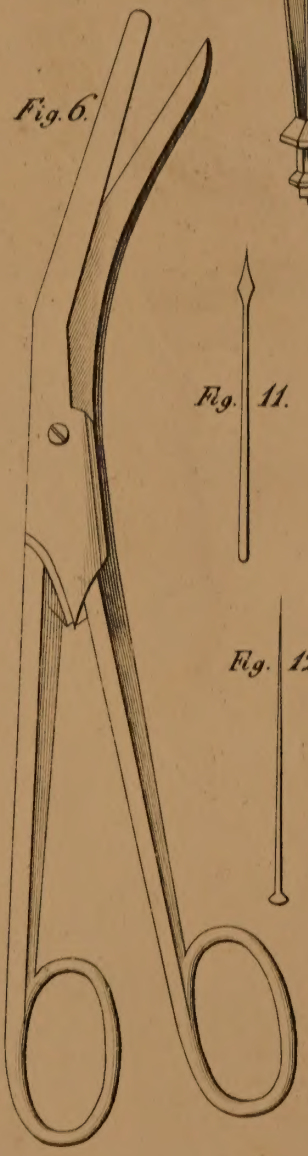

Fig. 6.

Fig. 7.

Fig. 8.

Fig. 9.

Fig. 10.

Fig. 11.

Fig. 12.



Fig. 13.



Fig. 14.

Fig. 1.

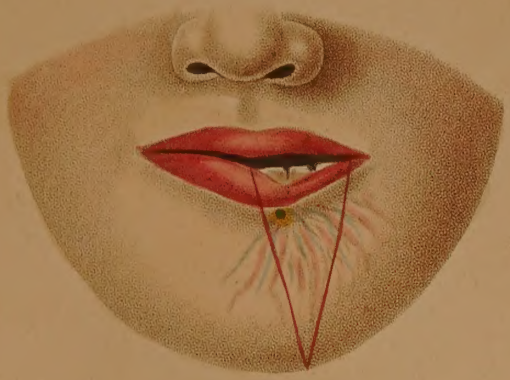

Fig. 2.

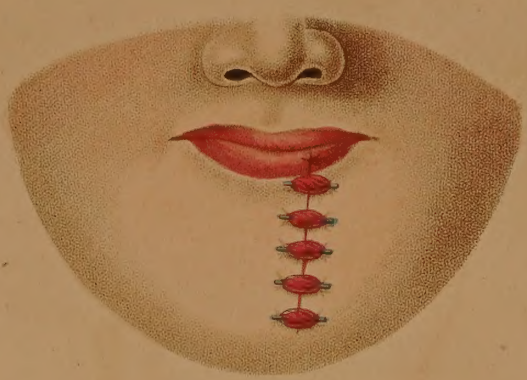

Fig. 3.

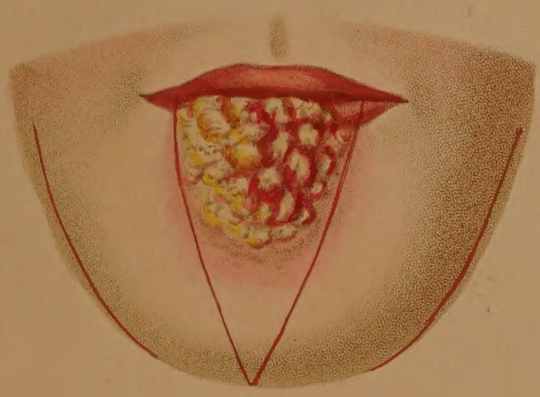

Fig. 4.

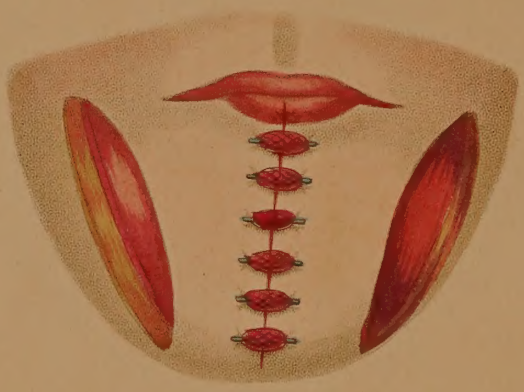

Fig. 5.

Fig. 6.

Steglich sclp:

Fig. 1.

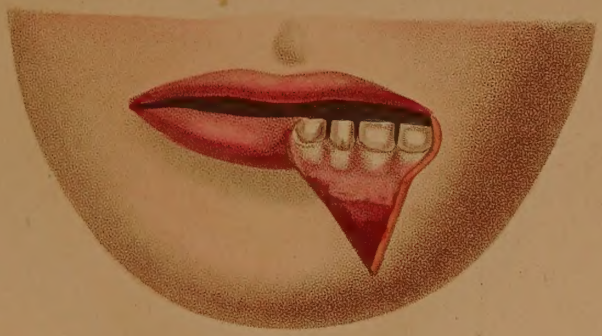

Fig. 2.

Fig. 3.

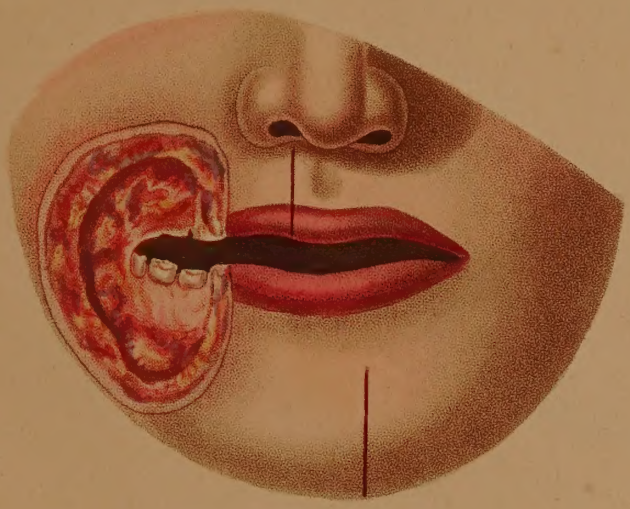

Fig. 4.

Fig. 5.

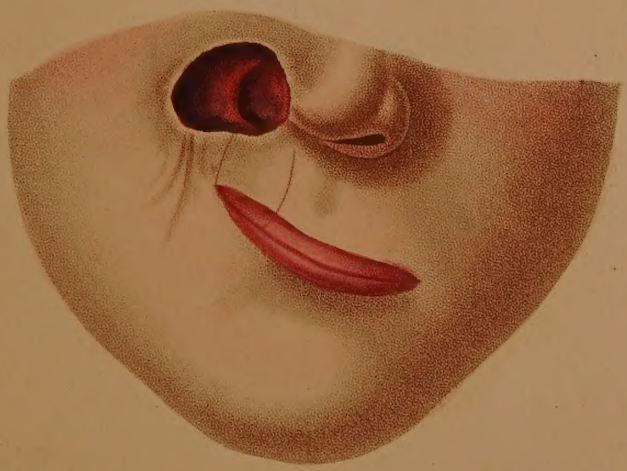

Fig. 6.

Steglich sclp

Fig. 1.

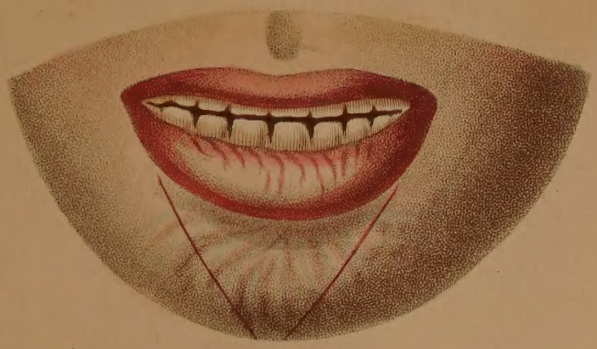

Fig. 2.

Fig. 3.

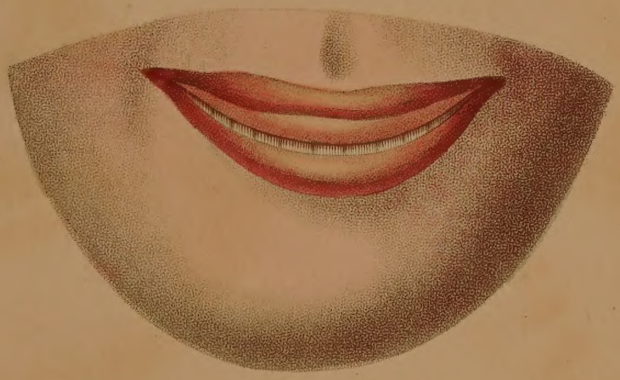

Fig. 4.

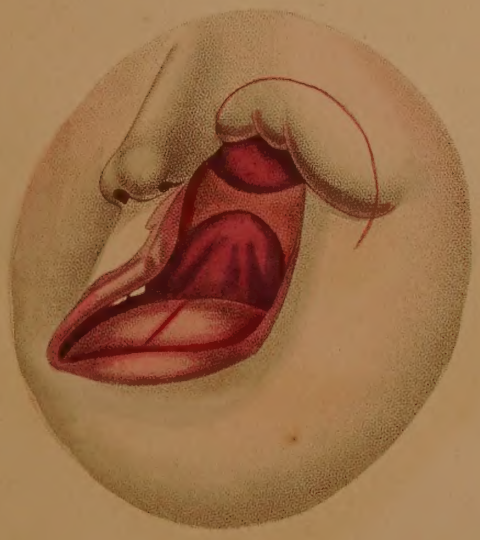

Fig. 5.

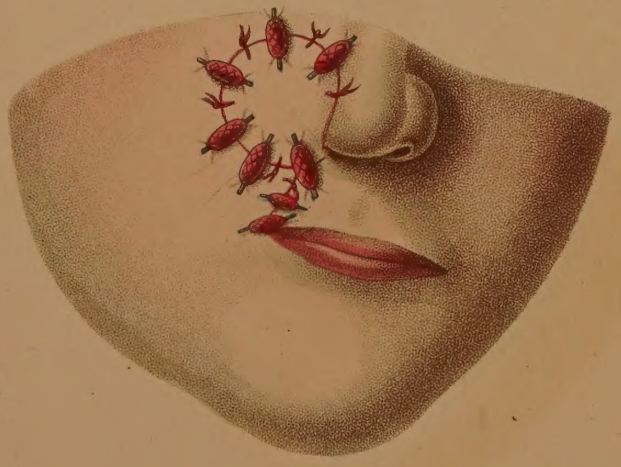

Steglich sculp:

Fig. 1.

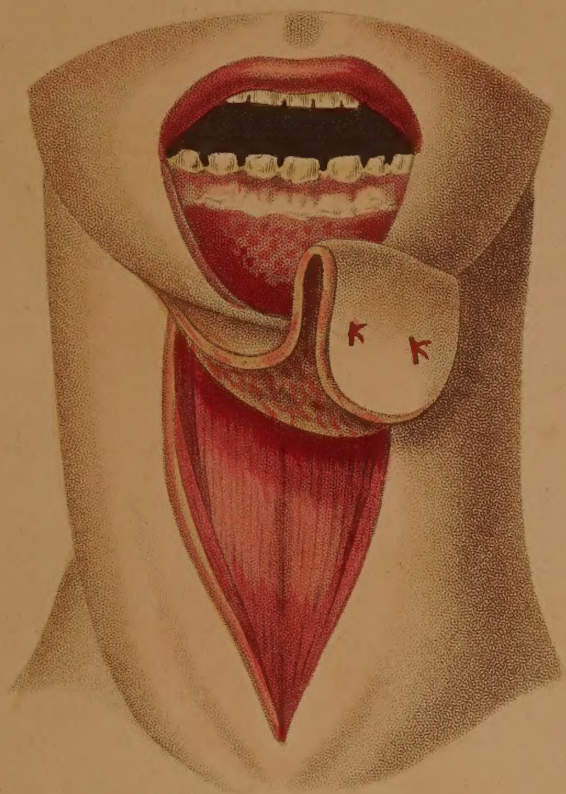

Fig. 2.

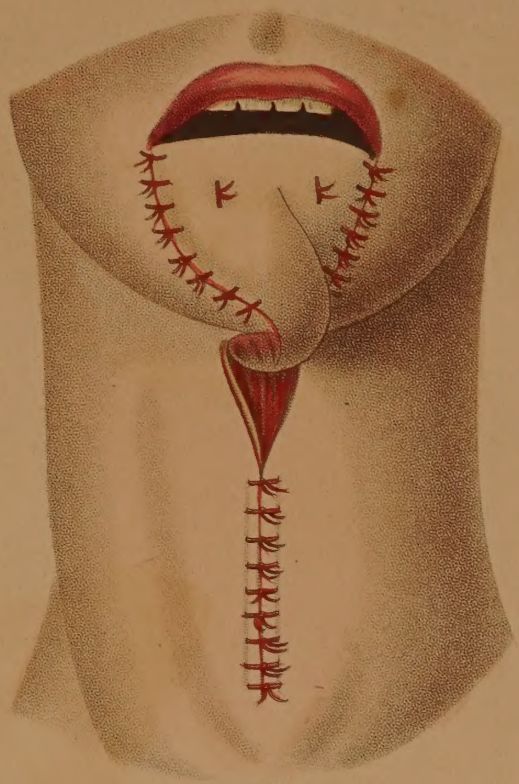

Fig. 3.

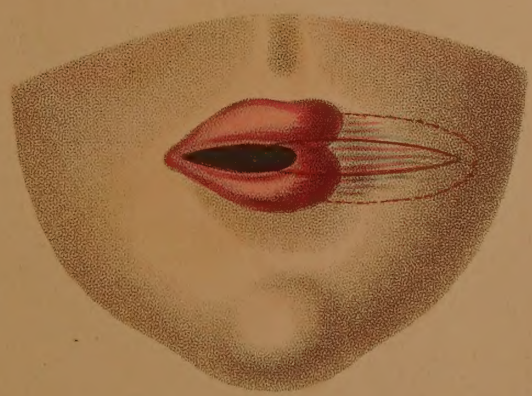

Fig. 4.

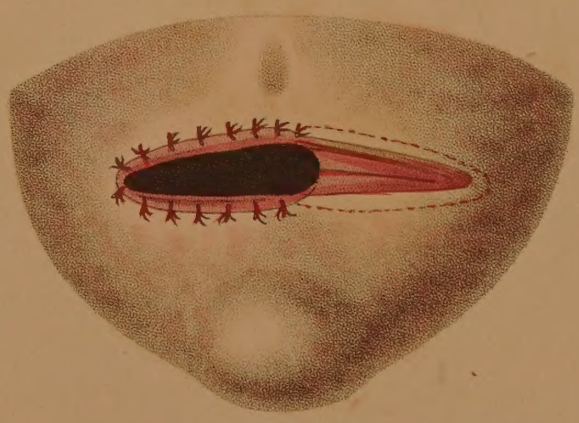

Steglich sclp:

Fig. 1.

Fig. 2.

Fig. 3.

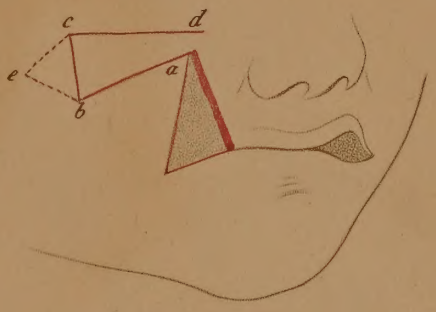

Fig. 4.

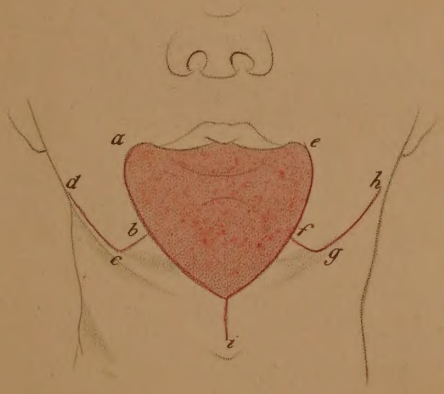

Fig. 6.

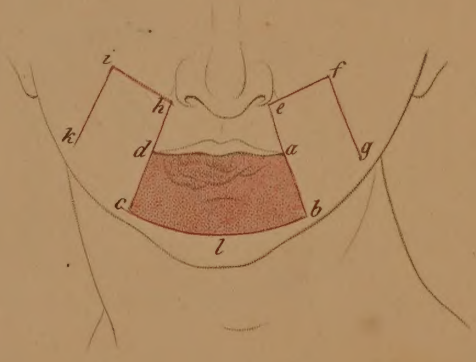

Fig. 5.

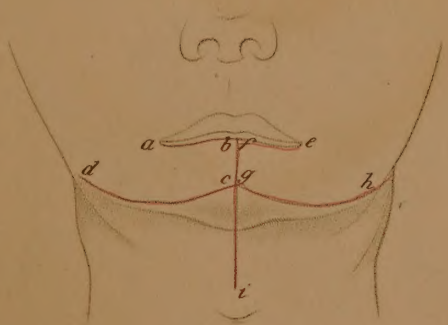

Fig. 7.

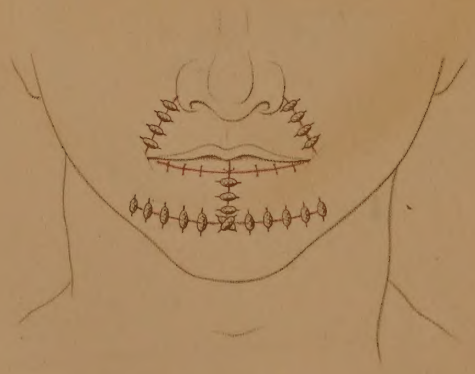

Fig. 1.

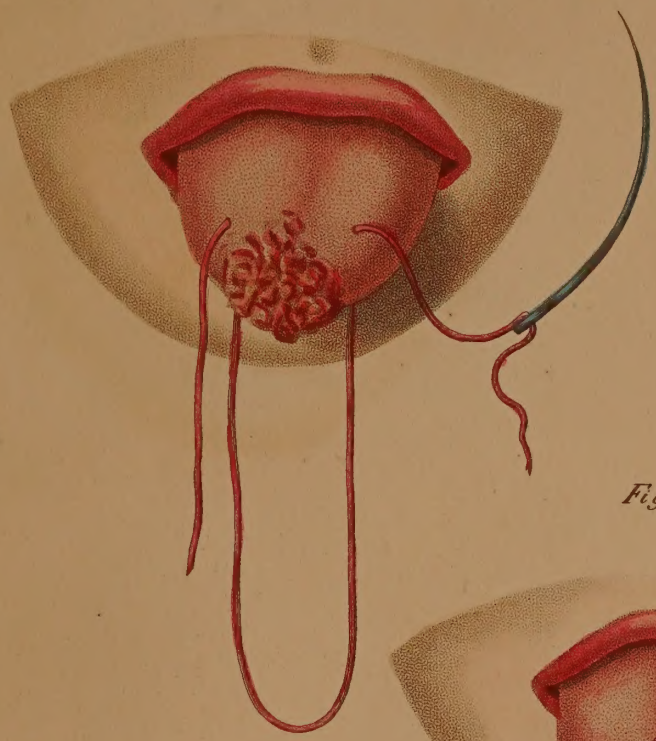

Fig. 5.

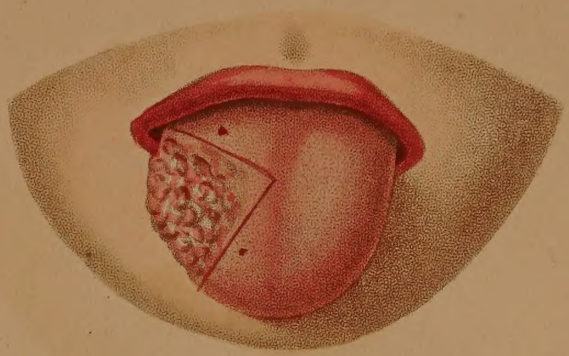

Fig. 2.

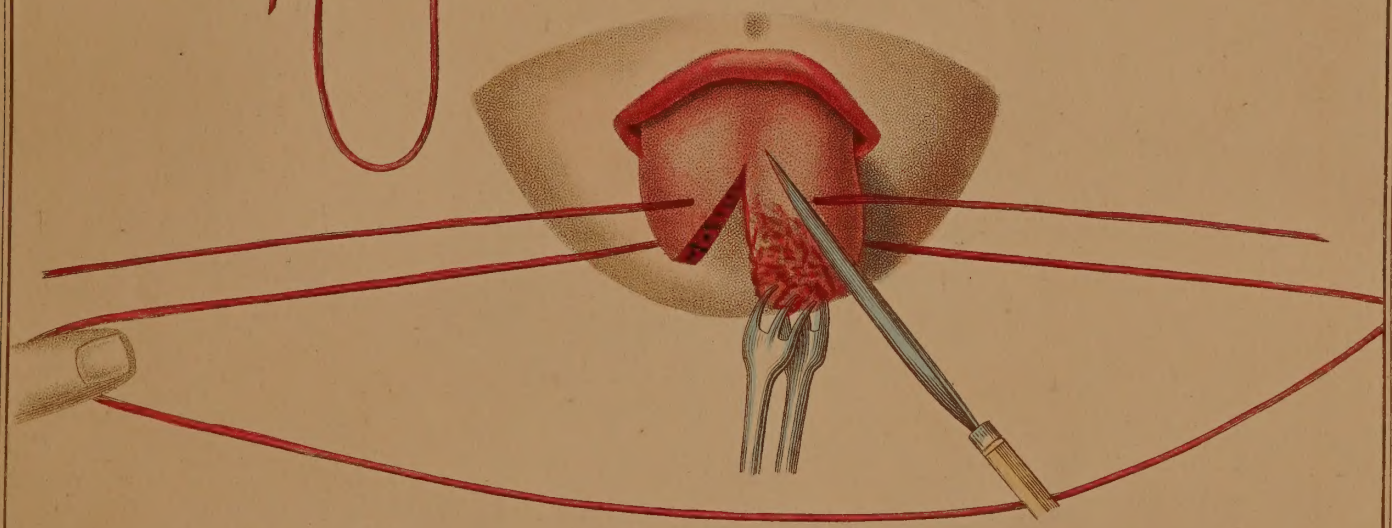

Fig. 3.

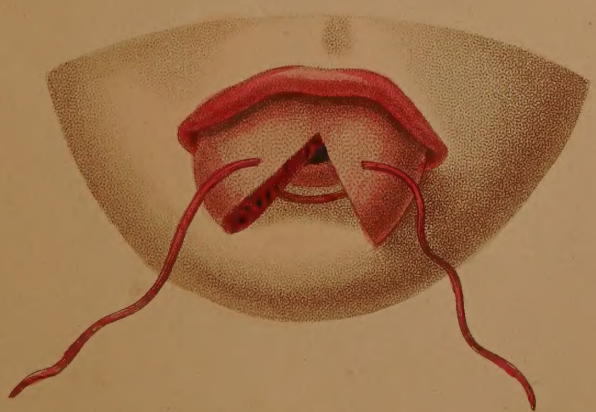

Fig. 4.

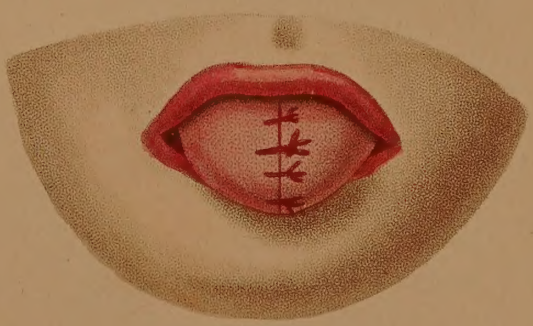

Steglich sculp.

Fig. 1.

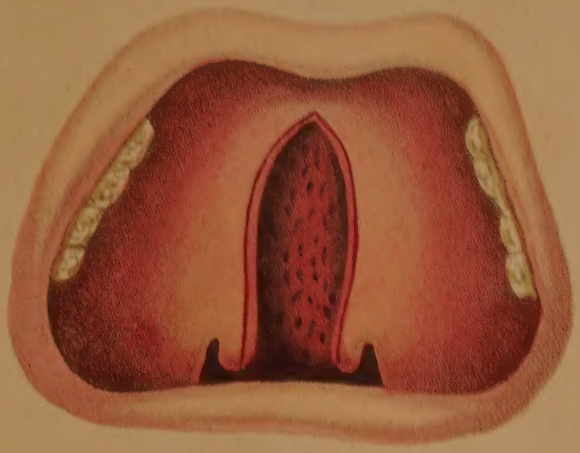

Fig. 2.

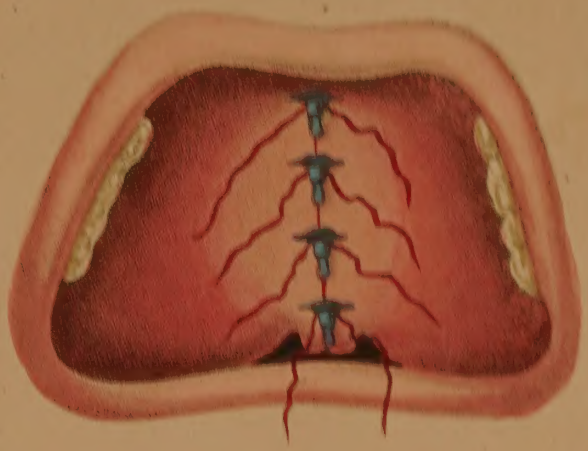

Fig. 5.

Fig. 3.

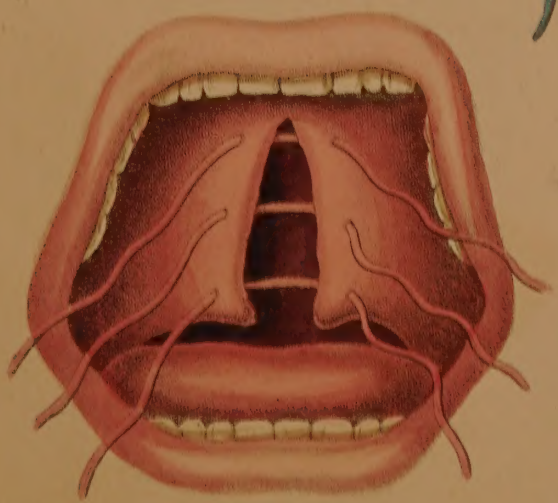

Fig. 4.

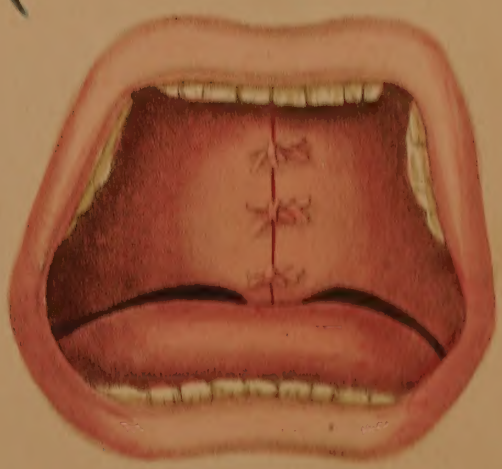

Heyglich sculp.

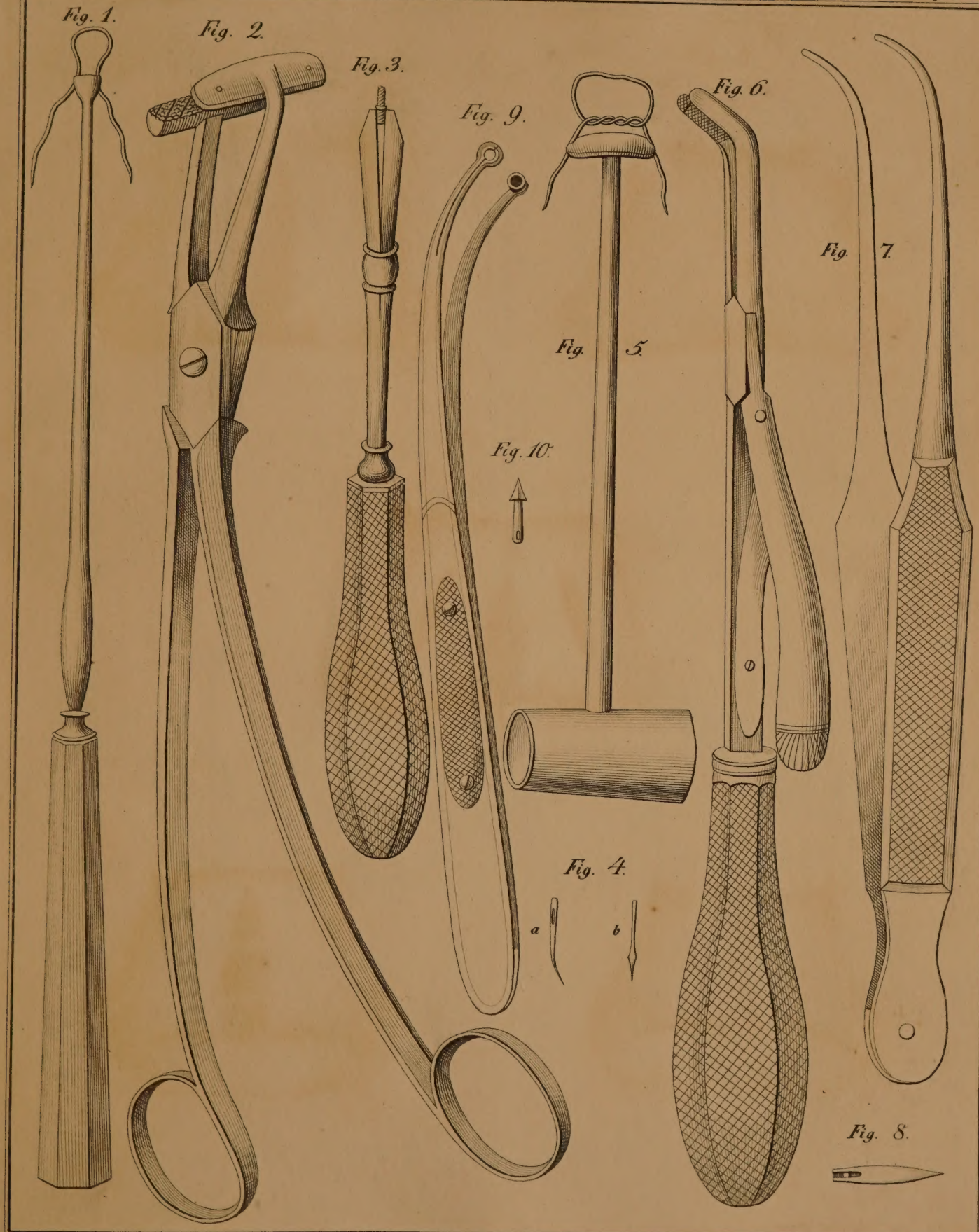

Steglich sculp:

Fig. 1.

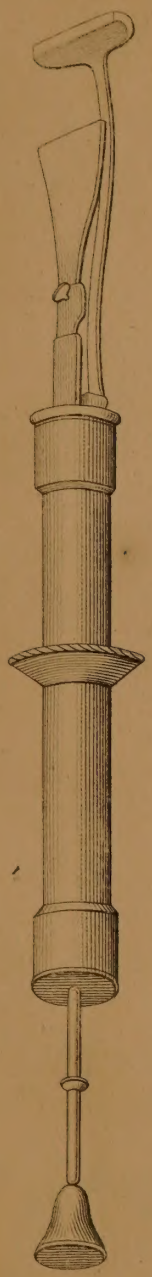

Fig. 2.



Fig. 3.

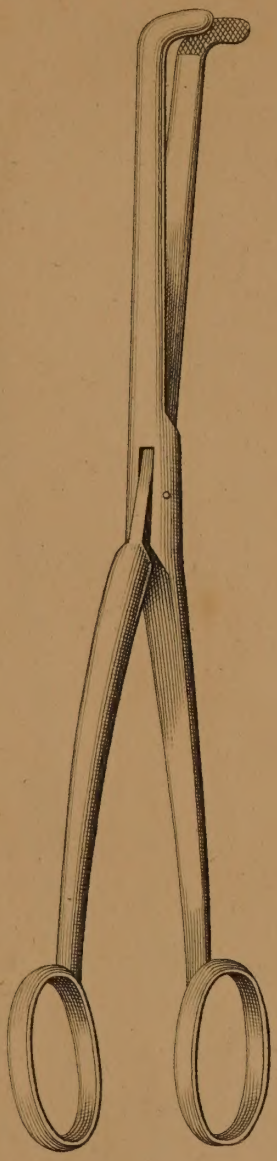

Fig. 8.

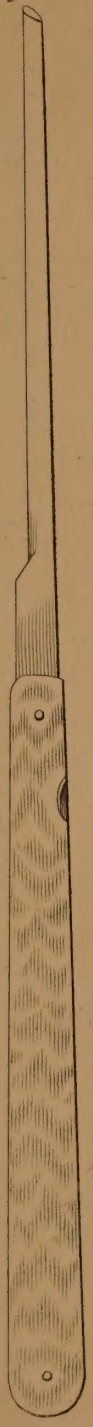

Fig. 4.

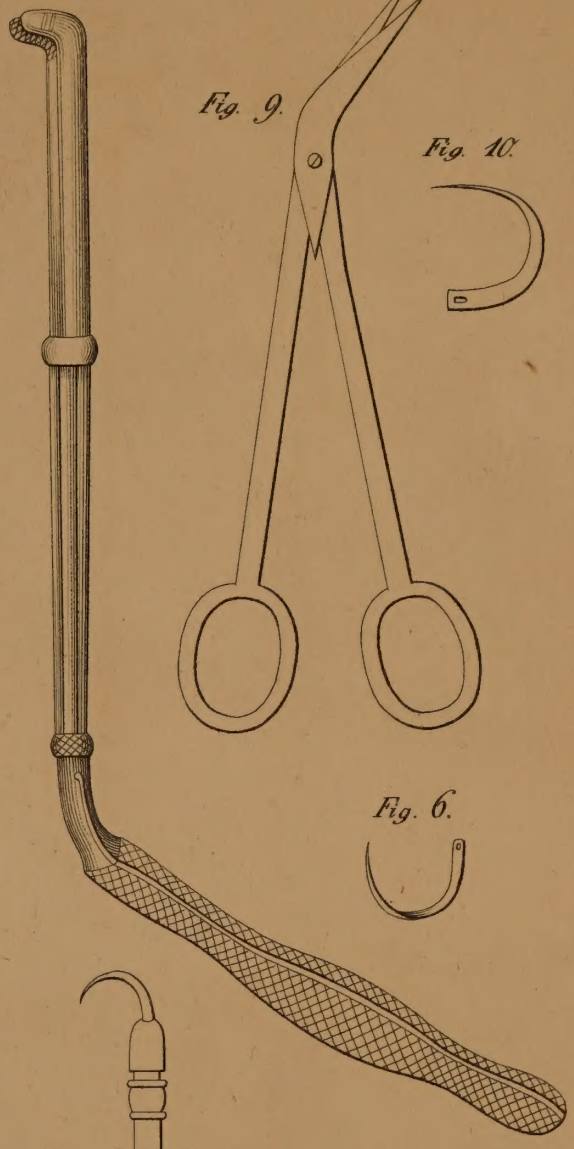

Fig. 9.

Fig. 10.

Fig. 6.

Fig. 11.



Fig. 5.

Fig. 7.

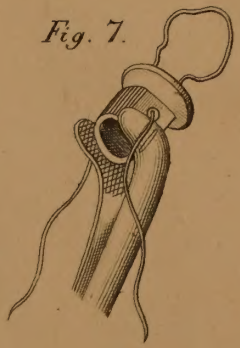

Fig. 12.



Steglich sculp.

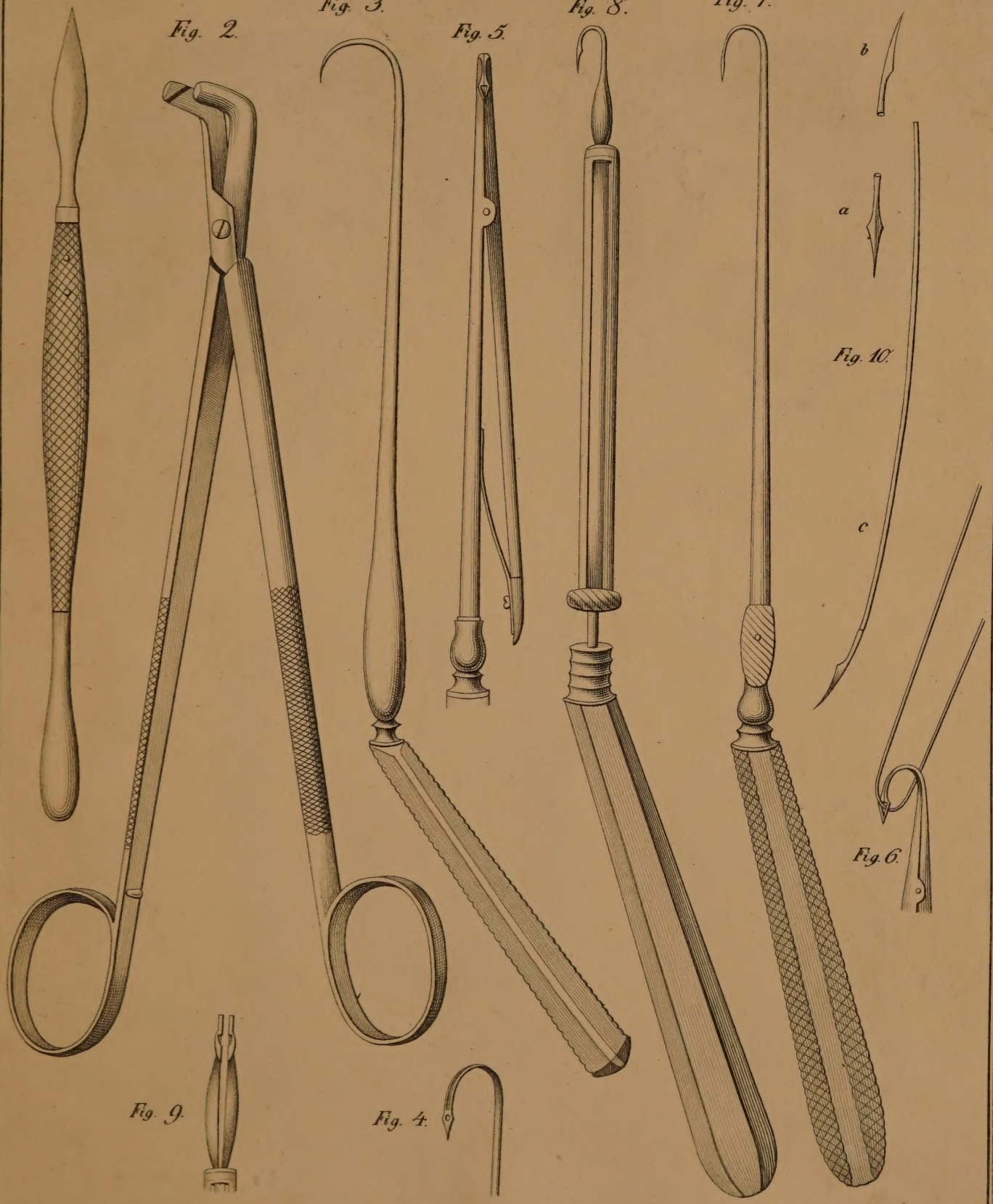

Steglich selp:

Fig. 1.

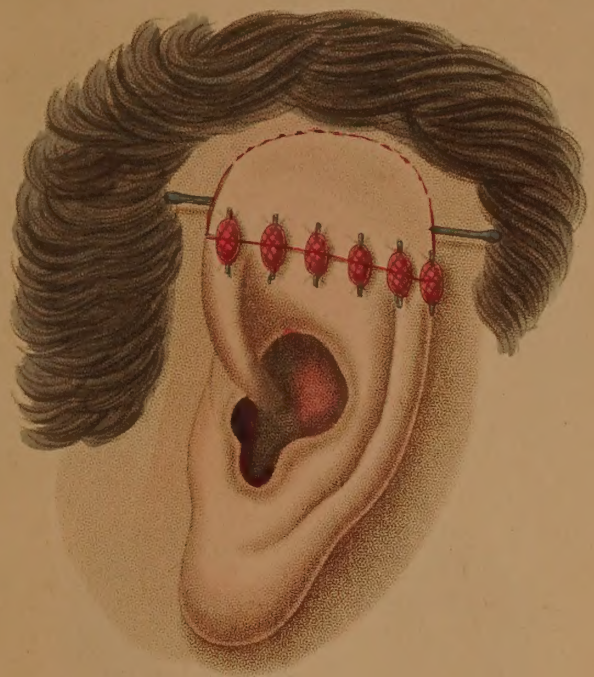

Fig. 2.

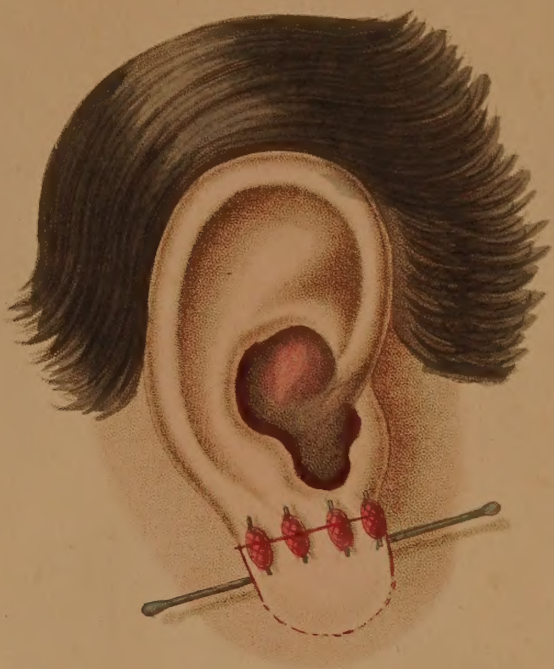

Fig. 5.

Fig. 3.

Fig. 4.

Steglich sclp:

Fig. 1.

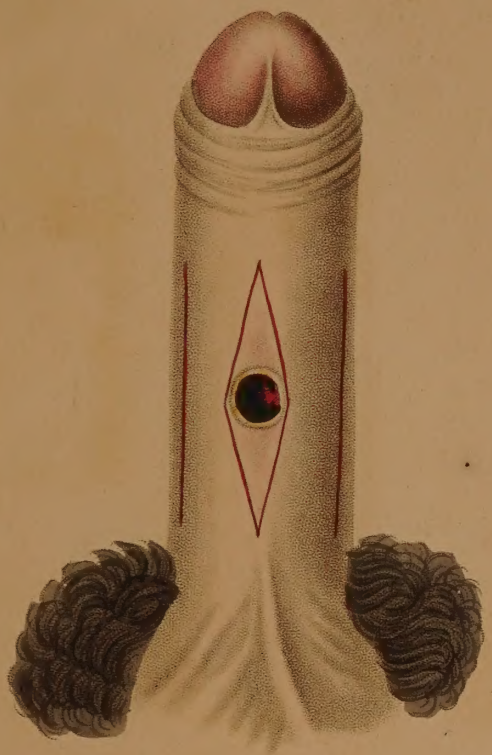

Fig. 2.



Fig. 3.

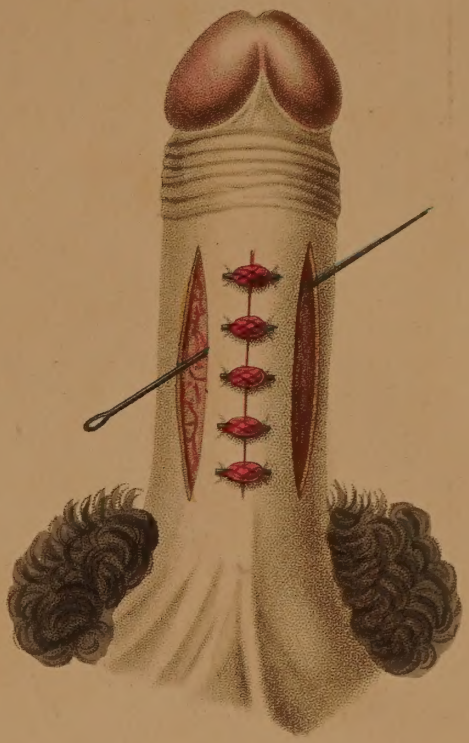

Fig. 4.

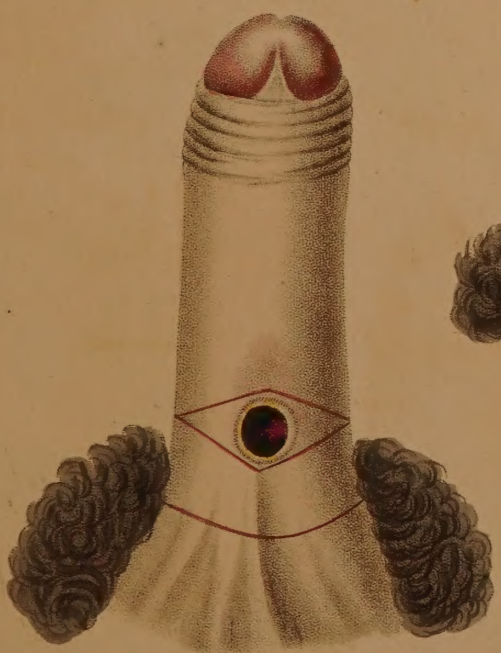

Fig. 5.

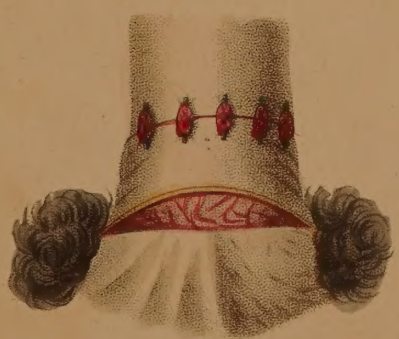

Fig. 6.

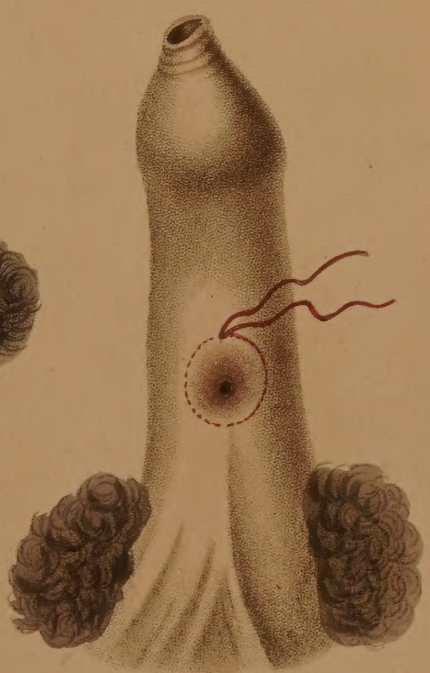

Steglich sclp:

Fig. 1.

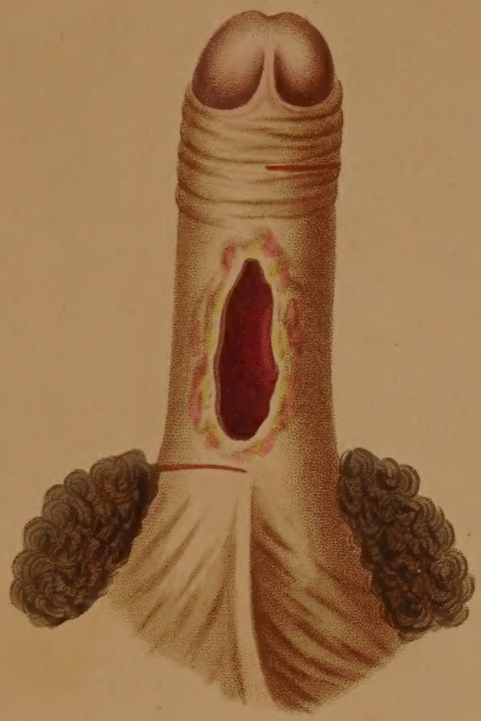

Fig. 5.

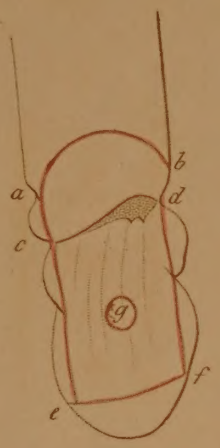

Fig. 2.

Fig. 4.

Fig. 3.

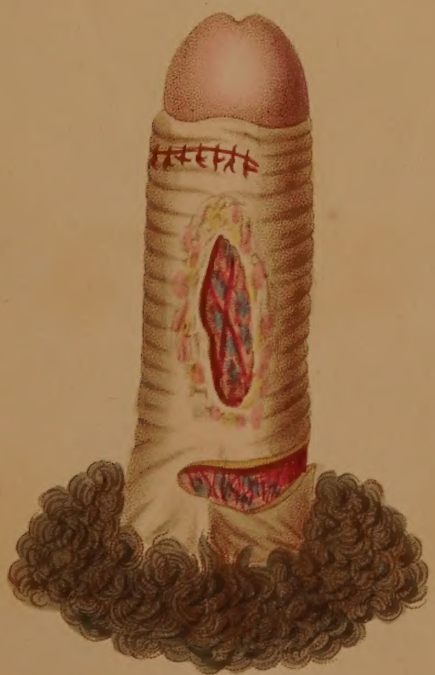

Fig. 6.

Fig. 3.

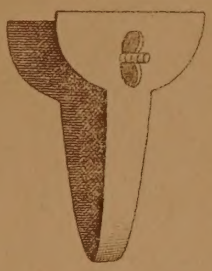

Fig. 1.

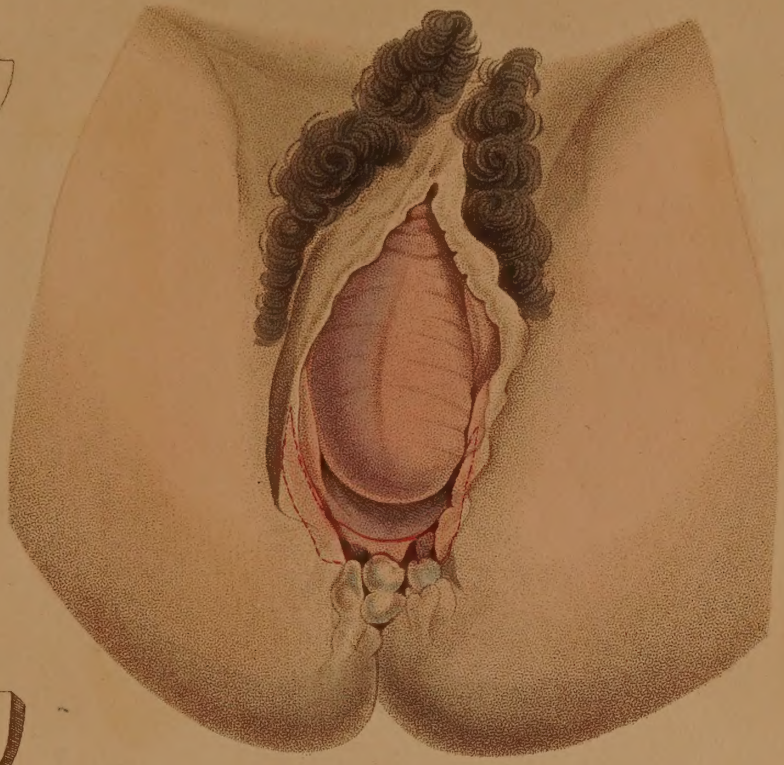

Fig. 6.

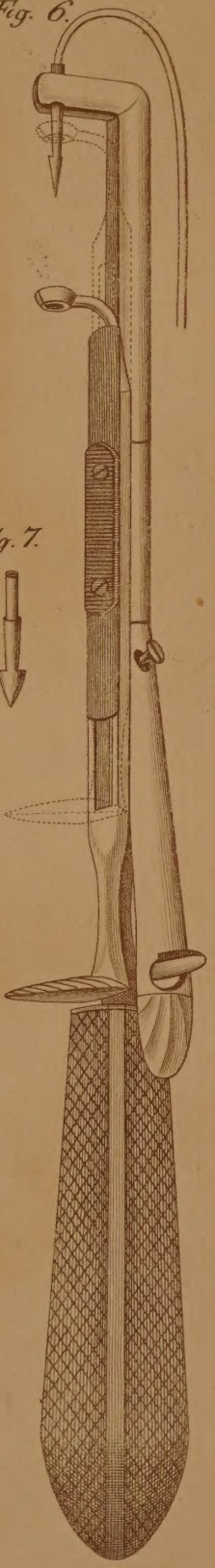

Fig. 7.

Fig. 4.

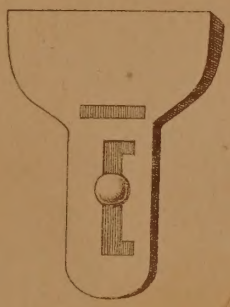

Fig. 2.

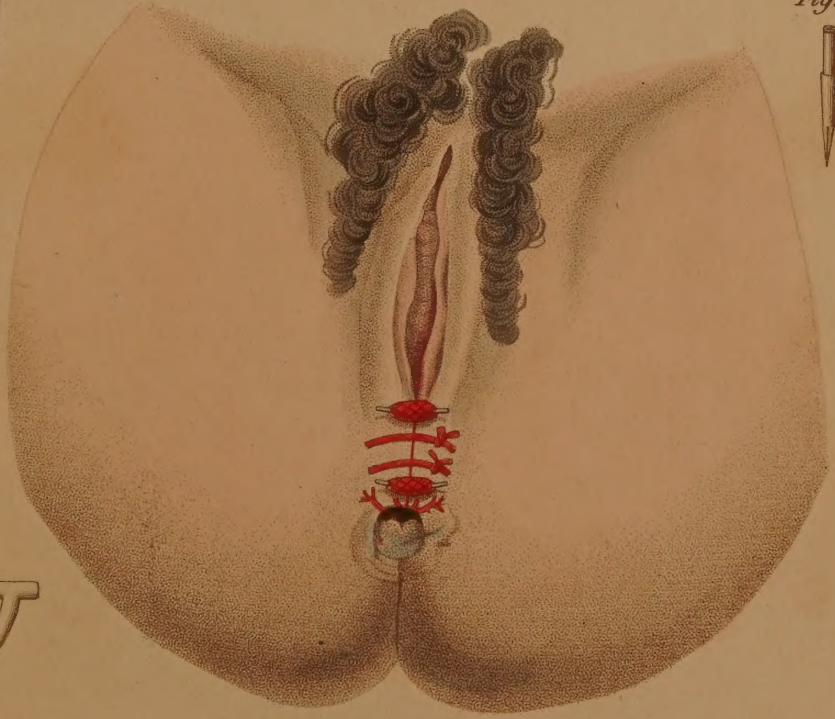

Fig. 8.

Fig. 5.

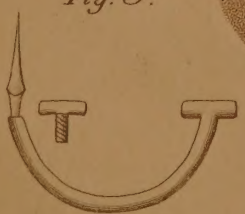

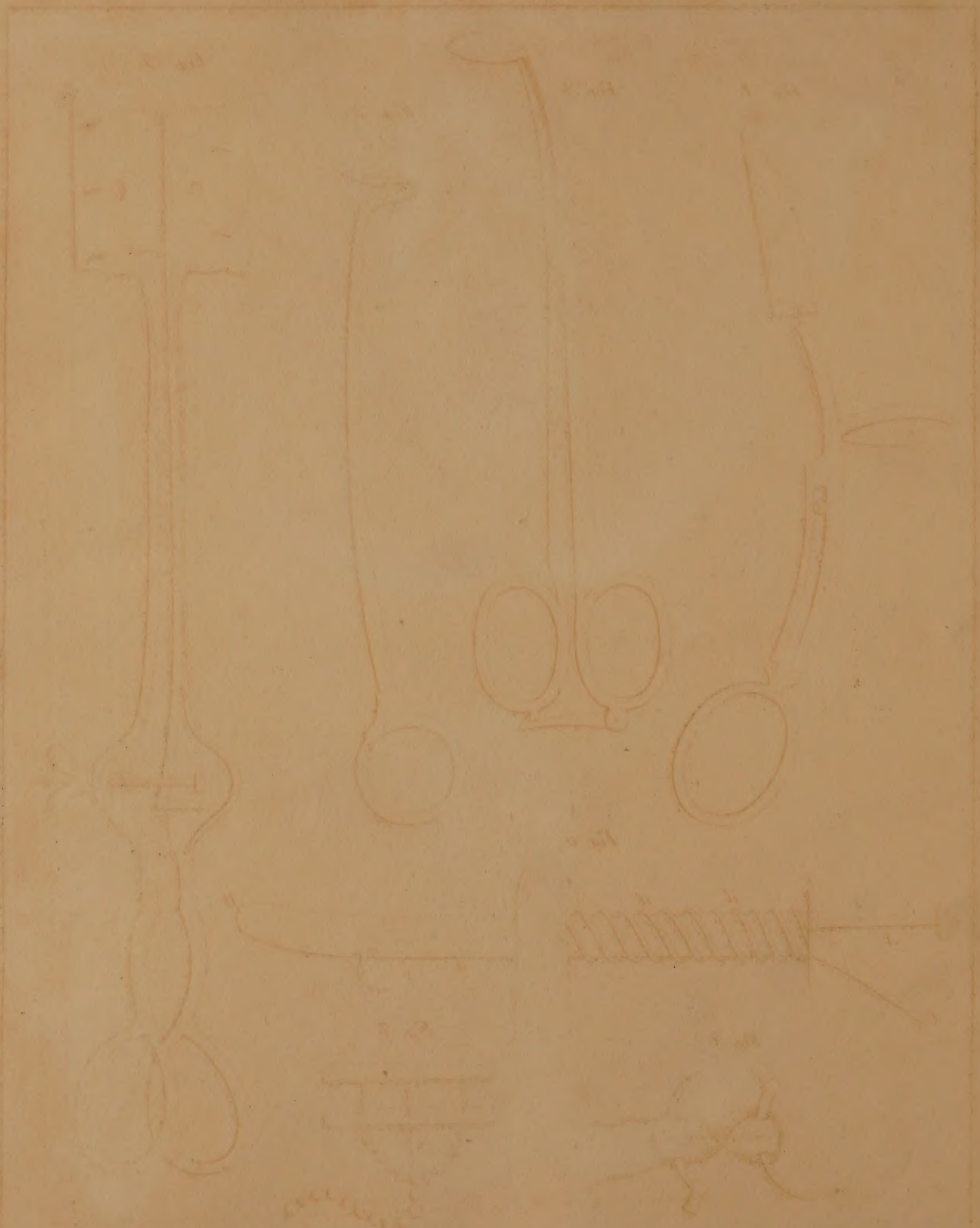

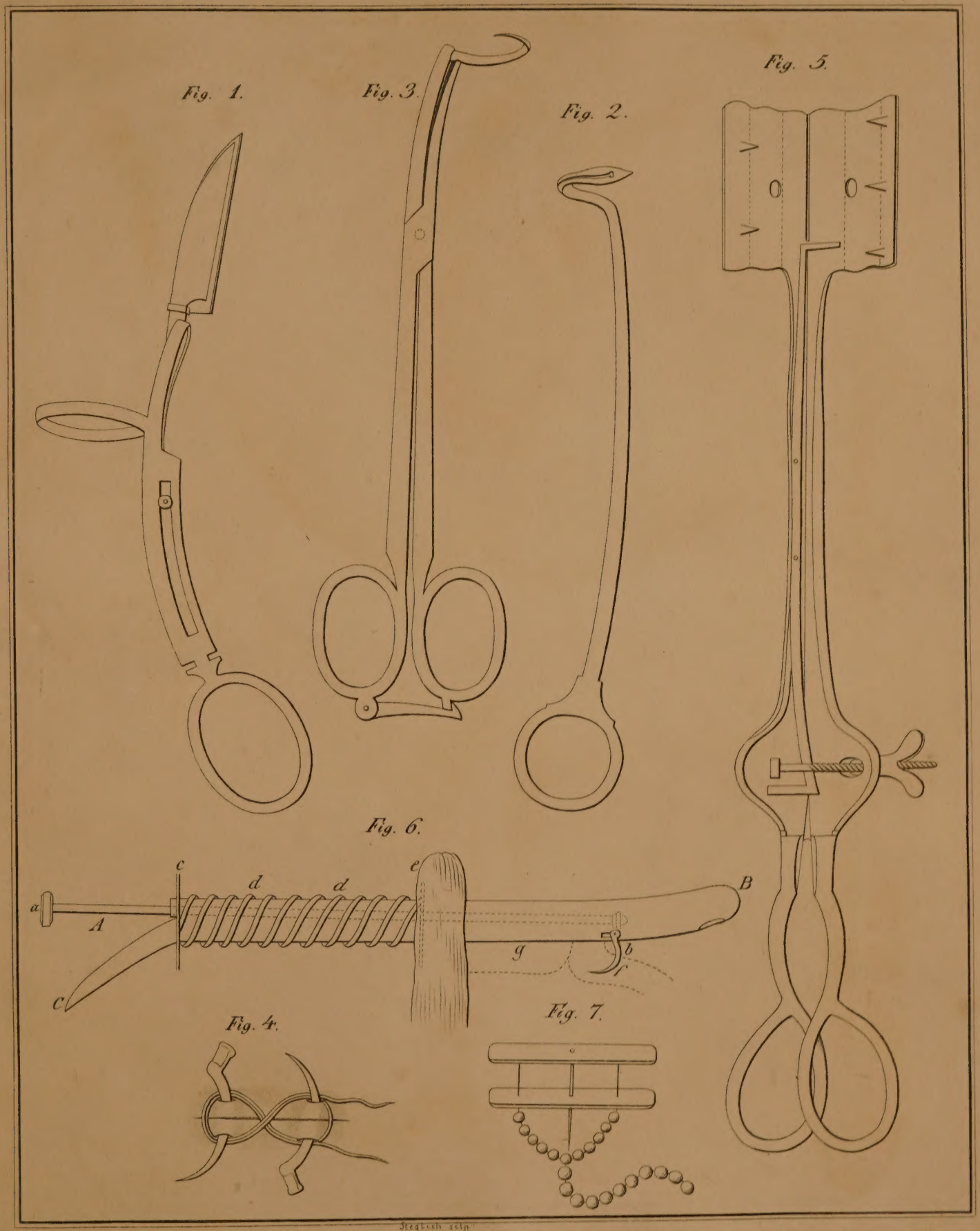

Stegtich sclp.

Fig. 1.



Fig. 2.

Fig. 3.

Fig. 4.



Fig. 8.



Fig. 9.

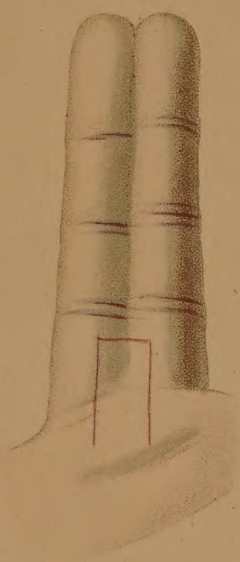

Fig. 7.

Fig. 5.

Fig. 6.

Fig. 10.

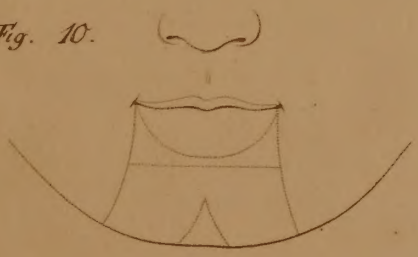

Fig. 11.

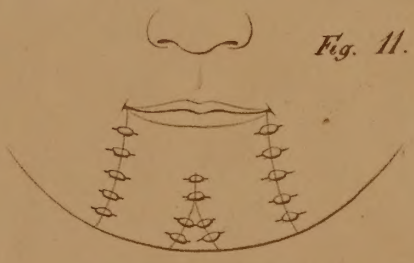

Fig. 12.

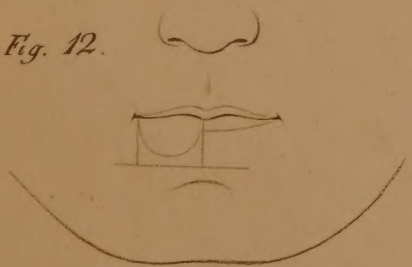

Fig. 13.

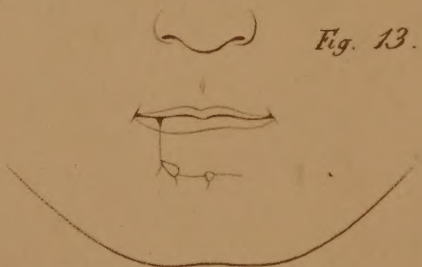

Fig. 1.

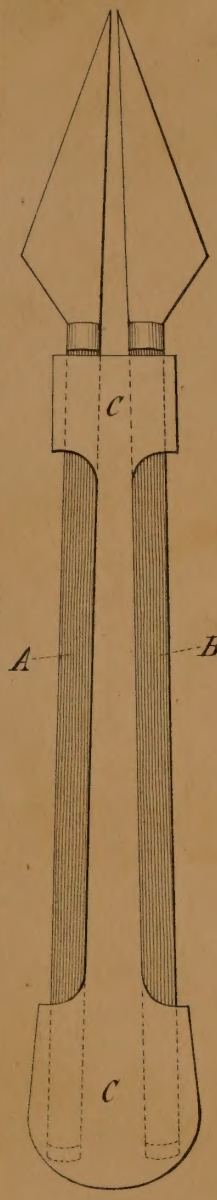

Fig. 2.

Fig. 3.

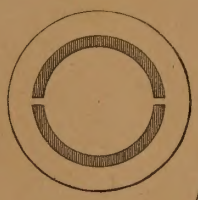

Fig. 6.

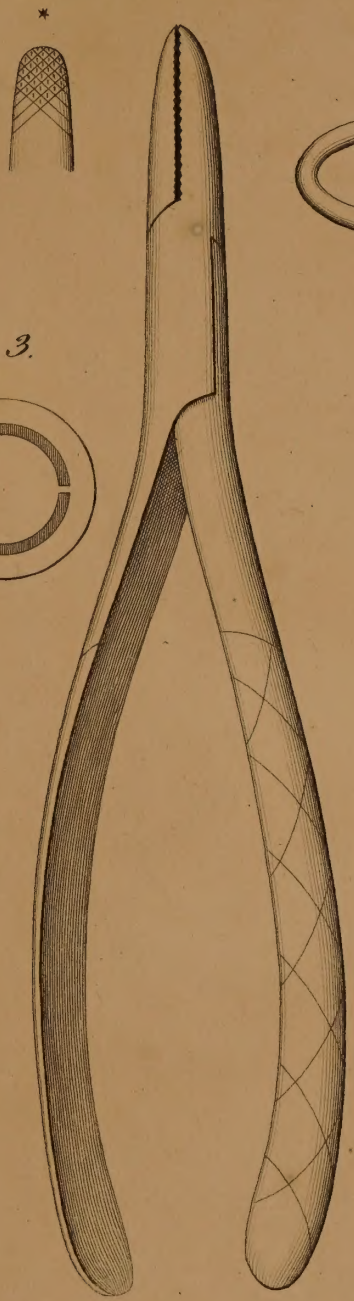

Fig. 8.

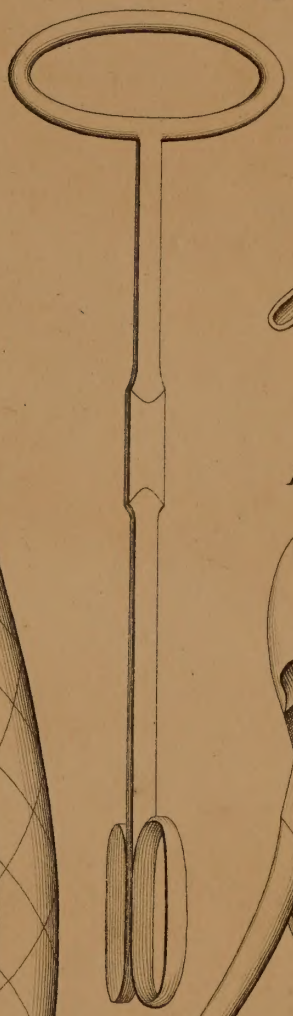

Fig. 9.

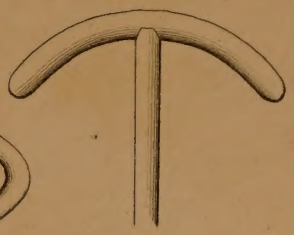

Fig. 10.

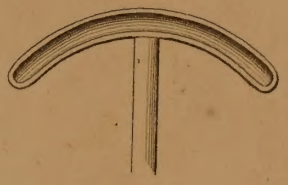

Fig. 7.

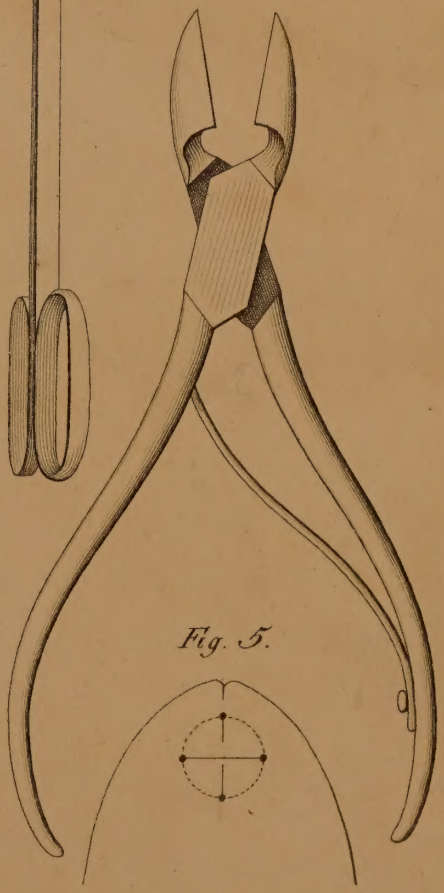

Fig. 5.

Fig. 4.

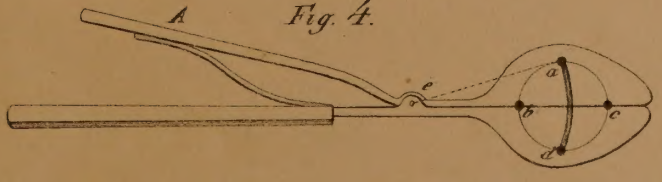

Steglich sclp.
Reich del.

SW173